UNIVERSITATEA
DE MEDICINĂ ȘI FARMACIE
„VICTOR BABEȘ“ DIN TIMIȘOARA

Gabriel Cozma

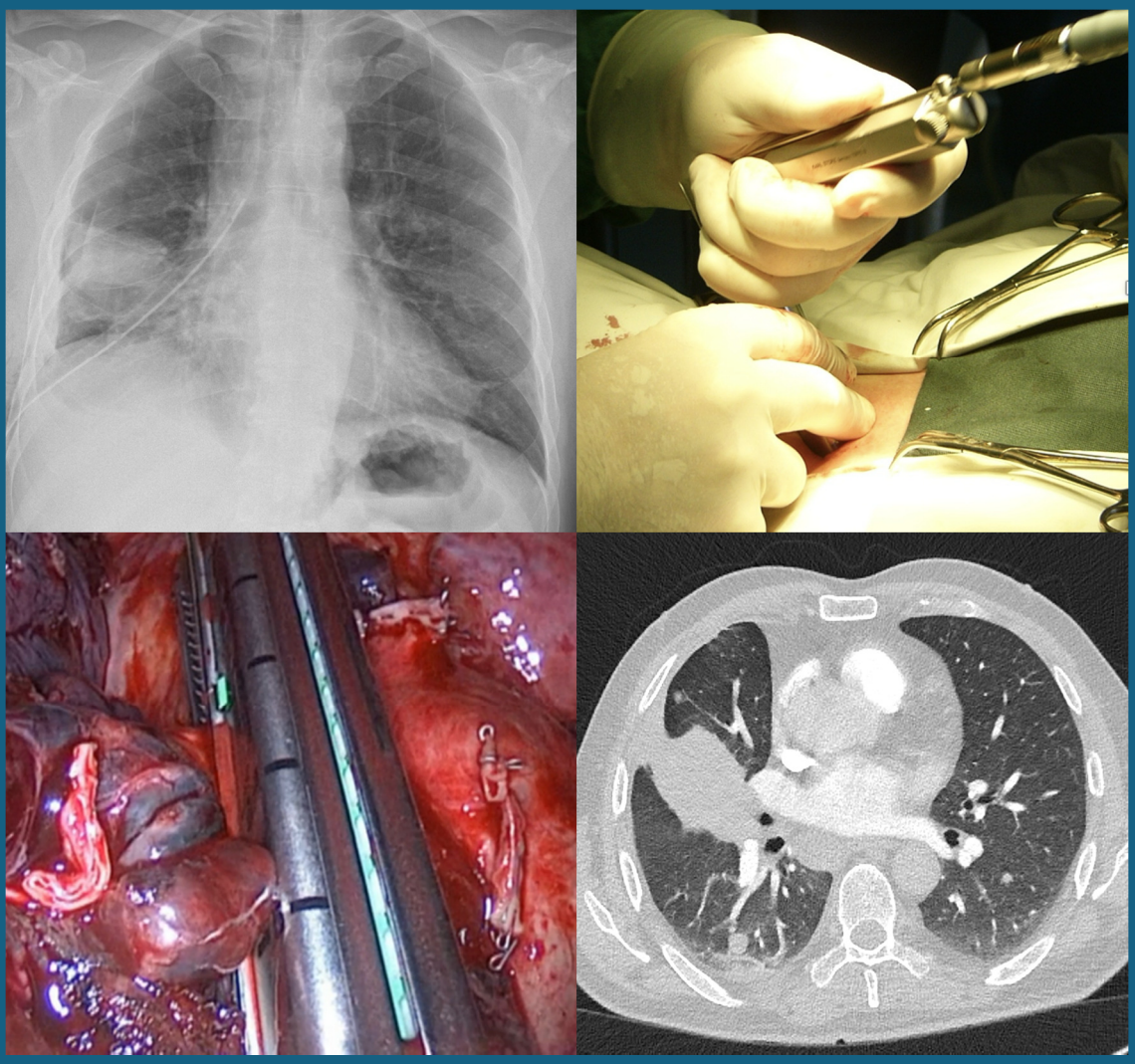

CHIRURGIE TORACICĂ

Curs pentru studenți

MANUALE

Editura „Victor Babeș”
Timișoara, 2026

Editura „Victor Babeş”

Piața Eftimie Murgu nr. 2, cam. 316, 300041 Timișoara

Tel./Fax 0256 495 210

e-mail: evb@umft.ro

https://www.umft.ro/ro/organizare-evb/

Director: Prof. univ. dr. Sorin Ursoniu

Colecţia: MANUALE

Coordonatori colecţie: Prof. univ. dr. Codruța Şoica

Prof. univ. dr. Daniel Lighezan

Referent ştiinţific: Prof. univ. dr. Nicolae Balica

Indicativ CNCSIS: 324

© 2026

Toate drepturile asupra acestei ediții sunt rezervate. Reproducerea parțială sau integrală a textului, pe orice suport, fără acordul scris al autorilor este interzisă și se va sancționa conform legilor în vigoare.

ISBN 978-606-786-681-0

Cuvânt înainte

Această carte de curs se adresează studenților anului VI ai Facultății de Medicină, dar poate fi utilă și medicilor rezidenți aflați în linia de gardă. Cartea și propune să le ofere, într-o formă unitară și accesibilă, principalele capitole ale patologiei chirurgicale toracice, împreună cu gesturile și manevrele terapeutice pe care orice absolvent de medicină trebuie să le cunoască, iar în urgență, să le poată aplica.

Chirurgia toracică rămâne una dintre specialitățile în care minutul, ca unitate de timp, își păstrează întreaga greutate. Un pneumotorax sufocant recunoscut la timp și decomprimat cu un ac, un drenaj pleural corect plasat, o hemoragie stăpânită până la sosirea echipei specializate: acestea sunt gesturi care salvează vieți și care nu aparțin doar chirurgului toracic, ci oricărui medic. Din acest motiv, semiologia, algoritmii de diagnostic și manevrele de bază ocupă în această carte un loc cel puțin egal cu descrierea bolilor.

În același timp, specialitatea noastră a traversat, în ultimele două decenii, cea mai profundă transformare din istoria sa. Chirurgia toracică video-asistată (VATS), de la abordul multiportal la cel uniportal, chirurgia robotică, stadializarea TNM ajunsă la ediția a 9-a, imunoterapia și terapiile țintite perioperatorii, principiile ERAS de recuperare accelerată, screeningul cancerului pulmonar prin tomografie computerizată cu doză mică: toate acestea au schimbat nu doar tehnica, ci însăși logica deciziei terapeutice, astăzi indisolubil legată de echipa multidisciplinară. Am dorit ca studentul care parcurge această carte să înțeleagă medicina toracică așa cum se practică acum, în anul 2026, în centrele moderne, inclusiv în Clinica de Chirurgie Toracică din Timișoara, din a cărei experiență provin cazurile clinice și imaginile care ilustrează textul.

Această carte continuă o tradiție didactică de care mă simt legat: cea a manualului de chirurgie toracică pentru studenți elaborat în 2009 de Prof. Univ. Dr. Alexandru Nicodin și de Ș. L. Dr. Ovidiu Burlacu, dascălii și colegii mei, cărora le păstrez întreaga recunoștință. Am preluat din acel manual spiritul (claritatea, orientarea practică, respectul pentru student) și am reconstruit conținutul la nivelul cunoașterii actuale, cu datele, clasificările și recomandările ghidurilor internaționale din ultimul deceniu.

Fiecare capitol este construit după aceeași structură: obiective de învățare, semiologie, algoritmi de diagnostic, indicații și contraindicații chirurgicale, complicații, cazuri clinice ilustrative și puncte-cheie. Am evitat deliberat detaliile tehnice de nivelul rezidențiatului: scopul acestei cărți nu este să formeze chirurgi toracici, ci medici care recunosc patologia toracică, o orientează corect și stăpânesc gesturile de urgență.

Dacă unii dintre cititorii acestor pagini vor alege, la capătul lor, această specialitate dificilă și frumoasă, cartea își va fi depășit scopul. Tuturor, le doresc să găsească aici un instrument de lucru limpede și onest.

Șef Lucrări Dr. Gabriel Cozma
Timișoara, 2026

Cuprins

PARTEA I. FUNDAMENTE 1

Capitolul 1. Introducere în chirurgia toracică. Particularități ale pacientului chirurgical toracic 2

1.1. Definiția și domeniul chirurgiei toracice moderne 2
1.2. Scurtă evoluție istorică 3
1.3. Particularitățile pacientului chirurgical toracic 4
1.4. Specificul îngrijirii pacientului chirurgical toracic 5
1.5. Locul chirurgiei toracice în sistemul de sănătate 6

Capitolul 2. Anatomie chirurgicală a toracelui 8

2.1. Peretele toracic 8
2.2. Cavitatea pleurală 10
2.3. Traheea și arborele bronșic 11
2.4. Plămânii și hilurile pulmonare 12
2.5. Mediastinul 13
2.6. Diafragmul 14
2.7. Căile de abord chirurgical ale toracelui 14

Capitolul 3. Fiziopatologie respiratorie relevantă în chirurgia toracică. Evaluarea preoperatorie 17

3.1. Fiziologie respiratorie aplicată 17
3.2. Consecințele fiziopatologice ale rezecțiilor pulmonare 18
3.3. Evaluarea funcțională preoperatorie 19
3.4. Evaluarea cardiologică preoperatorie 20
3.5. Factorii de risc modificabili și prehabilitarea 21
3.6. Sinteza riscului: scoruri moderne și decizia partajată 21

PARTEA II. DIAGNOSTIC ȘI MANAGEMENT PERIOPERATOR 23

Capitolul 4. Metode de investigație în patologia chirurgicală toracică 24

4.1. Examenul clinic al toracelui din perspectivă chirurgicală 24
4.2. Radiografia toracică 26
4.3. Computer-tomografia: standardul de aur imagistic 27
4.4. PET-CT cu 18F-FDG 29
4.5. RMN toracic 30
4.6. Ecografia toracică 30
4.7. Bronhoscopia 31
4.8. Metode bioptice 32
4.9. Explorările funcționale: trimitere 33
4.10. Algoritm integrat: de la simptom la diagnostic și stadializare 34

Capitolul 5. Pregătirea preoperatorie. Anestezia și ventilația unipulmonară 37

5.1. Pregătirea preoperatorie a pacientului chirurgical toracic 37
5.2. Principiile ERAS (Enhanced Recovery After Surgery) în chirurgia toracică 39
5.3. Anestezia în chirurgia toracică 41
5.4. Ventilația unipulmonară (One-Lung Ventilation) 42
5.5. Analgezia în chirurgia toracică 45
5.6. Anestezia și chirurgia non-intubată (NIVATS): o privire spre orizont 46

Capitolul 6. Drenajul toracic și manevre de bază (pleurotomia minimă, toracocenteza, pericardiocenteza) **48**
6.1. Principiile drenajului pleural 48
6.2. Toracocenteza (puncția pleurală) 51
6.3. Pleurotomia minimă (drenajul pleural percutan, toracostomia cu tub) 53
6.4. Pericardiocenteza 58
6.5. Sinteza deciziilor 59

Capitolul 7. Îngrijirea postoperatorie și complicațiile frecvente **62**
7.1. Îngrijirea postoperatorie standard după chirurgia toracică 62
7.2. Complicațiile respiratorii 64
7.3. Complicațiile pleurale 66
7.4. Complicația majoră specifică: fistula de bont bronșic și empiemul post-pneumonectomie 67
7.5. Complicațiile cardiovasculare 68
7.6. Alte complicații 70
7.7. Clasificarea severității complicațiilor și mortalitatea de referință 71

PARTEA III. PATOLOGIE CHIRURGICALĂ SPECIFICĂ **73**

Capitolul 8. Traumatismele toracice **74**
8.1. Date generale și epidemiologie 74
8.2. Fiziopatologia traumatismelor toracice 75
8.3. Evaluarea primară (ABCDE) și leziunile cu risc vital imediat 75
8.4. Evaluarea secundară și leziunile potențial letale 80
8.5. Rolul imagisticii în traumatismul toracic 84
8.6. Indicațiile toracotomiei de urgență și rolul VATS în traumă 84
8.7. Traumatisme particulare 86

Capitolul 9. Patologia chirurgicală a peretelui toracic **89**
9.1. Cadru general și clasificare 89
9.2. Malformațiile congenitale ale peretelui toracic 90
9.3. Infecțiile peretelui toracic 93
9.4. Tumorile peretelui toracic 96
9.5. Principiile rezecției și reconstrucției peretelui toracic 100

Capitolul 10. Patologia pleurală chirurgicală (pneumotorax, empiem, tumorile pleurei, chilotorax) **103**
10.1. Pneumotoraxul spontan 103
10.2. Empiemul pleural (pleurezia purulentă) 108
10.3. Revărsatele pleurale maligne 111
10.4. Mezoteliomul pleural 113
10.5. Chilotoraxul 114
10.6. Tumora fibroasă solitară a pleurei 116

Capitolul 11. Supurațiile bronho-pulmonare și chistul hidatic pulmonar **119**
11.1. Abcesul pulmonar 119
11.2. Bronșiectaziile 123
11.3. Hemoptizia masivă: urgență transversală 125
11.4. Chistul hidatic pulmonar (echinococoza chistică) 126
11.5. Aspergilomul pulmonar 131

Capitolul 12. Cancerul bronho-pulmonar **134**
12.1. Epidemiologie și etiologie 134
12.2. Anatomie patologică și biologie moleculară 136
12.3. Tablouri clinice 136
12.4. Diagnostic și stadializare 137
12.5. Tratamentul chirurgical 139
12.6. Tratamentul multimodal modern 140
12.7. Urgențele oncologice toracice: atitudinea absolventului 141
12.8. Prognostic, urmărire postterapeutică și prevenție 141

Capitolul 13. Patologia tumorală a mediastinului 143
13.1. Compartimentarea mediastinului şi regula "localizare + vârstă" 143
13.2. Semiologia mediastinală 145
13.3. Algoritmul diagnostic al masei mediastinale 146
13.4. Timomul şi carcinomul timic 148
13.5. Tumorile germinale mediastinale 150
13.6. Limfoamele mediastinale 152
13.7. Tumorile neurogene (paravertebrale) 152
13.8. Alte leziuni mediastinale 153

Capitolul 14. Patologia chirurgicală a diafragmului 157
14.1. Rapel anatomo-funcţional 157
14.2. Ruptura diafragmatică traumatică 158
14.3. Herniile hiatale 160
14.4. Herniile congenitale diagnosticate la adult 161
14.5. Eventraţia (relaxarea) diafragmatică şi paralizia frenică 162
14.6. Tumorile diafragmului 164

PARTEA IV. CHIRURGIE MINIM INVAZIVĂ 166

Capitolul 15. Chirurgia video-toracică (VATS – Video-Assisted Thoracic Surgery) 167
15.1. Definiţie şi delimitări conceptuale 167
15.2. Evoluţie istorică 168
15.3. Clasificarea abordurilor VATS 168
15.4. Indicaţii 168
15.5. Avantajele VATS faţă de toracotomie 169
15.6. Contraindicaţii şi criterii de conversie 170
15.7. Setup, instrumentar, plasarea porturilor 170
15.8. Complicaţii specifice şi management 172
15.9. Rezultate oncologice în cancerul pulmonar în stadiu precoce 172
15.10. Comparaţie scurtă cu RATS 173
15.11. Curba de învăţare şi formarea în VATS 173
15.12. Direcţii de viitor 173

Capitolul 16. Aspecte de interfaţă şi colaborare multidisciplinară 175
16.1. Conceptul de patologie "de graniţă" 175
16.2. Interfaţa cervico-toracică 176
16.3. Interfaţa toraco-abdominală 177
16.4. Echipa multidisciplinară oncologică (tumor board) 178
16.5. Colaborarea cu ATI şi medicina de urgenţă 179
16.6. Colaborarea cu pneumologia intervenţională 179
16.7. Transplantul pulmonar: noţiuni minimale 180

PARTEA V. MANEVRE ŞI TEHNICI ESENŢIALE 182

Capitolul 17. Manevre şi tehnici de chirurgie toracică 183
17.1. Introducere: ce trebuie să ştie să facă absolventul şi ce trebuie doar să înţeleagă 183
17.2. Fişe recapitulative ale manevrelor de urgenţă 184
17.3. Traheostomia 186
17.4. Toracotomiile 188
17.5. Rezecţiile pulmonare: tipologie şi terminologie 189
17.6. Alte proceduri de cunoscut principial 190
17.7. Caseta finală: "primele 10 minute" în urgenţa toracică: algoritm pentru medicul generalist 191

Bibliografie 193
A. Ghiduri, clasificări şi recomandări internaţionale 193
B. Trialuri clinice şi studii de referinţă (2016–2026) 194
C. Contribuţii ale colectivului Clinicii de Chirurgie Toracică Timişoara 195
D. Manuale şi tratate de referinţă 195

PARTEA I

FUNDAMENTE

Capitolul 1. Introducere în chirurgia toracică. Particularități ale pacientului chirurgical toracic

Obiective de învățare

La finalul acestui capitol, studentul va fi capabil să:

1. definească domeniul chirurgiei toracice moderne şi structurile anatomice pe care le abordează;
2. descrie principalele repere ale evoluției istorice a specialității, de la chirurgia colapsoterapeutică a tuberculozei la chirurgia minim invazivă contemporană;
3. explice consecințele fiziologice ale deschiderii cavității pleurale şi rolul presiunii negative intrapleurale în mecanica ventilatorie;
4. enumere particularitățile clinice şi biologice ale pacientului chirurgical toracic tipic (vârstă, fumat, BPOC, comorbidități cardiovasculare);
5. argumenteze importanța evaluării funcționale preoperatorii, a sevrajului tabagic şi a kinetoterapiei respiratorii;
6. descrie principiile ERAS (Enhanced Recovery After Surgery: recuperare accelerată după chirurgie) aplicate chirurgiei toracice;
7. explice conceptul de echipă multidisciplinară (tumor board) şi relația dintre volumul de activitate al centrului şi rezultatele postoperatorii.

1.1. Definiția şi domeniul chirurgiei toracice moderne

Chirurgia toracică este specialitatea chirurgicală dedicată diagnosticului şi tratamentului chirurgical al afecțiunilor organelor şi structurilor cuprinse între apertura toracică superioară şi diafragm, cu excepția cordului şi a vaselor mari, care aparțin chirurgiei cardiovasculare. Domeniul său cuprinde: **peretele toracic** (deformări congenitale, tumori, traumatisme), **pleura** (pneumotorax, revărsate pleurale, empiem, tumori pleurale), **plămânul** (cancer pulmonar, supurații, malformații, patologie interstițială cu indicație bioptică), **mediastinul** (tumori şi chisturi mediastinale, patologia timusului), **traheea şi bronhiile mari** (stenoze, tumori, traumatisme), precum şi **diafragmul** (rupturi, eventrații, hernii). Esofagul, deşi organ toracic, este abordat în majoritatea sistemelor de organizare de chirurgia generală sau de echipe dedicate de chirurgie esofagiană; în acest curs va fi tratat doar tangențial, acolo unde patologia sa interferează cu cea a organelor vecine (perforații cu mediastinită, fistule eso-traheale).

Puține specialități chirurgicale funcționează atât de strâns interconectat cu alte discipline. Pneumologia furnizează majoritatea pacienților, realizează diagnosticul endoscopic (bronhoscopie, EBUS-TBNA: puncție-aspirație transbronşică ghidată ecoendoscopic) şi evaluarea funcțională; oncologia medicală şi radioterapia sunt parteneri obligatorii în tratamentul multimodal al cancerului pulmonar; chirurgia cardiovasculară intervine în rezecțiile extinse cu invazie vasculară; anestezia-terapie intensivă (ATI) condiționează însăşi posibilitatea operației, prin ventilația unipulmonară şi managementul perioperator al unui pacient cu rezervă funcțională limitată; medicina de urgență predă chirurgului toracic pacientul traumatizat, la care minutele contează.

Expresia instituțională a acestei interdependențe este **echipa multidisciplinară** (în terminologia consacrată, *tumor board* sau comisia oncologică multidisciplinară): forul în care chirurgul toracic, pneumologul, oncologul medical, radioterapeutul, radiologul și anatomopatologul stabilesc împreună, pentru fiecare pacient oncologic, secvența terapeutică optimă. Reținem că, în cancerul pulmonar modern, indicația chirurgicală nu se mai stabilește niciodată unilateral: decizia multidisciplinară este standard de calitate, cerut explicit de ghidurile europene (ESMO, ESTS) și de sistemele de acreditare a centrelor.

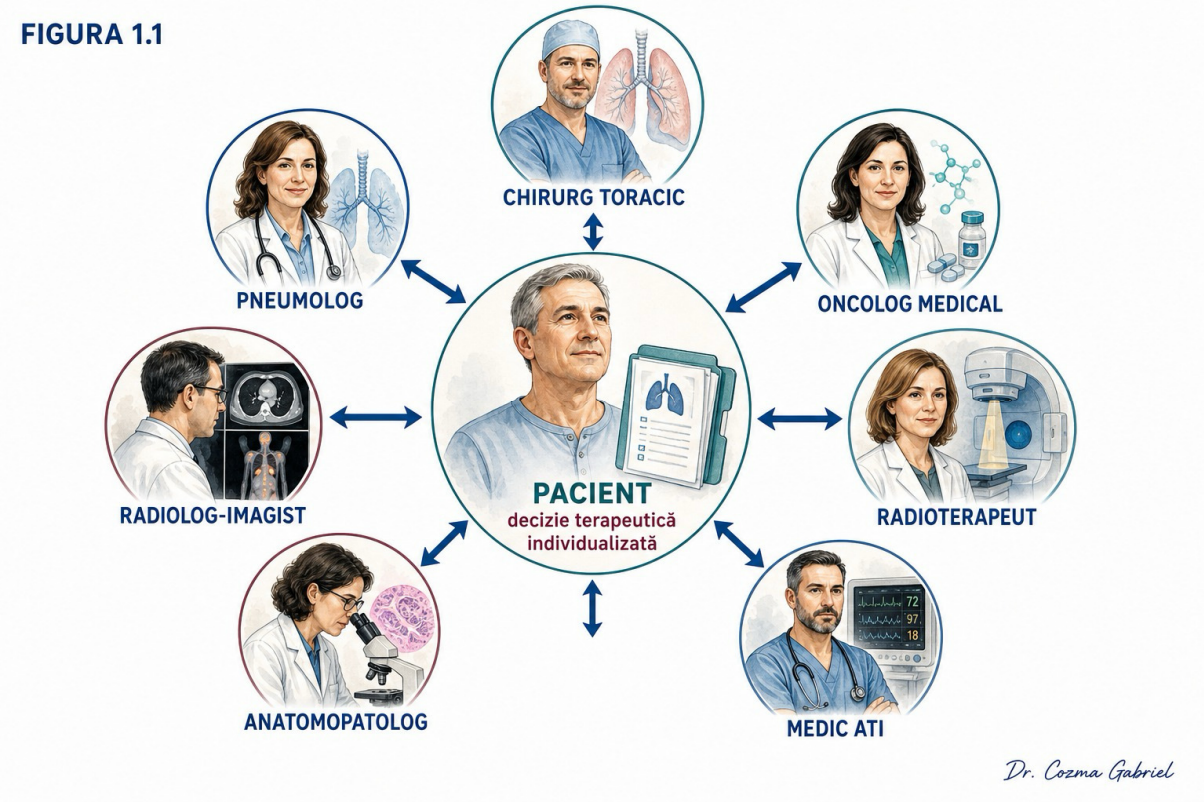

Figura 1.1. Organigrama echipei multidisciplinare (tumor board) în patologia oncologică toracică: în centru pacientul, în jurul său chirurgul toracic, pneumologul, oncologul medical, radioterapeutul, radiologul-imagist, anatomopatologul și medicul ATI, cu săgeți bidirecționale care ilustrează fluxul deciziei terapeutice.

1.2. Scurtă evoluție istorică

Chirurgia toracică s-a născut din confruntarea cu două obstacole: tuberculoza, boala dominantă a secolelor XIX–XX, și pneumotoraxul chirurgical: colapsul pulmonar care apărea inevitabil la deschiderea toracelui, considerat mult timp incompatibil cu supraviețuirea.

Prima etapă a fost cea a **chirurgiei colapsoterapice a tuberculozei**: toracoplastii, pneumotorax terapeutic, frenicectomii, intervenții care urmăreau punerea în repaus a plămânului cavitar, nu rezecția lui. În paralel, în 1910, suedezul **Hans Christian Jacobaeus** a introdus **toracoscopia**, inițial pentru secționarea aderențelor pleurale în cadrul colapsoterapiei: gest care avea să aștepte opt decenii pentru a-și dezvălui adevăratul potențial.

A doua etapă, **era rezecțiilor pulmonare**, a fost deschisă în 1933, când **Evarts Graham** a realizat prima pneumonectomie reușită pentru cancer pulmonar, la un pacient care și-a supraviețuit chirurgului. Progresele anesteziei (intubația traheală, apoi ventilația unipulmonară pe sondă cu dublu lumen), antibioticele și transfuzia au transformat rezecția pulmonară anatomică (pneumonectomie, lobectomie, ulterior segmentectomie) în operația standard a specialității, iar apariția chimioterapiei antituberculoase a mutat definitiv centrul de greutate dinspre tuberculoză spre cancerul pulmonar.

A treia etapă este cea **minim invazivă**. La începutul anilor 1990, dezvoltarea camerelor video și a instrumentarului endoscopic a produs renașterea toracoscopiei sub forma **chirurgiei toracice video-asistate (VATS: video-assisted thoracic surgery)**, care a evoluat de la gesturi simple (simpatectomie, tratamentul pneumotoraxului) la lobectomii și rezecții complexe efectuate integral fără toracotomie. Rafinările ulterioare au inclus **VATS uniportal** (întreaga operație printr-o singură incizie de 3–4 cm, popularizată în anii 2010), **chirurgia toracică robotică (RATS: robot-assisted thoracic surgery)** și **chirurgia non-intubată** (operații toracoscopice în ventilație spontană, la pacient treaz sau sedat), care împinge conceptul minim invaziv dincolo de peretele toracic, către minimizarea agresiunii anestezice.

Școala românească de chirurgie toracică s-a dezvoltat inițial în jurul rețelei de ftiziologie, prin sanatoriile și spitalele dedicate tuberculozei, individualizându-se apoi ca specialitate de sine stătătoare, cu centre universitare puternice la București, Cluj, Iași și Timișoara. Școala timișoreană, formată în cadrul UMF "Victor Babeș" și al clinicilor de profil din oraș, a parcurs același drum, de la chirurgia supurațiilor și a tuberculozei la chirurgia oncologică modernă și la adoptarea tehnicilor VATS, formând generații succesive de chirurgi și integrându-se în circuitul european al specialității.

1.3. Particularitățile pacientului chirurgical toracic

1.3.1. Terenul biologic

Pacientul chirurgical toracic tipic este **vârstnic, fumător sau fost fumător**, purtător al consecințelor sistemice ale fumatului: **bronhopneumopatie obstructivă cronică (BPOC)**, cardiopatie ischemică, arteriopatie periferică, boală cerebrovasculară. Aceeași noxă care a produs cancerul pulmonar i-a erodat și rezerva funcțională cu care ar trebui să suporte operația. Acesta este paradoxul central al specialității: boala și terenul au cauză comună. La acest tablou se adaugă frecvent denutriția și sarcopenia, mai ales în patologia oncologică avansată și în supurațiile cronice.

1.3.2. O chirurgie care amputează funcție

Spre deosebire de majoritatea intervențiilor abdominale, rezecția pulmonară **îndepărtează definitiv parenchim funcțional**: o lobectomie sacrifică aproximativ 10–20% din funcția respiratorie (în funcție de lobul rezecat și de contribuția sa reală, adesea diminuată de boală), iar o pneumonectomie, teoretic, jumătate din ea. Operația trebuie deci gândită ca un compromis între radicalitatea oncologică și prezervarea unei funcții respiratorii compatibile cu o viață activă. De aici decurge obligativitatea **evaluării funcționale preoperatorii**: spirometrie cu VEMS, factor de transfer (DLCO), calculul valorilor postoperatorii prezise și, la nevoie, testare de efort cardiopulmonar (algoritm detaliat în Capitolul 3). Reținem principiul: nu operăm imagini, ci pacienți; o rezecție impecabilă tehnic, dar care lasă un insuficient respirator dependent de oxigen, este un eșec terapeutic.

1.3.3. Fiziologia presiunii negative intrapleurale și consecințele deschiderii toracelui

Cavitatea pleurală este un spațiu virtual în care presiunea este **subatmosferică** (aproximativ −5 cmH_2O la sfârșitul expirului liniștit, mai negativă în inspir), rezultat al echilibrului dintre reculul elastic al plămânului (care tinde să colabeze) și tendința peretelui toracic de a se expansiona. Această presiune negativă este "liantul" care solidarizează plămânul de perete și îi permite să urmeze excursiile ventilatorii.

Deschiderea toracelui rupe acest echilibru: aerul pătrunde intrapleural, presiunea devine atmosferică și plămânul colabează prin propriul recul elastic: **pneumotoraxul chirurgical**. La pacientul cu torace deschis care ar respira spontan apar două fenomene clasice: **respirația paradoxală** (mediastinul pendulează spre partea sănătoasă în inspir) și ineficiența ventilatorie globală. Chirurgia toracică modernă

este posibilă tocmai pentru că anestezia a rezolvat această problemă prin **intubația cu sondă cu dublu lumen și ventilația unipulmonară**: plămânul operat este exclus și colabat deliberat (oferind câmp de lucru), în timp ce plămânul contralateral asigură integral schimburile gazoase. Corolarul practic: la sfârșitul operației, reexpansiunea plămânului și evacuarea aerului și lichidelor din pleură trebuie garantate prin **drenaj pleural aspirativ**; de aceea drenajul este gestul fundamental și omniprezent al specialității (vezi Capitolul 6).

1.3.4. Durerea posttoracotomie și mecanica ventilatorie

Toracotomia este una dintre cele mai dureroase incizii din chirurgie: secționează sau depărtează planuri musculare mari, tracționează articulațiile costovertebrale și poate leza nervii intercostali. Durerea nu este doar o problemă de confort, ci o **problemă de mecanică ventilatorie**: pacientul care nu poate inspira profund și nu poate tuși eficient hipoventilează, nu își drenează secrețiile și dezvoltă atelectazie și pneumonie: principalele complicații respiratorii postoperatorii. De aceea analgezia multimodală (anestezie locoregională: bloc paravertebral, analgezie peridurală toracică sau blocuri de plan fascial, asociată analgeziei sistemice) este parte integrantă a operației, nu un adaos opțional. Reducerea durerii parietale este, de altfel, unul dintre argumentele majore ale abordului VATS. O parte dintre pacienți dezvoltă **sindrom dureros cronic posttoracotomie**, cu durere neuropată persistentă peste 2–3 luni, a cărui prevenție începe intraoperator, prin menajarea nervilor intercostali.

1.3.5. Importanța minutului în urgența toracică

Toracele adăpostește organele a căror disfuncție ucide cel mai repede. În **traumatismele toracice**, în **pneumotoraxul sufocant (în tensiune)**, în care aerul acumulat sub presiune colabează plămânul, deplasează mediastinul și blochează întoarcerea venoasă, în hemotoraxul masiv sau în obstrucția acută de căi aeriene, intervalul dintre diagnostic și gest poate fi de ordinul minutelor. Particularitatea didactică esențială: gesturile salvatoare (decompresia cu ac, drenajul pleural, asigurarea căii aeriene) sunt **simple tehnic și trebuie stăpânite de orice medic**, nu doar de chirurgul toracic. Conform principiilor ATLS, pneumotoraxul sufocant este un diagnostic clinic care se tratează imediat, fără a aștepta confirmarea radiologică. Patologia traumatică este dezvoltată în capitolul dedicat traumatismelor toracice.

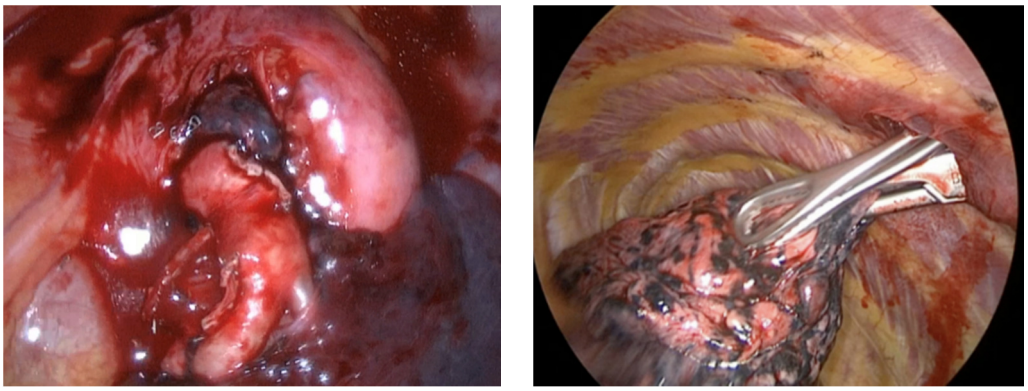

Figura 1.2. Imagine intraoperatorie dintr-o lobectomie VATS: vedere toracoscopică a hilului pulmonar cu disecția arterei pulmonare, alături de o imagine a câmpului operator extern care evidențiază inciziile minime de abord. *Colecția Clinicii de Chirurgie Toracică Timișoara.*

1.4. Specificul îngrijirii pacientului chirurgical toracic

Drenajul pleural domină îngrijirea postoperatorie. Aproape orice pacient operat toracic părăsește sala cu unul sau două tuburi de dren conectate la un sistem de aspirație sub nivel de apă (sau la un dispozitiv digital de drenaj); evoluția sa (cantitatea și aspectul lichidului, persistența pierderilor aeriene, reexpansiunea radiologică a plămânului) dictează ritmul externării. Studentul trebuie să înțeleagă

de la început logica sistemului de drenaj și supravegherea lui zilnică; principiile complete sunt tratate în Capitolul 6.

Kinetoterapia respiratorie este a doua coloană a îngrijirii: exerciții de inspir profund, spirometrie stimulativă (incentive spirometry), tuse asistată, mobilizare precoce, începute ideal preoperator (prehabilitare) și continuate din prima zi postoperator. La pacientul cu BPOC și rezecție pulmonară, kinetoterapia nu este un adjuvant, ci o măsură cu impact direct asupra riscului de atelectazie și pneumonie.

Sevrajul tabagic este intervenția preoperatorie cu cel mai bun raport cost-beneficiu. Fumatul activ crește riscul complicațiilor respiratorii postoperatorii, afectează vindecarea bronșică și parietală și amplifică hiperreactivitatea căilor aeriene. Beneficiul sevrajului este documentat mai ales atunci când abstinența atinge **cel puțin 4 săptămâni preoperator**, interval în care funcția ciliară și clearance-ul secrețiilor se ameliorează semnificativ; totuși, oprirea fumatului este recomandată la orice moment, oricât de aproape de operație; nu există interval la care sevrajul să fie dăunător.

Principiile ERAS (Enhanced Recovery After Surgery), formalizate pentru chirurgia toracică în ghidul comun ERAS/ESTS din 2019, integrează toate elementele de mai sus într-un protocol coerent: informarea și pregătirea pacientului, evitarea postului alimentar prelungit, profilaxia tromboembolică, chirurgie minim invazivă ori de câte ori este posibil, analgezie multimodală cu economie de opioide, un singur tub de dren și suprimarea lui precoce, evitarea sondajelor inutile, mobilizare în primele ore postoperator și externare precoce cu criterii obiective. Rezultatul documentat: mai puține complicații, spitalizare mai scurtă, recuperare funcțională mai rapidă.

1.5. Locul chirurgiei toracice în sistemul de sănătate

Principala indicație a chirurgiei toracice contemporane este **cancerul pulmonar**: prima cauză de mortalitate oncologică la nivel mondial și în România, cu incidență în creștere la femei. Chirurgia rămâne tratamentul cu cea mai mare șansă de vindecare în stadiile localizate, dar numai o minoritate a pacienților ajung la operație, deoarece boala este diagnosticată de regulă tardiv.

Acest fapt explică importanța **screeningului prin CT cu doză mică de iradiere (low-dose CT)** la populația la risc (fumători și foști fumători mari, de vârstă medie și înaintată). Trialul european **NELSON** a demonstrat că screeningul CT low-dose reduce semnificativ mortalitatea prin cancer pulmonar la populația examinată, confirmând rezultatele studiului american NLST și deschizând drumul programelor naționale de screening în Europa. Pentru chirurgia toracică, consecința este dublă: creșterea numărului de tumori operabile, diagnosticate în stadii incipiente, și deplasarea practicii către rezecții limitate (segmentectomii) și tehnici minim invazive adaptate nodulilor mici: teme dezvoltate în capitolul de cancer pulmonar.

A doua tendință structurală este **centralizarea** chirurgiei toracice în centre cu volum mare de activitate. Literatura ultimelor decenii documentează constant **relația volum–rezultate**: mortalitatea perioperatorie și rata complicațiilor după rezecții pulmonare majore sunt mai mici în centrele care operează un număr mare de cazuri anual, unde există echipe antrenate, ATI dedicată, bronhologie intervențională și posibilitatea de a gestiona complicațiile rare. Ghidurile europene și sistemele de acreditare (inclusiv acreditarea instituțională a ESTS) recomandă explicit concentrarea chirurgiei oncologice toracice în astfel de centre. Pentru studentul și viitorul medic din orice specialitate, mesajul practic este simplu: pacientul cu indicație de chirurgie toracică trebuie îndrumat către un centru specializat, iar suspiciunea de cancer pulmonar trebuie să parcurgă rapid circuitul diagnostic multidisciplinar.

Caz clinic ilustrativ

Un bărbat de 66 de ani, fumător 45 pachete-an, cu BPOC moderat, este trimis Clinicii de Chirurgie Toracică Timișoara pentru un nodul pulmonar spiculat de 2,5 cm în lobul superior drept, descoperit la un CT efectuat pentru tuse persistentă. Bilanțul (PET-CT, EBUS-TBNA, spirometrie cu DLCO) confirmă un adenocarcinom în stadiu incipient, fără afectare ganglionară, cu rezervă funcțională suficientă pentru lobectomie. Comisia multidisciplinară stabilește indicația chirurgicală. Pacientul oprește fumatul cu 5 săptămâni înainte de operație și urmează prehabilitare respiratorie. Se practică lobectomie superioară dreaptă VATS cu limfadenectomie; analgezie multimodală, mobilizare din ziua operației, tub de dren suprimat în ziua a doua, externare în ziua a patra, fără complicații: o ilustrare a traseului modern al pacientului chirurgical toracic.

Puncte-cheie

- Chirurgia toracică abordează peretele toracic, pleura, plămânul, mediastinul, traheea și diafragmul; esofagul doar tangențial; funcționează obligatoriu în echipă multidisciplinară (tumor board).
- Istoria specialității parcurge trei etape: chirurgia colapsoterapeutică a tuberculozei, era rezecțiilor pulmonare (Graham, 1933: prima pneumonectomie reușită) și era minim invazivă (toracoscopia lui Jacobaeus din 1910, renăscută ca VATS în anii 1990, apoi VATS uniportal, RATS și chirurgia non-intubată).
- Pacientul tipic este vârstnic, fumător, cu BPOC și comorbidități cardiovasculare: boala și terenul au aceeași cauză.
- Rezecția pulmonară amputează definitiv funcție respiratorie; evaluarea funcțională preoperatorie (vezi Capitolul 3) este obligatorie înaintea oricărei rezecții majore.
- Presiunea intrapleurală negativă solidarizează plămânul de peretele toracic; deschiderea toracelui produce colaps pulmonar, iar chirurgia modernă este posibilă datorită ventilației unipulmonare și drenajului pleural (vezi Capitolul 6).
- Durerea posttoracotomie compromite inspirul profund și tusea, favorizând atelectazia și pneumonia; analgezia multimodală și abordul minim invaziv sunt măsuri profilactice, nu doar de confort.
- În urgența toracică (pneumotorax sufocant, hemotorax masiv, traumatisme) contează minutele; gesturile salvatoare sunt simple și trebuie cunoscute de orice medic.
- Sevrajul tabagic aduce beneficiu maxim documentat la cel puțin 4 săptămâni preoperator, dar este indicat la orice moment; kinetoterapia respiratorie și principiile ERAS/ESTS 2019 scurtează recuperarea și reduc complicațiile.
- Screeningul CT low-dose (trialul NELSON) reduce mortalitatea prin cancer pulmonar și va crește proporția tumorilor operabile în stadii incipiente.
- Relația volum–rezultate justifică centralizarea chirurgiei toracice în centre specializate cu volum mare, către care pacienții trebuie îndrumați.

Capitolul 2. Anatomie chirurgicală a toracelui

Obiective de învățare

La finalul acestui capitol, studentul va fi capabil să:

1. identifice reperele anatomice palpabile ale peretelui toracic și să le utilizeze pentru localizarea leziunilor și efectuarea manevrelor;
2. descrie raporturile pachetului vascular-nervos intercostal și să aplice regula marginii superioare a coastei la toracocenteză și pleurotomie;
3. delimiteze "triunghiul de siguranță" pentru drenajul pleural;
4. explice diferențele anatomice dintre bronhia principală dreaptă și cea stângă și consecințele lor clinice;
5. enumere compartimentele mediastinale (clasificarea ITMIG) și patologia tipică a fiecăruia;
6. descrie ordinea elementelor hilare pulmonare și stațiile ganglionare relevante pentru stadializarea cancerului pulmonar;
7. aleagă principial calea de abord chirurgical potrivită pentru o patologie dată.

Anatomia toracelui se învață în anul I; anatomia **chirurgicală** a toracelui se învață la patul bolnavului și în sala de operație. Acest capitol nu reia descrierea sistematică a structurilor, ci selectează acele elemente de care depind direct: interpretarea semiologiei, siguranța manevrelor (toracocenteză, pleurotomie), înțelegerea căilor de abord și logica stadializării cancerului bronho-pulmonar.

2.1. Peretele toracic

2.1.1. Repere osoase palpabile

Scheletul toracic (stern, 12 perechi de coaste, coloana vertebrală toracală) oferă repere constante, palpabile chiar și la pacientul obez:

- **Incizura jugulară a sternului**: corespunde vertebrei T2–T3.
- **Unghiul sternal (Louis)**: proeminența dintre manubriu și corpul sternal; reper fundamental: la acest nivel se articulează **coasta a II-a** (punctul de plecare al numărătorii coastelor la examenul clinic), iar în profunzime se proiectează **bifurcația traheei (carina)** și crosa aortei (planul T4–T5).
- **Apendicele xifoid**: reper pentru abordul subxifoidian al pericardului (pericardiocenteza Marfan, fereastra pericardică).
- **Vârful scapulei**: în poziție anatomică corespunde spațiului VII intercostal; reper util pentru toracotomia posterolaterală.
- **Vertebra proeminentă C7**: punctul de plecare al numărătorii apofizelor spinoase.

Spațiile intercostale se numerotează după coasta supraiacentă (spațiul II se află sub coasta a II-a). Linia medioclaviculară, liniile axilare (anterioară, medie, posterioară) și linia paravertebrală completează sistemul de coordonate al toracelui, indispensabil pentru descrierea localizării oricărei leziuni sau incizii.

2.1.2. Musculatura cu relevanță chirurgicală

Mușchii peretelui toracic interesează chirurgul din două motive: sunt secționați (sau economisiți) la căile de abord și servesc ca material de reconstrucție (lambouri).

- **Marele dorsal (latissimus dorsi)**: mușchiul secționat clasic în toracotomia posterolaterală; astăzi, toracotomiile "muscle-sparing" îl mobilizează fără secțiune. Este lamboul de elecție pentru reconstrucția defectelor parietale toracice și pentru plombajul cavităților reziduale.
- **Dințatul anterior (serratus anterior)**: delimitează planșeul axilei; în toracotomia axilară se pătrunde între digitațiile sale. Paralizia sa (leziunea nervului toracic lung) produce scapula alata.
- **Pectoralul mare**: lambou de rotație pentru defectele sternale și mediastinita post-sternotomie.
- **Mușchii intercostali** (extern, intern, intim): între intern și intim trece pachetul vascular-nervos; lamboul intercostal pediculat este folosit pentru protecția bontului bronșic.

2.1.3. Pachetul vascular-nervos intercostal și regula marginii superioare

Fiecare spațiu intercostal conține, în **șanțul subcostal de pe marginea inferioară a coastei**, pachetul vascular-nervos în ordinea **V-A-N dinspre superior spre inferior** (venă–arteră–nerv). Consecința practică este una dintre cele mai importante reguli din medicina practică:

Orice puncție sau incizie a spațiului intercostal se efectuează razant cu marginea SUPERIOARĂ a coastei inferioare a spațiului, niciodată sub marginea inferioară a coastei supraiacente, unde lezarea arterei intercostale produce hemotorax semnificativ (artera intercostală provine direct din aortă și are presiune sistemică!).

De reținut și traiectul recurent al colateralei nervoase: la vârstnici, calcificările cartilajelor și tortuozitatea vaselor fac ca pachetul să "coboare" în spațiu: un motiv suplimentar pentru ghidajul ecografic al toracocentezei.

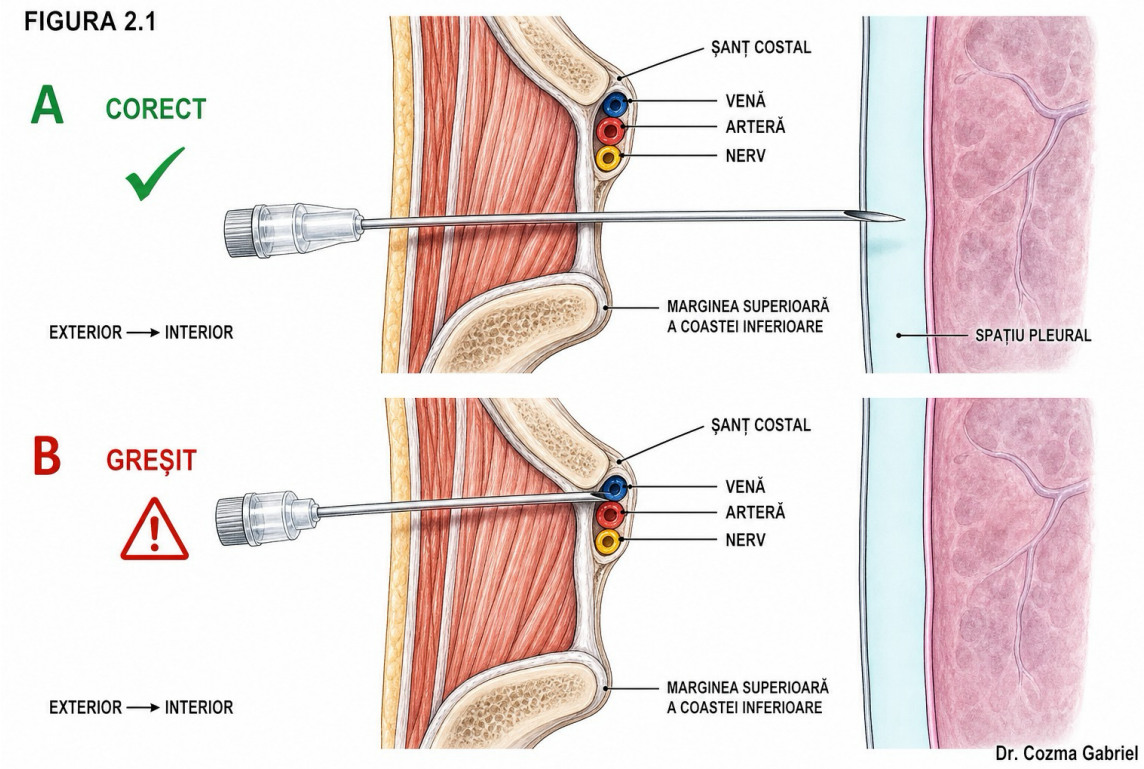

Figura 2.1. Secțiune schematică printr-un spațiu intercostal: dispunerea venă–arteră–nerv în șanțul subcostal, traiectul corect al acului de toracocenteză, razant cu marginea superioară a coastei; detaliu comparativ al traiectului greșit, cu lezarea pachetului vascular-nervos.

2.1.4. Vascularizația peretelui toracic

Peretele toracic are o rețea vasculară dublă, anastomotică: posterior, arterele intercostale din aorta toracică; anterior, **artera toracică internă (mamară internă)**, ramură a subclaviei, care coboară la 1–1,5 cm lateral de marginea sternului. Relevanță chirurgicală: artera toracică internă este grefonul de elecție al chirurgiei coronariene; lezarea ei în traumatisme sau la sternotomie produce hemoragie importantă; ramurile ei perforante irigă lambourile pectorale. Anastomozele bogate explică viabilitatea excelentă a lambourilor parietale, dar și sângerarea abundentă a inciziilor toracice.

2.2. Cavitatea pleurală

2.2.1. Pleura viscerală și parietală. Presiunea negativă

Pleura este o membrană seroasă cu două foițe: **viscerală** (aderentă intim la plămân, pătrunde în scizuri) și **parietală** (costală, diafragmatică, mediastinală, plus domul pleural: cupola care depășește cu 2–3 cm claviculă, explicând posibilitatea pneumotoraxului la puncțiile venoase subclaviculare sau jugulare). Între foițe există un spațiu **virtual** cu o lamă fină de lichid (fiziologic 5–15 ml), în care presiunea este **negativă** (–5 cmH_2O în repaus, până la –8 cmH_2O în inspir).

Această presiune negativă este "resortul" care menține plămânul expansionat. Orice comunicare a spațiului pleural cu aerul atmosferic (plagă penetrantă, ruptură de bleb, iatrogenie) anulează presiunea negativă și produce colaps pulmonar: pneumotoraxul. Înțelegerea acestui mecanism este fundamentul întregii patologii pleurale și al principiului drenajului pleural aspirativ (vezi Capitolul 6).

2.2.2. Inervația pleurei: semiologia durerii

- **Pleura parietală** este inervată somatic (nervii intercostali; pleura diafragmatică centrală: nervul frenic): durerea pleurală este vie, accentuată de inspir și tuse (junghi), bine localizată; iritația pleurei diafragmatice centrale se proiectează în **umăr** (dermatoamele C3–C5): capcană clinică clasică.
- **Pleura viscerală** nu are inervație senzitivă somatică: leziunile pulmonare periferice pot fi nedureroase; durerea apare doar când procesul atinge pleura parietală (de aceea cancerul pulmonar periferic doare târziu, semn de invazie parietală).

2.2.3. Recesurile pleurale și implicațiile pentru drenaj

Sinusul (recesul) **costo-diafragmatic** este punctul decliv al cavității pleurale în ortostatism: aici se acumulează întâi revărsatele libere (semiologic: matitate bazală cu limita superioară curbă Damoiseau; radiologic: opacifierea sinusului). Aerul, dimpotrivă, urcă spre apex. Consecința practică pentru drenaj: **tubul pentru lichid se orientează postero-bazal, tubul pentru aer antero-apical**.

2.2.4. Triunghiul de siguranță

Locul standard de inserție a drenului pleural (și de decompresie în multe protocoale moderne) este **triunghiul de siguranță**, delimitat de:

- **anterior**: marginea laterală a mușchiului pectoral mare;
- **posterior**: marginea anterioară a marelui dorsal;
- **inferior**: orizontala prin mamelon (spațiul V intercostal);
- vârful: axila.

În această zonă peretele este subțire (fără mase musculare mari), diafragmul este la distanță chiar și în expir, iar riscul de lezare a organelor abdominale sau a arterei toracice interne este minim. Puncțiile sau drenurile plasate sub linia mamelonară riscă ficatul (dreapta) sau splina (stânga), mai ales la pacientul ventilat sau cu ascensiune diafragmatică.



Figura 2.2. Triunghiul de siguranță pentru pleurotomie: fotografie clinică cu delimitarea pe pacient a marginilor (pectoral mare, mare dorsal, linia mamelonară).

2.3. Traheea și arborele bronșic

2.3.1. Traheea și carina

Traheea (10–12 cm, 16–20 inele cartilaginoase în potcoavă, deschise posterior spre esofag) coboară de la cartilajul cricoid (C6) la **carină** (T4–T5, în dreptul unghiului sternal). Jumătate este cervicală, jumătate toracică; de aceea traheostomia este o intervenție cervicală (inelele 2–3), iar stenozele post-intubație pot fi abordate cervical. Raportul posterior cu esofagul explică fistulele traheo-esofagiene (post-intubație prelungită, tumorale), iar raportul anterior cu trunchiul arterial brahiocefalic explică redutabila fistulă traheo-inominată după traheostomie (vezi Capitolul 17).

2.3.2. Asimetria bronhiilor principale: consecințe clinice

Caracteristică	Bronhia principală DREAPTĂ	Bronhia principală STÂNGĂ
Lungime	scurtă (~2,5 cm)	lungă (~5 cm)
Calibru	mai larg	mai îngust
Direcție	aproape verticală (în continuarea traheei)	aproape orizontală
Consecințe	**corpii străini aspiraţi ajung preferențial pe dreapta**; intubația selectivă accidentală se produce pe dreapta	sonda cu dublu lumen se poziționează de regulă pe stânga (marjă mai mare până la emergența lobarei superioare)

Bronhia lobară superioară dreaptă emerge la doar 1,5–2 cm de carină (uneori chiar din trahee: "bronhia traheală"), ceea ce face intubația selectivă dreaptă mai dificilă (riscul excluderii lobului superior drept).

2.3.3. Segmentația bronho-pulmonară

Fiecare plămân este organizat în **segmente bronho-pulmonare**: unități anatomo-funcționale piramidale, cu bronhie și arteră proprii, separabile chirurgical. Cunoașterea lor este necesară pentru a înțelege segmentectomia anatomică (în plină expansiune în chirurgia cancerului pulmonar precoce: vezi Capitolele 12 și 15) și pentru localizarea leziunilor pe CT.

Tabelul 2.1. Segmentele bronho-pulmonare (nomenclatura Boyden, simplificată)

Plămânul drept (10 segmente)	Plămânul stâng (8–10 segmente)
Lob superior: 1 apical, 2 posterior, 3 anterior	**Lob superior: culmen:** 1+2 apico-posterior, 3 anterior; **lingulă:** 4 lingular superior, 5 lingular inferior
Lob mediu: 4 lateral, 5 medial	– (lingula este omologul lobului mediu)
Lob inferior: 6 apical (Fowler), 7 medio-bazal, 8 antero-bazal, 9 latero-bazal, 10 postero-bazal	**Lob inferior:** 6 apical, 7+8 antero-medio-bazal, 9 latero-bazal, 10 postero-bazal

Două observații didactice: segmentul 6 (apical al lobului inferior, Fowler) este sediul de elecție al abceselor de aspirație la pacientul în decubit (împreună cu segmentul 2 drept); **sindromul de lob mediu** (atelectazia cronică a lobului mediu) se explică prin bronhia lobară medie: lungă, îngustă, înconjurată de ganglioni, cu unghi de emergență defavorabil drenajului.

2.3.4. Scizurile

Plămânul drept are două scizuri (marea scizură oblică și mica scizură orizontală: 3 lobi), cel stâng una singură (oblică: 2 lobi). Scizurile incomplete (frecvente) complică disecția chirurgicală; scizurile supranumerare pot mima leziuni pe radiografie (ex. lobul venei azygos: variantă clasică, fără semnificație patologică).

2.4. Plămânii și hilurile pulmonare

2.4.1. Hilurile: "poarta" rezecțiilor anatomice

Toate rezecțiile anatomice (segmentectomie, lobectomie, pneumonectomie) înseamnă disecția, ligatura și secțiunea individuală a elementelor hilare. Ordinea elementelor diferă:

- **Hilul drept** (dinspre anterior spre posterior): venă pulmonară superioară → arteră pulmonară → bronhie. Vena azygos "călare" pe bronhia principală dreaptă este reperul superior.
- **Hilul stâng**: artera pulmonară este elementul cel mai superior (crosa arterei "încalecă" bronhia); crosa aortei și ligamentul arterial definesc regiunea: aici trece **nervul laringeu recurent stâng**, sub crosă (vezi 2.5.4).
- Bilateral, **venele pulmonare** (superioară și inferioară) sunt cele mai anterioare/inferioare; **ligamentul pulmonar** (repliu pleural sub vena inferioară) ancorează plămânul la mediastin: secțiunea sa mobilizează lobul inferior.

2.4.2. Dubla vascularizație a plămânului

- **Circulația funcțională** (artera pulmonară: sânge venos, presiune joasă ~15/8 mmHg): participă la hematoză. Presiunea joasă explică de ce emboliile pulmonare mici pot fi asimptomatice și de ce sângerarea din patul arterial pulmonar, deși gravă intraoperator, poate fi controlată prin compresie.
- **Circulația nutritivă** (arterele bronșice din aortă: presiune sistemică): irigă bronhiile și interstițiul. **Hemoptiziile mari provin aproape întotdeauna din circulația bronșică** (hipertrofiată în

bronşiectazii, TBC, aspergilom, tumori); de aceea tratamentul modern de primă intenţie al hemoptiziei masive este embolizarea arterelor bronşice, nu chirurgia de urgenţă (vezi Capitolul 11).

2.4.3. Drenajul limfatic şi harta ganglionară IASLC

Limfa plămânului drenează centripet: ganglioni intrapulmonari → hilari → mediastinali → trunchiuri supraclaviculare. Stadializarea N a cancerului bronho-pulmonar foloseşte **harta ganglionară IASLC**, pe care studentul trebuie să o cunoască în linii mari:

Tabelul 2.2. Staţiile ganglionare cu relevanţă practică (harta IASLC, simplificată)

Grup	Staţii	Localizare	Cum se explorează
Mediastinale superioare	2R/2L, 4R/4L	paratraheal superior şi inferior	EBUS-TBNA, mediastinoscopie
Aortice	5, 6	fereastra aorto-pulmonară, para-aortic	VATS, mediastinotomie anterioară
Mediastinale inferioare	7 (subcarinală), 8, 9	subcarinal, paraesofagian, ligament pulmonar	EBUS (7), EUS (7, 8, 9)
Hilare/intrapulmonare	10–14	hilar, interlobar, lobar, segmentar	disecţie chirurgicală

Convenţie fundamentală: staţiile 1–9 sunt **mediastinale** (invazia lor = N2 sau N3 după lateralitate), staţiile 10–14 sunt **hilar-intrapulmonare** (= N1). Drenajul limfatic explică şi adenopatia supraclaviculară (N3), de căutat sistematic la examenul clinic al oricărui suspect de cancer pulmonar.

2.5. Mediastinul

2.5.1. Compartimentarea

Mediastinul (spaţiul dintre cele două cavităţi pleurale, de la stern la coloană şi de la apertura toracică superioară la diafragm) se compartimentează astăzi după clasificarea **ITMIG (International Thymic Malignancy Interest Group)**, bazată pe CT, care a înlocuit în practica oncologică vechea împărţire anterior/mijlociu/posterior (păstrată încă în limbajul clinic curent):

Tabelul 2.3. Compartimentele mediastinale: conţinut şi patologie tipică

Compartiment ITMIG	(echivalent clasic)	Conţinut principal	Patologie tipică
Prevascular	anterior	timus, grăsime, ganglioni, prelungiri tiroidiene	timom, tumori germinale, limfom, guşă plonjantă ("cei 4T")
Visceral	mijlociu	pericard, cord, vase mari, trahee, carină, esofag, ganglioni	adenopatii (metastatice, limfom, sarcoidoză, TBC), chisturi bronhogenice şi pericardice, tumori esofagiene
Paravertebral	posterior	lanţul simpatic, rădăcini nervoase, şanţuri costovertebrale	tumori neurogene (schwannom, neurofibrom), abcese paravertebrale

Regula didactică de aur: **localizarea + vârsta pacientului orientează diagnosticul** unei mase mediastinale înainte de orice biopsie (dezvoltată în Capitolul 13).

2.5.2. Nervii frenici

Coboară pe fețele laterale ale pericardului (anterior de hilul pulmonar: reper constant intraoperator!). Leziunea unui nerv frenic (traumatică, tumorală, iatrogenă) paralizează hemidiafragmul, care ascensionează, cu mișcare paradoxală (vezi Capitolul 14). Originea C3–C5 explică durerea în umăr din iritația diafragmatică.

2.5.3. Nervii laringei recurenți: asimetrie capitală

- **Dreptul** recurează sub artera subclavie dreaptă, la baza gâtului.
- **Stângul** coboară în torace și recurează sub **crosa aortei**, prin fereastra aorto-pulmonară.

Consecință clinică majoră: **disfonia la un pacient cu suspiciune de cancer pulmonar stâng semnifică, până la proba contrarie, invazia ganglionară a ferestrei aorto-pulmonare (stația 5) sau a tumorii însăși: semn de nerezecabilitate probabilă**. Pe dreapta, recurentul nu poate fi invadat de procese intratoracice joase: disfonia "dreaptă" trimite la baza gâtului.

2.5.4. Canalul toracic și vena azygos

Canalul toracic urcă din abdomen prin hiatusul aortic, pe flancul drept al coloanei, încrucișează linia mediană la T4–T5 și se varsă în confluentul venos jugulo-subclavicular stâng. Lezarea sa (chirurgia esofagului, a mediastinului, traumatisme) produce **chilotorax**, de regulă drept în leziunile joase, stâng în cele înalte (vezi Capitolul 10). **Vena azygos** (flancul drept al coloanei, se varsă în cava superioară printr-o crosă peste bronhia principală dreaptă) este reper chirurgical major pe dreapta și cale de supleere cavă.

2.5.5. Timusul

Organ limfoepitelial bilobat, retrosternal, involuat grăsos la adult. Interesează chirurgul prin timoame și prin timectomia din miastenia gravis; vascularizația din pediculii toracici interni și venele timice tributare trunchiului venos brahiocefalic stâng explică de ce timectomia clasică se practică pe sternotomie, iar astăzi tot mai frecvent minim invaziv (VATS/RATS) (vezi Capitolul 13).

2.6. Diafragmul

Mușchiul inspirator principal (asigură ~70% din volumul curent în respirația liniștită), boltă dublă cu centru tendinos, inervat exclusiv de **nervii frenici (C3–C5)**. Prezintă trei orificii principale, de memorat cu nivelul vertebral:

- **orificiul venei cave inferioare**: T8, în centrul tendinos;
- **hiatusul esofagian**: T10, muscular (pilierul drept), sediul herniilor hiatale;
- **hiatusul aortic**: T12, retro-ligamentar (aorta, canalul toracic, vena azygos).

Zonele slabe, triunghiul sterno-costal **Larrey/Morgagni** (anterior) și triunghiul lombo-costal **Bochdalek** (posterolateral), sunt sediile herniilor congenitale. Cupola dreaptă (protejată de ficat) urcă în expir până la coasta a V-a: încă un argument pentru interzicerea punctiilor sub linia mamelonară. Patologia diafragmului este dezvoltată în Capitolul 14.

2.7. Căile de abord chirurgical ale toracelui

Alegerea abordului este un compromis între expunere, traumatism parietal și obiectivul operației. Absolventul trebuie să cunoască principial opțiunile:

Tabelul 2.4. Căile de abord toracic: sinteză comparativă

Abord	Descriere principială	Indicaţii tipice	Observaţii
Toracotomia posterolaterală	incizie sub vârful scapulei, spaţiul V; secţiunea/mobilizarea marelui dorsal	rezecţii pulmonare complexe, patologie hilară dificilă	abordul "clasic"; cel mai dureros; astăzi rezervat cazurilor neabordabile VATS
Toracotomia anterolaterală	spaţiul IV–V anterior	urgenţe (hemostază rapidă), acces cardiac	extensibilă transversal (clamshell)
Toracotomia axilară (muscle-sparing)	între pectoral şi marele dorsal, fără secţiuni musculare	simpatectomie, pneumotorax, rezecţii limitate	durere redusă, cicatrice estetică
Sternotomia mediană	secţiunea longitudinală a sternului	timectomie extinsă, guşă plonjantă, patologie bilaterală (metastaze), cord şi vase mari	risc specific: mediastinita post-sternotomie
VATS (multiportal → uniportal)	1–3 incizii de 1–4 cm, fără depărtător costal	standardul actual pentru majoritatea rezecţiilor pulmonare precoce, pleură, mediastin	vezi Capitolul 15
Cervicotomia	incizie suprasternală	mediastinoscopie, guşă plonjantă, traheostomie	complementară abordurilor toracice

Principiul modern este clar: **abordul minim invaziv este prima opţiune ori de câte ori obiectivul oncologic sau lezional poate fi atins fără compromis**; toracotomia rămâne standardul de siguranţă la care se converteşte fără ezitare orice intervenţie care nu mai poate continua sigur minim invaziv (criteriile de conversie: Capitolul 15).

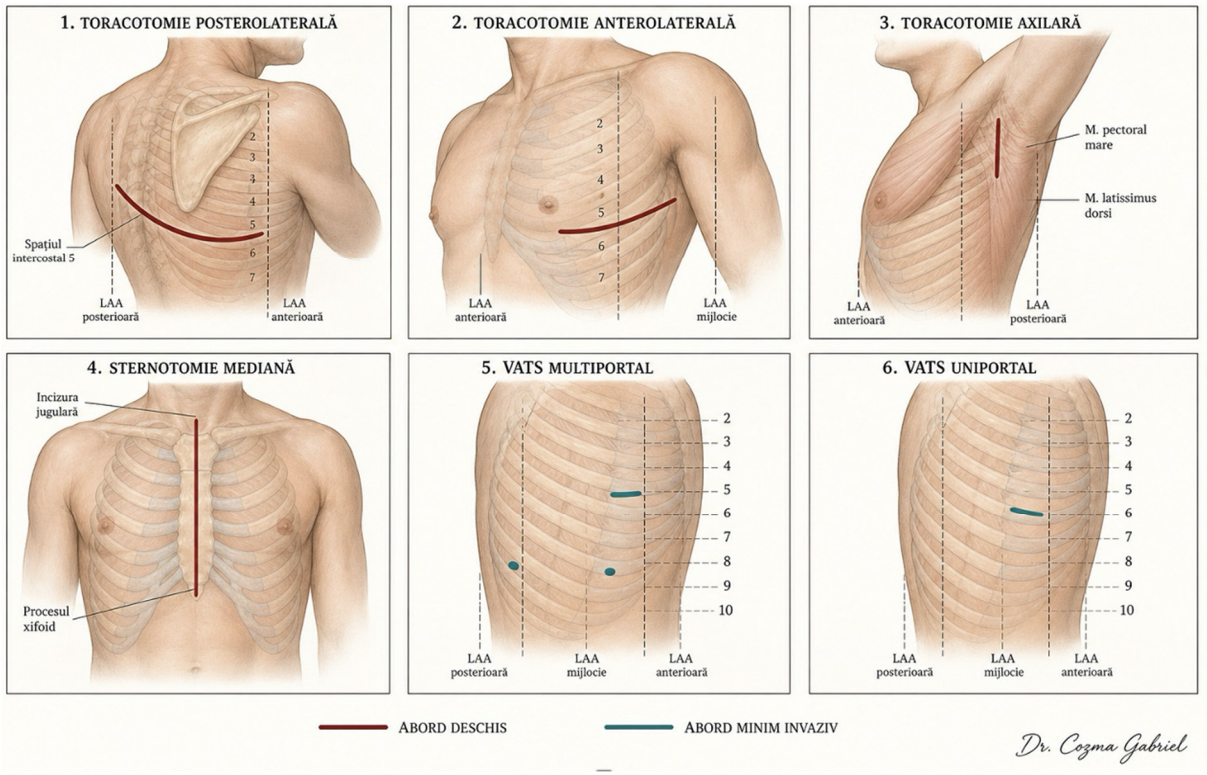

Figura 2.3. Schema căilor de abord toracic pe silueta toracelui: toracotomie posterolaterală, anterolaterală, axilară, sternotomie mediană, porturi VATS multiportal şi uniportal.

Caz clinic ilustrativ

Un copil de 3 ani este adus în urgență pentru tuse spastică brusc instalată în timp ce mânca semințe, urmată de wheezing. Auscultator: murmur vezicular diminuat bazal drept. Radiografia arată hiperinflație lobară inferioară dreaptă în expir (air-trapping), fără corp străin radioopac vizibil. Bronhoscopia rigidă extrage o sămânță de floarea-soarelui din bronhia intermediară dreaptă. Comentariu anatomic: verticalitatea, calibrul mai mare și scurtimea bronhiei principale drepte fac din arborele drept destinația preferențială a corpilor străini aspirați; radiografia normală nu exclude diagnosticul: corpii vegetali sunt radiotransparenți, iar semnul cardinal este cel funcțional (air-trapping expirator).

Puncte-cheie

- Unghiul sternal Louis = coasta a II-a = carina (T4–T5): reperul central al semiologiei și imagisticii toracice.
- Pachetul intercostal merge pe marginea inferioară a coastei: orice puncție/dren se introduce razant cu marginea **superioară** a coastei.
- Triunghiul de siguranță (pectoral mare – mare dorsal – linia mamelonară) este locul standard al pleurotomiei; sub linia mamelonară riscăm ficatul și splina.
- Presiunea intrapleurală negativă menține plămânul expansionat; anularea ei = pneumotorax; restabilirea ei = scopul drenajului pleural.
- Corpii străini aspirați ajung preferențial în bronhia dreaptă (verticală, largă, scurtă).
- Stațiile ganglionare 10–14 = N1; stațiile mediastinale 1–9 = N2/N3: baza stadializării cancerului pulmonar.
- Compartimentele ITMIG (prevascular, visceral, paravertebral) + vârsta orientează diagnosticul maselor mediastinale.
- Recurentul stâng recurează sub crosa aortei: disfonia în cancerul pulmonar stâng sugerează invazie mediastinală.
- Hemoptiziile mari provin din circulația bronșică (presiune sistemică): embolizarea bronșică este gestul terapeutic modern de primă intenție.
- Diafragmul urcă până la coasta a V-a în expir; orificiile sale: cavă T8, esofag T10, aortă T12.

Capitolul 3. Fiziopatologie respiratorie relevantă în chirurgia toracică. Evaluarea preoperatorie

Obiective de învățare

La finalul acestui capitol, studentul va fi capabil să:

1. explice mecanica ventilatorie şi rolul presiunii intrapleurale negative în patologia chirurgicală toracică;
2. interpreteze principial spirometria (FEV1, CVF) şi DLCO şi să distingă disfuncţia obstructivă de cea restrictivă;
3. calculeze valorile funcţionale prezise postoperator (ppoFEV1, ppoDLCO) pentru o rezecţie pulmonară dată;
4. parcurgă algoritmul modern de evaluare funcţională preoperatorie în trepte şi să încadreze pacientul în clase de risc;
5. enumere pragurile decizionale ale ergospirometriei (VO_2max) şi semnificaţia lor;
6. identifice factorii de risc modificabili şi măsurile de optimizare preoperatorie (prehabilitare);
7. înţeleagă principiul deciziei individualizate şi partajate la pacientul cu rezervă funcţională limitată.

Chirurgia toracică este singura chirurgie care **amputează definitiv funcţie respiratorie** la un pacient care are, cel mai adesea, plămâni deja bolnavi. Întrebarea centrală a evaluării preoperatorii nu este "poate pacientul supravieţui operaţiei?", ci "**cu ce funcţie respiratorie va rămâne pacientul după operaţie şi îi va permite aceasta o viaţă acceptabilă?**". Acest capitol oferă instrumentele pentru a răspunde.

3.1. Fiziologie respiratorie aplicată

3.1.1. Mecanica ventilatorie și presiunea intrapleurală

Ventilaţia de repaus este rezultatul contracţiei diafragmului (~70% din volumul curent) şi a intercostalilor externi. Plămânul, elastic, tinde permanent spre colaps; toracele tinde spre expansiune; între ele, spaţiul pleural virtual cu presiune **negativă** (–5 cmH_2O în repaus) transmite mişcarea peretelui la plămân (vezi şi Capitolul 2). Consecinţele chirurgicale sunt directe:

- **pneumotoraxul** anulează presiunea negativă → colaps pulmonar proporţional cu volumul de aer;
- **deschiderea chirurgicală a toracelui** impune ventilaţie mecanică cu presiune pozitivă (plămânul deschis nu mai poate fi ventilat prin presiune negativă);
- **drenajul pleural aspirativ** restabileşte presiunea negativă şi reexpansionează plămânul (Capitolul 6);
- **voletul costal** desolidarizează un segment parietal, care se mişcă paradoxal, compromiţând pompa ventilatorie (Capitolul 8).

3.1.2. Raportul ventilație/perfuzie și șuntul

Eficiența hematozei depinde de potrivirea regională dintre ventilație (V) și perfuzie (Q). Extremele patologice:

- **spațiul mort** (V fără Q): embolie pulmonară, distensie alveolară excesivă;
- **șuntul** (Q fără V): atelectazie, pneumonie, plămân colabat intraoperator.

Vasoconstricția pulmonară hipoxică este mecanismul protector care deviază sângele din teritoriile neventilate spre cele ventilate, limitând șuntul. Ea explică de ce ventilația unipulmonară este în general bine tolerată: plămânul operat, colabat, este progresiv exclus și circulator (detalii în Capitolul 5). Medicamentele vasodilatatoare și anestezicele volatile în doze mari o pot inhiba: exemplu de dialog necesar între chirurg și anestezist.

3.1.3. Volumele pulmonare și explorarea funcțională de bază

Spirometria măsoară:

- **CVF** (capacitatea vitală forțată): volumul maxim expirat forțat după inspir maxim;
- **FEV1 (VEMS)**: volumul expirat în prima secundă; parametrul-cheie al chirurgiei toracice;
- **raportul FEV1/CVF**: sub 0,7 definește disfuncția **obstructivă** (BPOC, astm); CVF scăzută cu raport normal/crescut sugerează disfuncție **restrictivă** (fibroze, patologie parietală, revărsate).

DLCO (factorul de transfer al monoxidului de carbon) măsoară integritatea membranei alveolo-capilare și a patului vascular; scade în emfizem, fibroză, patologie vasculară pulmonară: **poate fi sever alterată la pacienți cu spirometrie cvasinormală**, motiv pentru care ghidurile moderne cer măsurarea sistematică a DLCO înaintea oricărei rezecții pulmonare.

Gazometria arterială completează tabloul: hipercapnia de repaus ($PaCO_2$ >45 mmHg) semnalează epuizarea pompei ventilatorii; hipoxemia orientează spre șunt sau alterare difuzională.

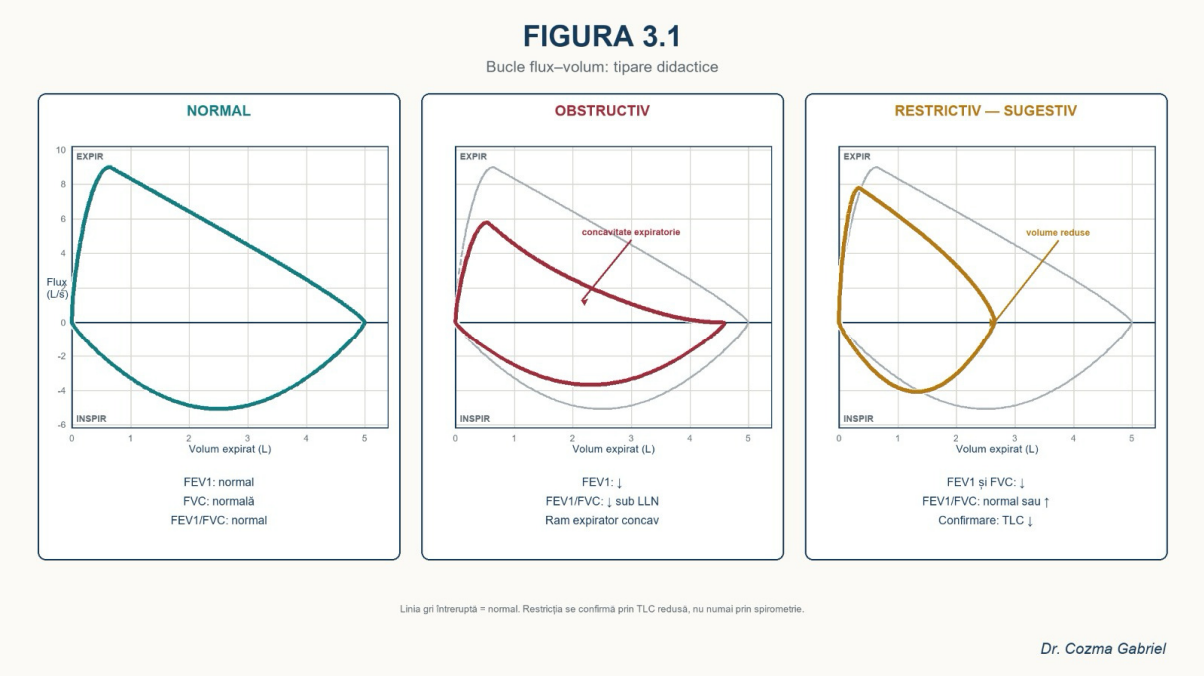

Figura 3.1. Curbe spirometrice didactice: aspect normal, disfuncție obstructivă (FEV1 și raport scăzute, concavitatea buclei flux-volum), disfuncție restrictivă (volume global reduse, raport păstrat).

3.2. Consecințele fiziopatologice ale rezecțiilor pulmonare

Rezecția pulmonară anatomică extirpă definitiv unități funcționale. Efectele:

- **Pierderea de funcţie este aproximativ proporţională cu numărul de segmente rezecate**: baza calculului ppo (vezi 3.3.2). În timp, pierderea reală este ceva mai mică decât cea calculată: parenchimul restant se adaptează, iar la pacientul emfizematos lobectomia poate avea chiar efect de "reducere de volum" cu ameliorare funcţională paradoxală.
- **Patul vascular se amputează în aceeaşi proporţie**: după pneumonectomie, întregul debit cardiac trece printr-un singur plămân: presiunea arterială pulmonară creşte, iar rezerva la efort scade; cordul drept poate claca tardiv (cord pulmonar).
- **Remodelarea toracică post-pneumonectomie**: hemitoracele restant se umple lent (săptămâni) cu lichid care se organizează; mediastinul migrează ipsilateral. Rar, deplasarea extremă produce **sindromul post-pneumonectomie** (compresia bronhiei restante între coloană şi vasele mari).
- **Ventilaţia mecanică şi durerea postoperatorie** amputează suplimentar, tranzitoriu, funcţia: atelectazii, hipoventilaţie bazală, tuse ineficientă, de unde importanţa analgeziei şi kinetoterapiei (Capitolele 5 şi 7).

3.3. Evaluarea funcţională preoperatorie

3.3.1. Principiul evaluării în trepte

Ghidurile societăţilor europene (ERS/ESTS) şi americane (ACCP) au consacrat un algoritm **în trepte**, care alocă explorări suplimentare doar pacienţilor cu rezultate limitate la treapta anterioară. Logica: FEV1 şi DLCO măsoară ce are pacientul acum; calculul ppo estimează ce va rămâne; testul de efort măsoară rezerva integrată cardio-pulmonară reală.

3.3.2. Calculul valorilor prezise postoperator (ppo)

Plămânii conţin **19 segmente funcţionale** (10 drepte, 9 stângi în modelul funcţional uzual). Formula didactică pe segmente:

ppoFEV1 = FEV1 preoperator × (19 – numărul de segmente funcţionale rezecate) / 19

Analog pentru ppoDLCO. Exemplu de calcul: pacient cu FEV1 = 65% din prezis, propus pentru lobectomie superioară dreaptă (3 segmente): ppoFEV1 = 65% × (19–3)/19 = 65% × 0,84 ≈ **55%**. Pentru pneumonectomie se foloseşte mai corect scintigrafia de perfuzie cuantificată (procentul real de perfuzie al plămânului de rezecat), deoarece un plămân distrus contribuie puţin la funcţia globală: rezecarea lui "costă" funcţional mai puţin decât sugerează numărul de segmente.

3.3.3. Pragurile decizionale şi testarea de efort

Tabelul 3.1. Algoritmul evaluării funcţionale în trepte (sinteză după principiile ERS/ESTS şi ACCP)

Treapta	Criteriu	Interpretare / pas următor
1. Spirometrie + DLCO	ppoFEV1 **şi** ppoDLCO > 60%	risc scăzut → operabil pentru rezecţia planificată, fără alte teste
2. Test de efort simplu (screening)	ppoFEV1 sau ppoDLCO 30–60%	test de urcat scări (>22 m ≈ rezervă bună) sau shuttle walk (>400 m); rezultat bun → risc acceptabil
3. Ergospirometrie (CPET) cu VO_2max	ppo <30% sau screening slab	VO_2max **>20 ml/kg/min** (sau >75% prezis) → risc scăzut, inclusiv pentru pneumonectomie; **10–20 ml/kg/min** → risc intermediar, decizie individualizată, preferă rezecţii limitate; **<10 ml/kg/min** (sau <35% prezis) → risc înalt: rezecţia anatomică majoră contraindicată; caută alternative (segmentectomie, terapii nechirurgicale)

Observație importantă pentru examen și pentru practică: aceste praguri nu sunt sentințe absolute, ci **instrumente de stratificare**. Un pacient "cu risc înalt" poate beneficia de segmentectomie, de rezecție atipică sau de radioterapie stereotactică (SBRT): decizia se ia în echipă multidisciplinară, cu pacientul informat asupra riscurilor (decizie partajată).

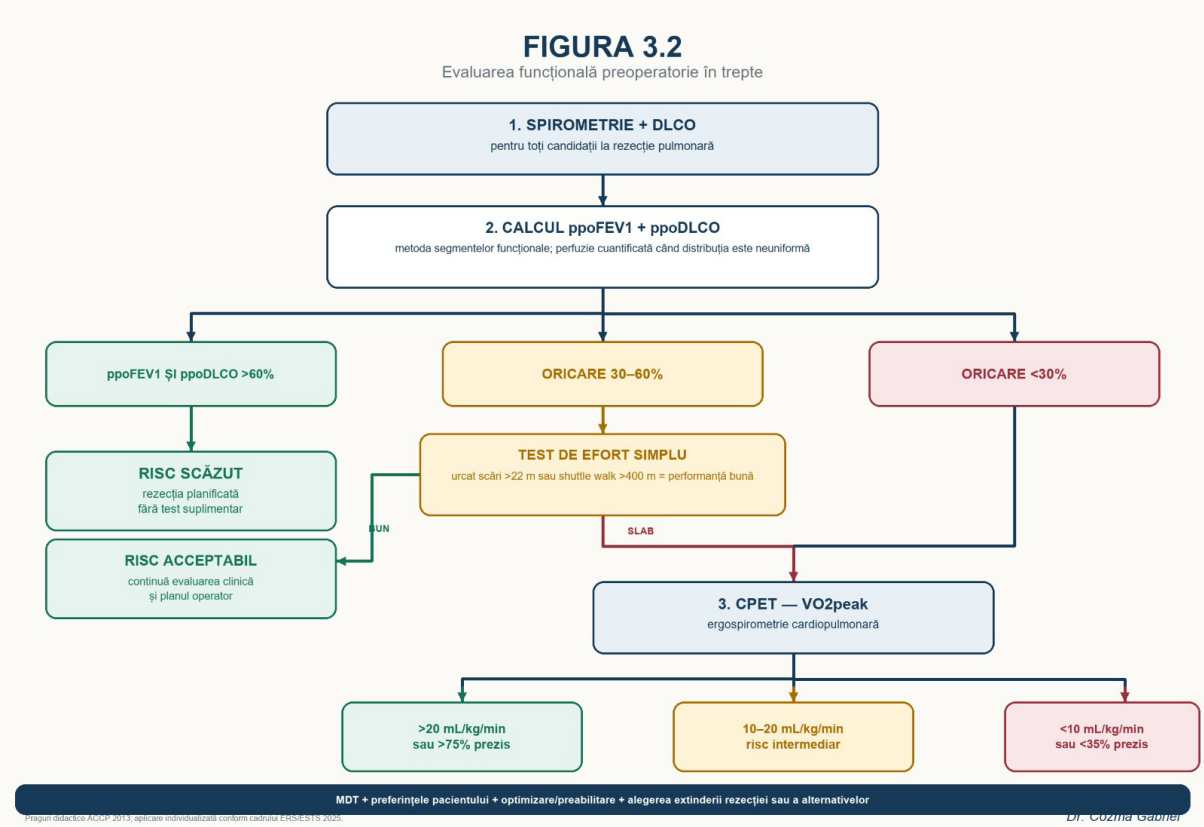

Figura 3.2. Algoritmul evaluării funcționale preoperatorii în trepte: schemă decizională de la spirometrie + DLCO, prin calculul ppo, la testarea de efort și clasele de risc.

3.3.4. Scintigrafia de perfuzie și imagistica funcțională

Scintigrafia pulmonară de perfuzie cuantificată rămâne utilă înaintea pneumonectomiei și la pacienții cu distribuție inomogenă a bolii. Alternativele moderne (CT cantitativ, RMN funcțional) sunt în evaluare; principiul rămâne același: a măsura cât contribuie efectiv teritoriul de rezecat.

3.4. Evaluarea cardiologică preoperatorie

Populația chirurgiei toracice cumulează factorii de risc ai aterosclerozei (vârstă, fumat). Complicațiile cardiace sunt a doua sursă de morbiditate postoperatorie după cele respiratorii. Principiile evaluării:

- **Anamneza și ECG la toți pacienții**; ecocardiografie la sufluri, dispnee disproporționată, suspiciune de hipertensiune pulmonară.
- **Scorul de risc cardiac revizuit adaptat chirurgiei toracice (ThRCRI)**: patru variabile (cardiopatie ischemică, boală cerebrovasculară, creatinină >2 mg/dl, pneumonectomia planificată) stratifică riscul; scor ≥2 → evaluare cardiologică aprofundată înainte de testarea de efort respiratorie.
- **Revascularizarea de principiu NU se face doar pentru a permite operația toracică**; se tratează doar indicațiile cardiologice de sine stătătoare.
- **Antiagregante și anticoagulante**: aspirina în prevenție secundară se continuă de regulă; dubla antiagregare după stent recent impune amânarea chirurgiei elective (minim 1–3 luni, în funcție

de tipul stentului) și decizie comună cu cardiologul; anticoagulantele orale directe se opresc cu 48–72 de ore preoperator, cu punte heparinică doar la risc tromboembolic foarte înalt.

3.5. Factorii de risc modificabili și prehabilitarea

Evaluarea preoperatorie modernă nu doar constată riscul; îl **modifică**. Fereastra dintre diagnostic și operație (2–4 săptămâni în oncologie) trebuie folosită activ:

Tabelul 3.2. Factori de risc modificabili și măsuri de optimizare

Factor	Risc asociat	Măsura de optimizare
Fumatul activ	complicații respiratorii ×2, fistule bronșice, infecții de plagă	sevraj imediat la diagnostic; beneficiu maxim la **≥4 săptămâni** preoperator; consiliere + substituție nicotinică
BPOC neoptimizat	atelectazii, pneumonie, ventilație prelungită	bronhodilatatoare inhalatorii corect administrate, corticoterapie inhalatorie la indicație, tratarea exacerbării înainte de operație
Decondiționarea fizică	rezervă funcțională scăzută	**prehabilitare**: antrenament aerob și al musculaturii inspiratorii 2–4 săptămâni; kinetoterapie respiratorie, spirometrie stimulativă (învățată preoperator!)
Denutriția	fistule, infecții, sarcopenie	screening (scădere ponderală, albumina), suplimente hiperproteice, consult nutrițional
Anemia	transfuzii, toleranță scăzută la efort	diagnostic etiologic + corecție (fier i.v. la nevoie)
Fragilitatea vârstnicului	delir, dependență postoperatorie	evaluare geriatrică la >75 ani cu fragilitate clinică; adaptarea amplorii rezecției

Sevrajul tabagic merită subliniat separat: este **cea mai eficientă măsură unică** de reducere a complicațiilor respiratorii postoperatorii, iar momentul diagnosticului unui cancer pulmonar este psihologic cel mai favorabil sevrajului definitiv: medicul care nu îl cere ratează o oportunitate dublă, chirurgicală și oncologică.

3.6. Sinteza riscului: scoruri moderne și decizia partajată

Modelele europene de risc dezvoltate pe baza de date ESTS (de tip **EuroLung**) estimează morbiditatea și mortalitatea după rezecții anatomice pe baza unor variabile simple (vârstă, sex, ppoFEV1, abord VATS vs toracotomie, amploarea rezecției etc.) și pot fi folosite didactic pentru a arăta pacientului cifre individualizate. Reperele orientative de mortalitate perioperatorie: **lobectomie 1–2%** (mai mică pe abord VATS), **pneumonectomie 5–8%**, mai mare pe dreapta. Decizia finală aparține echipei multidisciplinare **împreună cu pacientul**, care trebuie să înțeleagă atât riscul operator, cât și prețul renunțării la singurul tratament curativ al cancerului pulmonar localizat.

Caz clinic ilustrativ

Bărbat de 67 de ani, fumător 45 pachete-an, BPOC cunoscut, cu adenocarcinom de lob superior drept cT2aN0M0. Spirometrie: FEV1 58% din prezis, DLCO 52%. Calcul pentru lobectomia superioară dreaptă (3 segmente): ppoFEV1 ≈ 49%, ppoDLCO ≈ 44%: zonă intermediară. Testul de urcat scări: 24 m fără oprire: rezervă bună. Se decide lobectomie VATS după 3 săptămâni de prehabilitare (sevraj tabagic asistat, bronhodilatație optimizată, antrenament inspirator). Evoluție postoperatorie simplă, externare în ziua a patra. Comentariu: pragurile funcționale nu au valoare izolat; algoritmul în trepte plus optimizarea activă transformă un pacient "limită" într-un candidat chirurgical în siguranță acceptabilă.

Puncte-cheie

- Chirurgia toracică amputează definitiv funcţie respiratorie: evaluarea răspunde la întrebarea "cu ce rămâne pacientul?", nu doar "supravieţuieşte operaţiei?".
- FEV1 **şi** DLCO se măsoară obligatoriu înaintea oricărei rezecţii pulmonare; DLCO poate fi sever scăzută la spirometrie aproape normală.
- ppoFEV1/ppoDLCO se calculează pe segmente: ppo = valoare preop × (19 – segmente rezecate)/19; pentru pneumonectomie, scintigrafie de perfuzie.
- Praguri: ppo >60% = risc scăzut; 30–60% = test de efort screening; <30% = ergospirometrie obligatorie.
- VO_2max: >20 ml/kg/min, risc scăzut; 10–20, intermediar; <10, rezecţie majoră contraindicată.
- Vasoconstricţia pulmonară hipoxică limitează şuntul şi face posibilă ventilaţia unipulmonară.
- Sevrajul tabagic cu ≥4 săptămâni preoperator este cea mai eficientă măsură unică de reducere a complicaţiilor.
- Prehabilitarea (antrenament, nutriţie, optimizarea BPOC) transformă pacienţi "limită" în candidaţi operabili.
- Pacientul cu risc înalt nu este abandonat: segmentectomie, rezecţie atipică sau SBRT, decizie multidisciplinară partajată.
- Repere de mortalitate: lobectomie 1–2%, pneumonectomie 5–8% (dreapta > stânga).

PARTEA II

DIAGNOSTIC ȘI MANAGEMENT PERIOPERATOR

Capitolul 4. Metode de investigație în patologia chirurgicală toracică

Obiective de învățare

La finalul acestui capitol, studentul va fi capabil să:

1. efectueze și să interpreteze examenul clinic al toracelui din perspectivă chirurgicală, recunoscând marile sindroame fizice pleuro-pulmonare și semnele de alarmă (sindromul Claude Bernard-Horner, sindromul de venă cavă superioară, adenopatia supraclaviculară);
2. descrie semnele radiologice fundamentale (opacitate, hipertransparență, imagine hidro-aerică, semnul siluetei) și să precizeze limitele radiografiei toracice;
3. explice rolul computer-tomografiei în caracterizarea nodulului pulmonar solitar și în stadializarea cancerului bronhopulmonar, inclusiv criteriile de benignitate și malignitate;
4. enunțe principiul, indicațiile și capcanele PET-CT cu 18F-FDG, precum și indicațiile de nișă ale rezonanței magnetice și ale ecografiei toracice;
5. compare bronhoscopia flexibilă cu cea rigidă și să argumenteze rolul EBUS-TBNA ca standard actual al stadializării ganglionare mediastinale;
6. aleagă rațional metoda bioptică adecvată (puncție transtoracică CT-ghidată, mediastinoscopie, VATS diagnostic, biopsie pleurală) în funcție de localizarea leziunii;
7. parcurgă algoritmul integrat de diagnostic pentru nodulul pulmonar solitar și pentru revărsatul pleural neelucidat, de la simptom la diagnostic histologic și stadializare.

Diagnosticul în chirurgia toracică este un proces etapizat, care pornește de la datele clinice, trece prin imagistică și se încheie, ori de câte ori este necesar, cu confirmarea histologică și stadializarea completă. Reținem de la început o regulă fundamentală: **nicio intervenție chirurgicală toracică majoră nu se indică doar pe baza unei imagini**: decizia terapeutică integrează întotdeauna clinica, imagistica, histologia și evaluarea funcțională a pacientului. Acest capitol prezintă metodele de investigație în ordinea lor logică: (A) semiologia clinică, (B) imagistica, (C) explorările endoscopice și bioptice și (D) explorările funcționale, acestea din urmă fiind detaliate în Capitolul 3, dedicat evaluării preoperatorii.

4.1. Examenul clinic al toracelui din perspectivă chirurgicală

Deși trăim în era imagisticii de înaltă rezoluție, examenul clinic rămâne punctul de plecare obligatoriu. Pentru chirurgul toracic, el are trei roluri: orientează diagnosticul, identifică semnele de inoperabilitate sau de boală avansată și evaluează terenul pacientului.

4.1.1. Inspecția

Inspecția începe cu aprecierea generală: tipul constituțional, starea de nutriție (scăderea ponderală semnificativă sugerează neoplazie avansată), poziția pacientului, frecvența și amplitudinea respirațiilor, utilizarea musculaturii accesorii, cianoza, hipocratismul digital (întâlnit în cancerul bronhopulmonar, supurațiile cronice, fibroza pulmonară).

La nivelul toracelui se urmăresc:

- **deformările toracice**: pectus excavatum şi pectus carinatum (vezi Capitolul 14), cifoscolioza (cu impact funcțional restrictiv), retracția unui hemitorace (fibrotorax, pahipleurită, sechele post-rezecție), bombarea unui hemitorace (revărsat pleural masiv, pneumotorax sufocant);
- **asimetria mişcărilor respiratorii**: diminuarea unilaterală a excursiilor costale trădează patologia hemitoracelui respectiv; respirația paradoxală a unui segment parietal definește voletul costal (vezi Capitolul 6);
- **circulația venoasă colaterală** a peretelui toracic superior şi a bazei gâtului, împreună cu edemul "în pelerină" (facies, gât, membre superioare) şi cianoza feței: triada clasică a **sindromului de venă cavă superioară**, expresie a obstrucției tumorale a cavei (cel mai frecvent cancer bronhopulmonar drept, limfoame, tumori mediastinale);
- **sindromul Claude Bernard-Horner** (ptoză palpebrală, mioză, enoftalmie, anhidroza hemifeței): semn de invazie a lanțului simpatic cervical şi a ganglionului stelat, caracteristic tumorilor de apex pulmonar (tumora Pancoast-Tobias), asociat adesea cu dureri de umăr şi pe traiectul rădăcinilor C8–T1;
- **cicatricile** toracotomiilor sau drenajelor anterioare, fistulele parietale, tumefacțiile parietale.

Reținem că sindromul de venă cavă superioară şi sindromul Claude Bernard-Horner sunt semne clinice care schimbă radical stadializarea şi strategia terapeutică: ambele traduc, în context neoplazic, extensie loco-regională avansată (T3–T4).

4.1.2. Palparea

Palparea completează inspecția şi aduce informații esențiale pentru chirurg:

- **emfizemul subcutanat**: crepitații caracteristice "ca mersul pe zăpadă" la palparea tegumentelor; semnifică prezența aerului în țesutul celular subcutanat şi impune căutarea sursei: pneumotorax cu fistulă pleuro-parietală, ruptură traheobronşică (emfizem cervico-mediastinal rapid extensiv), perforație esofagiană, plagă toracică. Emfizemul subcutanat masiv, instalat brusc post-traumatic, este un semn de gravitate;
- **freamătul pectoral** (vibrațiile vocale): se transmite normal prin parenchimul aerat; este **accentuat** în condensările cu bronhie liberă, **abolit** în revărsatele pleurale lichidiene, pneumotorax şi atelectazia prin obstrucție bronşică;
- **adenopatiile**: palparea sistematică a foselor supraclaviculare, a regiunilor laterocervicale şi axilare este obligatorie la orice suspiciune de neoplazie toracică. **Adenopatia supraclaviculară** (inclusiv ganglionul Virchow-Troisier, supraclavicular stâng) reprezintă, în cancerul bronhopulmonar, boală N3 sau metastatică (practic contraindicație de rezecție) şi, totodată, cea mai accesibilă sursă de diagnostic histologic;
- puncte dureroase costale (fracturi, metastaze costale), tumefacții parietale, crepitații osoase.

4.1.3. Percuția

Percuția comparativă, simetrică, delimitează zonele de **matitate** (revărsat lichidian: matitate "lemnoasă", deplasabilă, cu limita superioară concavă în sus descrisă clasic ca linia Damoiseau; condensare parenchimatoasă: submatitate fixă) şi de **hipersonoritate sau timpanism** (pneumotorax, bule gigante de emfizem). Dispariția matității cardiace la un traumatizat toracic sugerează pneumotorax stâng important sau pneumomediastin.

4.1.4. Auscultația

Auscultația apreciază murmurul vezicular (normal, diminuat, abolit), zgomotele supraadăugate (raluri crepitante, sibilante, ronflante) și zgomotele patologice de transmisie:

- **suflul tubar**: condensare parenchimatoasă cu bronhie permeabilă;
- **abolirea murmurului vezicular**: revărsat pleural, pneumotorax, atelectazie obstructivă;
- **suflul pleuretic** și frecătura pleurală: patologie pleurală;
- **suflul amforic**: cavitate mare cu bronhie de drenaj, pneumotorax;
- **wheezing-ul localizat, unilateral, persistent**: semn de alarmă pentru obstrucție bronșică proximală (tumoră centrală, corp străin) și indicație fermă de bronhoscopie.

4.1.5. Marile sindroame fizice pleuro-pulmonare

Sinteza datelor de inspecție, palpare, percuție și auscultație permite încadrarea în marile sindroame fizice, prezentate comparativ în Tabelul 4.1. La acestea se adaugă **sindromul mediastinal**, care nu este un sindrom fizic stetacustic propriu-zis, ci un complex de semne de compresiune a structurilor mediastinale: sindrom de venă cavă superioară (compresiune venoasă), disfonie prin pareza nervului recurent stâng, disfagie (compresiune esofagiană), dispnee cu stridor sau wheezing (compresiune traheobronșică), sughiț și paralizie frenică (nervul frenic), sindrom Claude Bernard-Horner (lanțul simpatic). Prezența oricăruia dintre aceste semne la un pacient cu opacitate toracică impune explorarea CT a mediastinului.

Tabelul 4.1. Marile sindroame fizice pleuro-pulmonare: tabel semiologic comparativ

Element	Sindrom de condensare (bronhie liberă)	Sindrom pleural lichidian	Sindrom cavitar	Pneumotorax
Inspecție	Excursii diminuate de partea afectată	Bombarea hemitoracelui (revărsat mare), excursii diminuate	De obicei normală	Hemitorace destins, imobil (forme mari)
Freamăt pectoral	Accentuat	Abolit	Accentuat (cavitate cu bronhie liberă)	Abolit
Percuție	Submatitate / matitate fixă	Matitate "lemnoasă", limită superioară concavă (Damoiseau)	Timpanism localizat (cavitate mare, superficială)	Hipersonoritate / timpanism
Auscultație	Suflu tubar, raluri crepitante	Murmur vezicular abolit, suflu pleuretic la limita superioară	Suflu cavitar/amforic, raluri consonante	Murmur vezicular abolit, suflu amforic (forme mari)
Exemple chirurgicale	Pneumonie, atelectazie tumorală	Pleurezie neoplazică, empiem, hemotorax	Abces pulmonar, cavernă TB, chist hidatic evacuat	Pneumotorax spontan sau traumatic

În atelectazia prin obstrucție bronșică completă, freamătul pectoral și murmurul vezicular sunt abolite, iar suflul tubar lipsește: element de diferențiere față de condensarea cu bronhie liberă.

4.2. Radiografia toracică

Radiografia toracică rămâne investigația imagistică inițială, de primă linie, prin accesibilitate, cost redus și iradiere minimă. Se efectuează standard în **incidență postero-anterioară** (PA), în ortostatism și inspir profund, completată de **incidența de profil** pentru localizarea leziunilor în cele trei dimensiuni. Incidența antero-posterioară la patul bolnavului (pacient critic, traumatizat) are valoare diagnostică inferioară (cord fals mărit, revărsate greu vizibile în decubit).

4.2.1. Semnele radiologice fundamentale

Pentru chirurg, lectura sistematică a radiografiei urmăreşte câteva semne fundamentale:

- **Opacitatea**: plus de densitate: condensare parenchimatoasă (opacitate cu bronhogramă aerică), atelectazie (opacitate retractilă, cu atracţia mediastinului şi ascensiunea hemidiafragmului), masă tumorală (opacitate rotundă, densă), revărsat pleural (opacitate omogenă bazală, cu limită superioară concavă, care şterge sinusul costodiafragmatic; opacifierea completă a hemitoracelui cu împingerea mediastinului = revărsat masiv).
- **Hipertransparenţa**: minus de densitate: pneumotoraxul (hipertransparenţă periferică **fără desen vascular**, delimitată de linia pleurei viscerale; în formele sub tensiune se adaugă deplasarea controlaterală a mediastinului: urgenţă!), emfizemul, bulele gigante.
- **Imaginea hidro-aerică**: cavitate care conţine lichid şi aer, cu **nivel orizontal**: abcesul pulmonar evacuat, hidropneumotoraxul, chistul hidatic evacuat, hernia diafragmatică cu stomac intratoracic. Sediul (intraparenchimatos vs pleural) şi forma nivelului orientează diagnosticul: nivelul pleural este lung, întins până la peretele toracic; nivelul din abces este conţinut într-o cavitate cu pereţi groşi.
- **Nivelele hidro-aerice multiple** în torace, în context ocluziv sau post-traumatic, sugerează hernie/ruptură diafragmatică cu ascensiunea anselor intestinale.
- **Semnul siluetei** (Felson): o opacitate care vine în contact anatomic direct cu o structură mediastinală sau diafragmatică îi **şterge conturul**; dacă conturul rămâne vizibil, leziunea este situată în alt plan. Exemple clasice: ştergerea marginii drepte a cordului = lob mediu; ştergerea marginii stângi = lingulă; conturul cardiac păstrat cu opacitate suprapusă = lob inferior. Semnul permite localizarea topografică pe o singură incidenţă.

Alte elemente urmărite sistematic: lărgirea mediastinului (anevrism, tumoră mediastinală, hematom post-traumatic), ascensiunea unui hemidiafragm (paralizie frenică, eventraţie, ruptură diafragmatică), leziunile costale (fracturi, liză metastatică), pneumoperitoneul subdiafragmatic.

4.2.2. Limitele metodei

Radiografia are limite importante, pe care studentul trebuie să le cunoască: nodulii sub aproximativ 1 cm scapă frecvent detecţiei; aproximativ o pătrime din câmpul pulmonar este mascată de suprapunerea structurilor osoase, a cordului şi a diafragmului (zonele "oarbe": apexuri, regiunile retrocardiacă şi retrodiafragmatică, hilurile); revărsatele pleurale sub 200–300 ml nu se văd pe incidenţa PA în ortostatism; mediastinul este practic neexplorabil (o radiografie normală **nu exclude** adenopatii mediastinale); pneumotoraxul mic poate fi invizibil în decubit. De aceea, orice suspiciune clinică sau radiologică de patologie chirurgicală toracică impune continuarea explorării prin computer-tomografie.

4.3. Computer-tomografia: standardul de aur imagistic

Computer-tomografia (CT) toracică este examinarea imagistică de referinţă în patologia chirurgicală toracică: practic niciun pacient nu ajunge în sala de operaţie fără CT. Examinarea se efectuează de regulă **cu substanţă de contrast iodată intravenoasă**, care opacifiază structurile vasculare şi permite diferenţierea adenopatiilor de vase, caracterizarea maselor mediastinale şi aprecierea invaziei vasculare. Imaginile se analizează în **fereastră parenchimatoasă** (pentru plămân: noduli, emfizem, interstiţiu) şi în **fereastră mediastinală** (pentru mediastin, pleură, perete: adenopatii, invazie, revărsate). **Angio-CT** (achiziţie în timp arterial pulmonar sau sistemic) este indicată în suspiciunea de embolie pulmonară, în hemoptizie (identificarea arterelor bronşice hipertrofiate), în traumatismele toracice cu suspiciune de leziune de aortă şi în planificarea rezecţiilor extinse.

4.3.1. Caracterizarea nodulului pulmonar solitar

Nodulul pulmonar solitar, opacitate rotundă/ovalară intraparenchimatoasă cu diametrul de până la 3 cm, înconjurată de plămân aerat, fără adenopatii sau atelectazie asociate (peste 3 cm vorbim despre "masă", cu probabilitate mare de malignitate), este una dintre cele mai frecvente probleme cu care se confruntă chirurgul toracic. CT-ul analizează:

- **dimensiunea**: probabilitatea de malignitate creşte cu diametrul; nodulii sub 6 mm au risc foarte mic, cei peste 8 mm impun evaluare activă;
- **marginile**: conturul net, regulat sugerează benignitate; marginile **spiculate** (aspect de "coroană radiată"), lobulate, cu retracţie pleurală ("coadă pleurală") sunt înalt sugestive pentru malignitate;
- **densitatea**: noduli **solizi**, **parte-solizi** (componentă solidă + componentă în "geam mat") şi **non-solizi/ground-glass** (opacitate în "geam mat" pur, care nu şterge desenul vascular). Reţinem un paradox didactic important: nodulii parte-solizi persistenţi au cea mai mare probabilitate de malignitate dintre toate categoriile, corespunzând frecvent adenocarcinomului cu componentă lepidică; creşterea componentei solide în interiorul unui nodul ground-glass semnifică progresia spre adenocarcinom invaziv;
- **calcificările**: modelele **benigne** sunt calcificarea difuză, centrală "în ţintă", lamelară concentrică (granulom TB, histoplasmoză) şi "în floricele de porumb" (hamartom); calcificările **excentrice, punctate, amorfe** nu exclud malignitatea. Prezenţa grăsimii macroscopice în nodul este patognomonică pentru hamartom;
- **creşterea în timp**: criteriul dinamic esenţial. Stabilitatea dimensională la 2 ani pentru nodulii solizi este un criteriu clasic de benignitate (pentru nodulii ground-glass urmărirea se prelungeşte la 5 ani, creşterea lor fiind foarte lentă). Timpul de dublare a volumului între aproximativ 30 şi 400 de zile caracterizează nodulii maligni; creşterea foarte rapidă (zile–săptămâni) sugerează proces infecţios.

Tabelul 4.2. Nodulul pulmonar solitar: criterii orientative benign vs malign la CT

Criteriu	Sugestiv benign	Sugestiv malign
Dimensiune	< 6 mm	> 8 mm (riscul creşte cu diametrul; > 3 cm = masă)
Margini	Nete, regulate	Spiculate, lobulate, retracţie pleurală
Densitate	Solid omogen, grăsime intralezională (hamartom)	Parte-solid persistent; ground-glass cu componentă solidă în creştere
Calcificări	Difuze, centrale, lamelare, "în floricele de porumb"	Excentrice, punctate, amorfe (sau absente)
Evoluţie	Stabil ≥ 2 ani (solid) / ≥ 5 ani (ground-glass)	Timp de dublare a volumului 30–400 de zile
Context clinic	Vârstă tânără, nefumător, zonă endemică TB	Vârstă > 50 de ani, fumător, expunere profesională, neoplazie în antecedente

Managementul nodulului descoperit incidental urmează, simplificat didactic, **modelul recomandărilor Fleischner**: nodulii solizi sub 6 mm la pacienţi cu risc scăzut nu necesită, de regulă, urmărire; nodulii de 6–8 mm se urmăresc CT la 6–12 luni şi apoi la 18–24 de luni; nodulii **peste 8 mm** impun atitudine activă: CT la 3 luni, PET-CT şi/sau biopsie, în funcţie de probabilitatea clinică de malignitate. Nodulii ground-glass şi parte-solizi peste 6 mm, persistenţi la controlul de 3–6 luni (care exclude cauzele inflamatorii tranzitorii), se urmăresc anual pe termen lung, componenta solidă în creştere dictând intervenţia. Aceste recomandări se aplică nodulilor incidentali la adulţi peste 35 de ani; în programele de screening (trialul NELSON a validat abordarea volumetrică) se folosesc protocoale dedicate, bazate pe volumetrie şi timp de dublare.

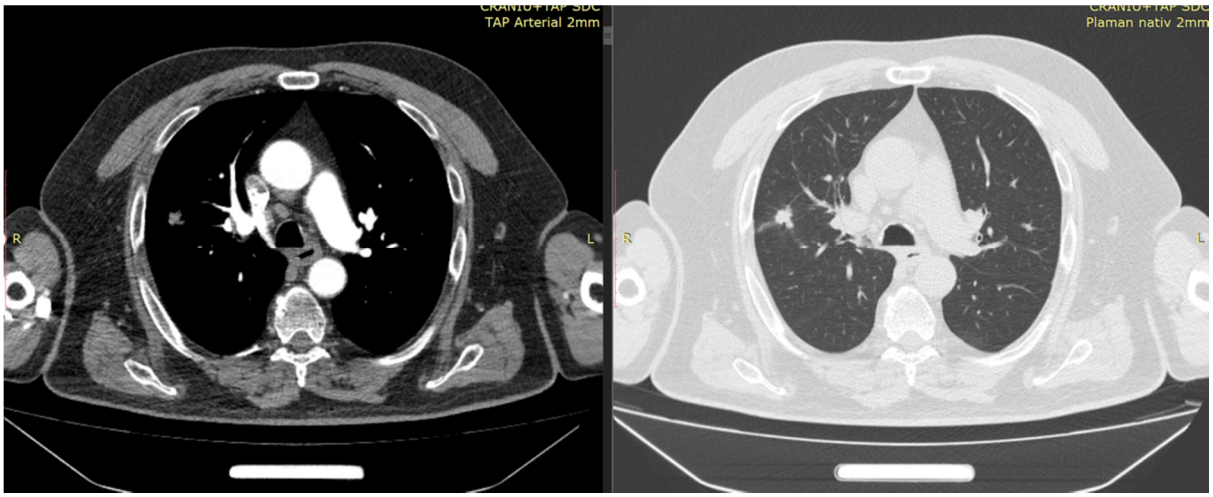

Figura 4.1. Aspect CT în fereastră parenchimatoasă: nodul pulmonar solitar spiculat în lobul superior drept, cu margini neregulate, "coroană radiată" și retracție pleurală, aspect înalt sugestiv de malignitate; în medalion, comparativ, nodul benign cu margini nete și calcificare centrală "în țintă".

4.3.2. CT în stadializare

În neoplaziile toracice, CT-ul toraco-abdominal superior (obligatoriu cu glandele suprarenale, sediu frecvent de metastaze) este prima etapă a stadializării TNM (ediția a 9-a IASLC, în vigoare din 2025; vezi Capitolul 8): evaluează dimensiunea și extensia tumorii (T), invazia parietală, mediastinală, diafragmatică, adenopatiile hilare și mediastinale (N) și metastazele (M). Limita esențială: criteriul dimensional ganglionar (ax scurt peste 1 cm) are acurateţe modestă: există adenopatii inflamatorii mari și micrometastaze în ganglioni normali dimensional. De aceea, **CT-ul singur nu este suficient pentru stadializarea N**: adenopatiile suspecte impun confirmare metabolică (PET-CT) și, mai ales, histologică (EBUS-TBNA), conform principiului "tissue is the issue".

4.4. PET-CT cu 18F-FDG

Tomografia cu emisie de pozitroni combinată cu CT (PET-CT) utilizează **18F-fluorodeoxiglucoza (FDG)**, analog de glucoză marcat radioactiv, captat preferențial de celulele cu metabolism glicolitic crescut: celulele tumorale, dar și cele inflamatorii. Captarea se cuantifică prin **SUV (standardized uptake value)**; convențional, un SUVmax peste 2,5 este considerat sugestiv pentru malignitate, dar valoarea se interpretează întotdeauna în context clinic și morfologic.

Indicațiile principale în patologia toracică chirurgicală:

1. **caracterizarea nodulului pulmonar solitar peste 8 mm** cu probabilitate intermediară de malignitate: un nodul intens hipermetabolic va fi biopsiat sau rezecat, unul ametabolic poate fi urmărit;
2. **stadializarea mediastinală și la distanță** a cancerului bronhopulmonar: PET-CT este superior CT-ului în detectarea adenopatiilor maligne și a metastazelor oculte (osoase, suprarenaliene, ganglionare extratoracice), modificând stadiul și planul terapeutic la o proporție semnificativă de pacienți; este recomandat sistematic înaintea oricărei rezecții cu intenție curativă;
3. **restadializarea** după chimio-/imunoterapie de inducție și evaluarea recidivelor;
4. caracterizarea revărsatelor pleurale suspecte și a leziunilor pleurale (mezoteliom).

Capcanele metodei trebuie cunoscute, pentru că generează erori de stadializare cu consecințe majore:

- **rezultate fals pozitive**: orice proces inflamator sau infecțios activ captează FDG: **tuberculoza** (capcană majoră în România, țară cu endemie TB; adenopatii mediastinale granulomatoase intens

hipermetabolice pot mima boala N2!), sarcoidoza, pneumoniile, abcesele, nodulii reumatoizi, modificările postradice şi postoperatorii recente;

- **rezultate fals negative**: tumorile cu metabolism scăzut: **tumora carcinoidă tipică**, **adenocarcinomul lepidic/mucinos** (inclusiv nodulii ground-glass), precum şi **leziunile sub 8 mm**, aflate sub rezoluţia spaţială a metodei; hiperglicemia necontrolată scade sensibilitatea examinării.

Concluzia practică: **PET-CT-ul pozitiv mediastinal nu condamnă pacientul** (impune confirmare histologică prin EBUS-TBNA), iar **PET-CT-ul negativ la un nodul ground-glass sau carcinoid nu liniştește**.

4.5. RMN toracic

Rezonanţa magnetică are indicaţii de nişă în torace (parenchimul pulmonar, sărac în protoni şi mobil, se pretează greu explorării), dar în aceste situaţii este superioară CT-ului prin rezoluţia tisulară excelentă:

- **tumorile Pancoast (de apex pulmonar)**: evaluarea invaziei plexului brahial, a arterei subclaviculare, a foramenelor intervertebrale: informaţie decisivă pentru rezecabilitate;
- **invazia vertebrală, medulară şi de perete toracic**, atunci când CT-ul este echivoc;
- **invazia vasculară şi cardiacă** (atriu, vase mari), în planificarea rezecţiilor extinse;
- **mediastinul**: diferenţierea chisturilor de tumorile solide, caracterizarea tumorilor neurogene de şanţ costovertebral (extensia "în clepsidră" prin foramen), diferenţierea hiperplaziei timice de timom, a maselor timice chistice;
- **mezoteliomul pleural**: aprecierea invaziei diafragmatice şi a peretelui toracic în bilanţul preterapeutic;
- pacienţii cu contraindicaţie la contrastul iodat.

4.6. Ecografia toracică

Ecografia a devenit o prelungire a examenului clinic al chirurgului toracic: neiradiantă, repetabilă, disponibilă la patul bolnavului.

Ecografia pleurală identifică revărsatele lichidiene începând de la volume mici (sub 100 ml, sub pragul radiografiei), le apreciază volumul, caracterul (anecogen: transsudat probabil; ecogen, septat, cloazonat: exsudat, empiem, hemotorax) şi îngroşările sau nodulii pleurali. Conform ghidului BTS de patologie pleurală, **ghidajul ecografic al toracocentezei şi al drenajului pleural este standardul modern de siguranţă**: reduce semnificativ riscul de pneumotorax iatrogen şi de puncţie "albă" şi este obligatoriu ori de câte ori este disponibil.

Ecografia în traumă: protocolul **eFAST** (extended Focused Assessment with Sonography for Trauma), parte integrantă din evaluarea primară ATLS, detectează în câteva minute, la patul bolnavului, hemoperitoneul, hemopericardul (tamponada!), hemotoraxul şi **pneumotoraxul**, acesta din urmă prin **dispariţia semnului alunecării pleurale** ("lung sliding": mişcarea de alunecare a pleurei viscerale pe cea parietală, sincronă cu respiraţia, vizibilă în modul B şi confirmată în modul M prin aspectul de "ţărm de mare": seashore sign, înlocuit în pneumotorax de aspectul de "cod de bare": barcode sign). Sensibilitatea ecografiei pentru pneumotorax la pacientul în decubit este superioară radiografiei.

Ecocardiografia completează bilanţul: evaluarea funcţiei ventriculare şi a valvulopatiilor în cadrul evaluării preoperatorii (vezi Capitolul 3), estimarea presiunii în artera pulmonară, diagnosticul revărsatului pericardic şi al tamponadei, evaluarea invaziei atriale a tumorilor.

4.7. Bronhoscopia

Explorarea endoscopică a arborelui traheobronșic este obligatorie în bilanțul oricărei tumori pulmonare și al oricărei hemoptizii și reprezintă o prelungire firească a examenului chirurgical.

4.7.1. Bronhoscopia flexibilă

Fibrobronhoscopia (astăzi videobronhoscopia) se efectuează cu un instrument flexibil subțire, sub anestezie locală și sedare, pe cale nazală sau orală, permițând explorarea sistematică a traheei, carinei, bronhiilor principale, lobare și segmentare (până la nivel subsegmentar). Didactic, examinatorul descrie: aspectul mucoasei, mobilitatea și aspectul carinei (carina lărgită, fixă = adenopatii subcarinale), prezența formațiunilor endoluminale (vegetante, infiltrative, stenozante), compresiunile extrinseci, originea sângerării.

Indicații principale: hemoptizia (identificarea sursei: obligatorie chiar și cu imagistică normală la fumătorul peste 40 de ani); tumorile centrale (vizualizare directă, apreciere a distanței față de carină: element de operabilitate); recoltarea de material diagnostic: **biopsii bronșice** din leziunile vizibile, **biopsii transbronșice** din leziunile periferice (ghidate fluoroscopic sau, modern, prin ecografie endobronșică radială ori navigație electromagnetică), **lavaj bronhoalveolar** (citologie, microbiologie, inclusiv bK, studiul pneumopatiilor interstițiale), **aspirat bronșic** și brosaj pentru citologie; verificarea bontului bronșic postoperator; aspirarea secrețiilor și tratamentul atelectaziilor postoperatorii.

4.7.2. Bronhoscopia rigidă

Bronhoscopul rigid (tub metalic introdus sub anestezie generală) permite ventilația pacientului prin instrument, aspirarea eficientă a sângelui și utilizarea instrumentarului de lucru voluminos. Rămâne de neînlocuit în situații terapeutice: **dezobstrucția** căilor aeriene centrale (rezecție mecanică, laser, electrocauter, crioterapie a tumorilor obstructive), **extragerea corpilor străini** (mai ales la copil), **hemoptizia masivă** (asigurarea căii aeriene, tamponament, izolarea plămânului sângerând), **montarea stenturilor traheobronșice** în stenozele tumorale sau benigne și dilatarea stenozelor. Bronhoscopia rigidă și cea flexibilă sunt complementare, nu concurente: frecvent flexibilul se introduce prin lumenul rigidului.

4.7.3. EBUS-TBNA și EUS-FNA: stadializarea invazivă a mediastinului

EBUS-TBNA (endobronchial ultrasound-guided transbronchial needle aspiration: puncția-aspirație transbronșică ghidată prin ecografie endobronșică) folosește un bronhoscop cu transductor ecografic convex în vârf, care vizualizează în timp real structurile de dincolo de peretele bronșic și ghidează acul de puncție în ganglionii mediastinali și hilari. Sunt accesibile **stațiile 2R/2L și 4R/4L (paratraheale superioare și inferioare), 7 (subcarinală) și 10–12 (hilare, interlobare, lobare)**. Metoda are sensibilitate înaltă (aproximativ 90% în majoritatea seriilor), morbiditate minimă și se efectuează în sedare, ambulatoriu; permite și puncția tumorilor paratraheale/parabronșice. Conform ghidurilor actuale (ESTS, NCCN/ESMO), **EBUS-TBNA este standardul actual de primă intenție pentru stadializarea ganglionară N** a cancerului bronhopulmonar, înlocuind mediastinoscopia în această poziție. Indicațiile stadializării invazive: adenopatii suspecte la CT sau PET-CT, tumori centrale, tumori peste 3 cm, suspiciune N1, chiar cu mediastin imagistic normal.

EUS-FNA (puncția-aspirație ghidată prin ecoendoscopie digestivă, transesofagiană) este **complementară**: abordează stațiile inaccesibile bronhoscopului: **8 (paraesofagiene) și 9 (ligament pulmonar)**, plus stația 7 și extensia la glanda suprarenală stângă și lobul hepatic stâng. Combinația EBUS + EUS ("stadializare completă ecoendoscopică") acoperă aproape întreg mediastinul și maximizează acuratețea.

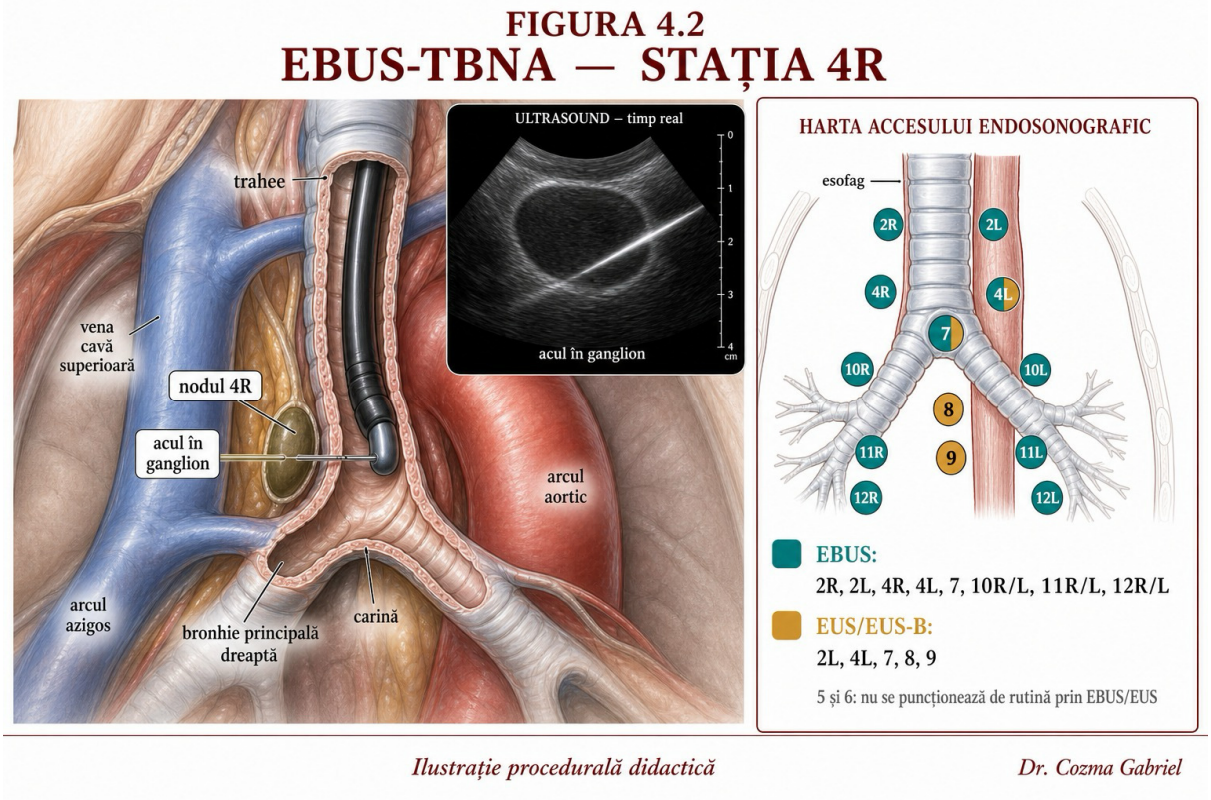

Figura 4.2. Schemă didactică: bronhoscop EBUS cu transductor convex poziționat în bronhia principală dreaptă; acul de puncție traversează peretele bronșic în ganglionul stației 4R sub control ecografic în timp real; în medalion, harta stațiilor ganglionare mediastinale IASLC, cu evidențierea stațiilor accesibile EBUS (2, 4, 7, 10–12) și EUS (7, 8, 9).

4.8. Metode bioptice

Atunci când endoscopia nu poate furniza diagnosticul, se recurge la metode bioptice percutane sau chirurgicale. Alegerea depinde de sediul leziunii, de starea pacientului și de întrebarea clinică.

Puncția-biopsie transtoracică CT-ghidată (core-biopsy cu ac gros, preferabilă aspirației citologice, pentru că oferă material histologic suficient inclusiv pentru testare moleculară) este metoda de elecție pentru **leziunile periferice** inaccesibile bronhoscopului, la pacienți care nu sunt candidați de primă intenție la rezecție sau la care diagnosticul preoperator schimbă atitudinea. Sensibilitatea pentru malignitate depășește 90% pentru leziunile de peste 2 cm. Complicația caracteristică este **pneumotoraxul** (în 15–25% din cazuri, din care doar o minoritate necesită drenaj), favorizat de emfizem, de profunzimea leziunii și de traversarea scizurilor; hemoptizia minoră este de asemenea posibilă. Reținem: la un pacient cu nodul suspect, probabilitate înaltă de malignitate și operabil, biopsia preoperatorie poate fi omisă: diagnosticul se obține prin examen extemporaneu intraoperator, evitând o procedură cu riscuri și potențial fals negativă.

Biopsia pleurală se realizează astăzi preferabil **sub control imagistic** (CT- sau eco-ghidată, din îngroșările pleurale) sau, optim, **sub control vizual toracoscopic**; biopsia pleurală transtoracică "oarbă" cu ac (Abrams, Cope) are randament scăzut în neoplazii (distribuție parcelară a leziunilor) și își păstrează utilitatea mai ales în pleureziile tuberculoase (afectare pleurală difuză).

Mediastinoscopia cervicală, explorarea chirurgicală a mediastinului prin cervicotomie suprasternală, cu disecție pretraheală și biopsierea stațiilor 2R/2L, 4R/4L și 7 (anterioară), a fost decenii la rând standardul de aur al stadializării N. **Rolul actual, redefinit după impunerea EBUS**: metodă de **confirmare atunci când EBUS-TBNA este negativ, dar suspiciunea de boală N2 rămâne înaltă** (adenopatii PET-pozitive sau mărite CT cu puncție negativă: puncția negativă nu exclude!), restadializarea

după terapie de inducție și diagnosticul maselor mediastinale nepuncționabile (limfoame, unde citologia este insuficientă și este necesar fragment tisular mare). Complicațiile sunt rare, dar potențial severe (leziuni ale nervului recurent stâng, hemoragie din vasele mari).

VATS diagnostic (chirurgia toracică video-asistată; vezi Capitolul 5) este instrumentul bioptic cel mai versatil: **pleureziile neelucidate** după toracocenteză (citologie negativă, dar suspiciune de neoplazie sau TB: toracoscopia permite inspecția întregii pleure, biopsii multiple țintite cu randament diagnostic de peste 90% și, în același timp operator, talcaj pleural în pleureziile maligne recidivante), **rezecția-biopsie a nodulilor pulmonari** periferici nediagnosticați (rezecție atipică cu examen extemporaneu, continuată cu rezecție anatomică în același timp dacă se confirmă malignitatea), **biopsiile pulmonare chirurgicale pentru pneumopatiile interstițiale difuze** neclasificabile clinico-radiologic și biopsierea adenopatiilor și tumorilor mediastinale inaccesibile altfel (inclusiv fereastra aorto-pulmonară: stațiile 5 și 6).

Biopsia ganglionară supraclaviculară (uneori denumită istoric biopsie Daniels) rămâne o metodă simplă și valoroasă: excizia sub anestezie locală a unui ganglion supraclavicular palpabil (sau identificat ecografic/PET) furnizează simultan **diagnostic histologic și dovada bolii N3/M1**; cu alte cuvinte, la un pacient cu adenopatie supraclaviculară palpabilă, aceasta este prima și adesea singura manevră bioptică necesară.

Tabelul 4.3. Comparație între metodele de stadializare ganglionară mediastinală

Caracteristică	EBUS-TBNA (± EUS-FNA)	Mediastinoscopie cervicală	VATS diagnostic
Tip	Endoscopic, minim invaziv	Chirurgical, cervicotomie	Chirurgical, toracoscopic
Anestezie	Sedare / generală	Generală	Generală, ventilație unipulmonară
Stații accesibile	2, 4, 7, 10–12 (EBUS); 7, 8, 9 (EUS)	2, 4, 7 (fața anterioară)	Stații ipsilaterale, inclusiv 5, 6 (stânga), 8, 9
Material obținut	Citologic / microhistologic (ac)	Fragment tisular mare	Fragment tisular mare + explorare pleură/plămân
Sensibilitate	~90%	~80–90%	Înaltă, pentru hemitoracele explorat
Valoarea rezultatului negativ	Nu exclude boala N2 → confirmare chirurgicală dacă suspiciunea e înaltă	Înaltă (standard de confirmare)	Înaltă pentru stațiile explorate
Complicații	Minime (< 1%)	Rare, dar severe (recurent, hemoragie)	Ale chirurgiei toracoscopice
Rol actual	**Prima intenție** în stadializarea N	Confirmare după EBUS negativ cu suspiciune înaltă; restadializare; limfoame	Pleurezii neelucidate, stațiile 5–6, noduli, biopsii pulmonare

4.9. Explorările funcționale: trimitere

Evaluarea funcțională respiratorie și cardiovasculară (spirometrie cu VEMS, factor de transfer DLCO, calculul valorilor prezise postoperator, testul de efort cardiopulmonar cu VO2max, scintigrafia de perfuzie) condiționează decizia de operabilitate funcțională și amploarea rezecției. Aceste explorări, împreună cu algoritmul de evaluare a riscului operator, au fost prezentate detaliat în **Capitolul 3** și nu vor fi reluate aici. Reținem doar principiul: imagistica și histologia stabilesc **ce** trebuie operat, explorările funcționale stabilesc **dacă și cât** se poate rezeca.

4.10. Algoritm integrat: de la simptom la diagnostic și stadializare

Investigațiile nu se prescriu "în bloc", ci secvențial, fiecare pas răspunzând unei întrebări precise. Prezentăm două scenarii-tip.

4.10.1. Algoritmul nodulului pulmonar solitar

1. **Pasul 1: confirmare și caracterizare**: nodul suspectat pe radiografie → CT toracic cu contrast (dimensiune, margini, densitate, calcificări); se caută obligatoriu examinări imagistice anterioare pentru comparație (un nodul stabil ≥ 2 ani, solid, nu necesită explorare suplimentară).
2. **Pasul 2: stratificarea riscului**: probabilitate clinico-radiologică de malignitate (vârstă, fumat, dimensiune, margini, localizare în lobii superiori).
   - Nodul < 6 mm, risc scăzut → fără urmărire sau CT la 12 luni.
   - Nodul 6–8 mm → supraveghere CT (6–12 luni, apoi 18–24 de luni; ground-glass: control la 6–12 luni, apoi anual, prelungit).
   - Nodul > 8 mm → pasul 3.
3. **Pasul 3: caracterizare metabolică**: PET-CT (dacă nodulul este solid, > 8 mm). Hipermetabolism → pasul 4; ametabolic la un nodul solid cu probabilitate mică → supraveghere CT la 3–6–12 luni.
4. **Pasul 4: diagnostic histologic**, ales după localizare și profilul pacientului:
   - leziune centrală / bronhie afectată → bronhoscopie cu biopsii;
   - leziune periferică, pacient inoperabil sau diagnostic incert care schimbă atitudinea → puncție-biopsie transtoracică CT-ghidată;
   - leziune periferică, pacient operabil, probabilitate înaltă de malignitate → rezecție atipică VATS cu examen extemporaneu (diagnostic și tratament în același timp operator).
5. **Pasul 5: stadializare completă** (dacă malign): PET-CT (dacă nu s-a efectuat), EBUS-TBNA pentru mediastin dacă există criterii (adenopatii suspecte, tumoră centrală sau > 3 cm, N1), imagistică cerebrală; mediastinoscopie dacă EBUS negativ cu suspiciune înaltă.
6. **Pasul 6: decizie terapeutică multidisciplinară** (comisia oncologică), integrând stadializarea și evaluarea funcțională (Capitolul 3).

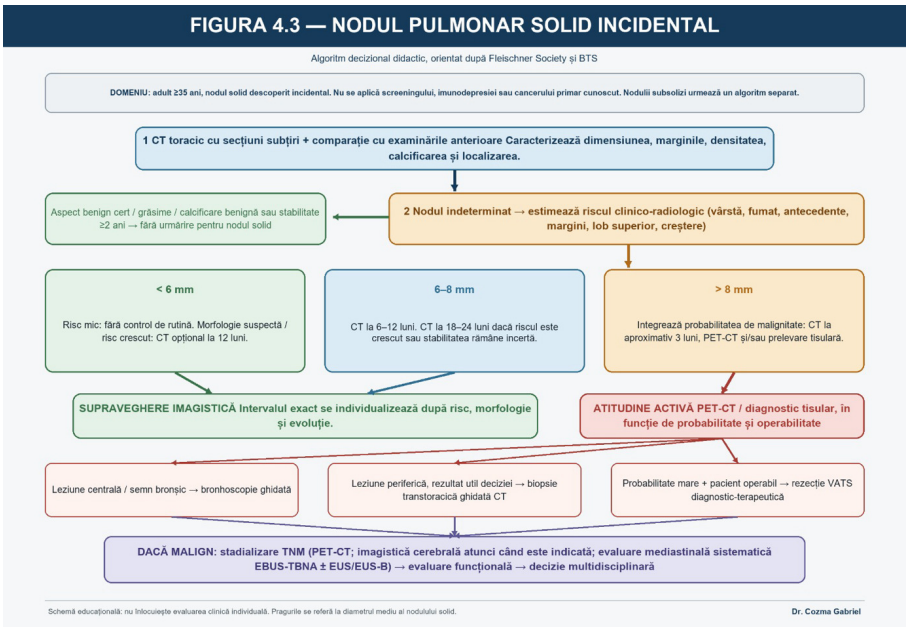

Figura 4.3. Algoritm decizional în trepte pentru nodulul pulmonar solitar: schemă-flux de la descoperirea radiologică, prin CT și stratificarea pe dimensiune (< 6 mm / 6–8 mm / > 8 mm), la PET-CT, alegerea metodei bioptice după localizare și stadializarea finală; casete distincte pentru supraveghere vs atitudine activă.

4.10.2. Algoritmul revărsatului pleural

1. **Pasul 1**: sindrom pleural clinic → radiografie toracică → confirmare ecografică (volum, septări) ± CT cu contrast (pleura, parenchim, mediastin).
2. **Pasul 2: toracocenteză diagnostică eco-ghidată** (standard de siguranță): aspect macroscopic; biochimie: criteriile Light (exsudat vs transsudat), glucoză, pH, LDH; citologie; microbiologie (inclusiv bK).
   - Transsudat → tratamentul bolii de bază (cardiacă, hepatică, renală); fără explorare pleurală suplimentară.
   - Exsudat → pasul 3.
3. **Pasul 3**: citologie pozitivă pentru malignitate → stadializare și tratament oncologic (± pleurodeză; vezi Capitolul 11). Citologie negativă, dar suspiciune de neoplazie sau TB → pasul 4. Lichid purulent / pH < 7,2 în context infecțios → drenaj (empiem; vezi Capitolul 10).
4. **Pasul 4: pleurezia neelucidată**: **toracoscopie diagnostică (VATS)** cu inspecția întregii cavități, biopsii pleurale multiple țintite și, dacă aspectul intraoperator este malign, talcaj în același timp operator; alternativ, la pacienții care nu tolerează toracoscopia, biopsie pleurală imagistic-ghidată.
5. **Pasul 5**: diagnostic histologic → stadializare și tratament specific (mezoteliom: RMN/PET-CT în bilanț; metastaze pleurale: identificarea primarului).

Caz clinic ilustrativ 1

Bărbat de 62 de ani, fumător (40 pachete-an), se prezintă în ambulatoriul Clinicii de Chirurgie Toracică Timișoara pentru tuse persistentă. Examenul clinic este normal, fără adenopatii palpabile. Radiografia evidențiază o opacitate de 2,5 cm în lobul superior drept. CT-ul cu contrast descrie un nodul spiculat, fără calcificări, cu adenopatie paratraheală dreaptă (stația 4R) de 1,4 cm. PET-CT: nodul intens hipermetabolic (SUVmax 9), captare în stația 4R (SUVmax 4), fără leziuni la distanță. EBUS-TBNA din stația 4R: granuloame epitelioide fără celule maligne, bK negativ. Dată fiind suspiciunea înaltă, se efectuează mediastinoscopie: ganglioni cu granulomatoză, fără malignitate: antracoză și sechele granulomatoase. Pacientul, funcțional apt, este operat: lobectomie superioară dreaptă VATS cu limfadenectomie: adenocarcinom pT1cN0. Cazul ilustrează capcana fals pozitivă a PET-CT și valoarea confirmării histologice a mediastinului înaintea deciziei terapeutice.

Caz clinic ilustrativ 2

Femeie de 58 de ani, nefumătoare, internată pentru dispnee progresivă. Clinic: sindrom pleural lichidian stâng (matitate bazală, murmur vezicular abolit, freamăt abolit). Ecografia pleurală confirmă revărsat în cantitate mare, cu septări fine. Toracocenteza eco-ghidată extrage lichid serocitrin: exsudat (criterii Light), citologie negativă la două examinări. CT-ul cu contrast arată îngroșare pleurală nodulară difuză. Se practică toracoscopie diagnostică (VATS): multiple noduli pleurali parietali și diafragmatici; biopsiile extemporanee confirmă adenocarcinom metastatic (ulterior identificat primar mamar), motiv pentru care se efectuează talcaj în același timp operator. Cazul ilustrează algoritmul pleureziei neelucidate: citologia negativă nu încheie explorarea, iar VATS oferă simultan diagnostic și tratament paliativ.

Puncte-cheie

- Examenul clinic rămâne obligatoriu: sindromul Claude Bernard-Horner, sindromul de venă cavă superioară și adenopatia supraclaviculară sunt semne care traduc boală local avansată sau diseminată și schimbă radical strategia terapeutică.
- Cele patru mari sindroame fizice (condensare, pleural lichidian, cavitar, pneumotorax) se diferențiază sistematic prin freamăt pectoral, percuție și auscultație; wheezing-ul unilateral persistent impune bronhoscopie.
- Radiografia toracică este examinarea de primă linie, dar nu exclude nici nodulii mici, nici patologia mediastinală; CT-ul cu contrast este standardul de aur imagistic al patologiei chirurgicale toracice.
- La nodulul pulmonar solitar, marginile spiculate, caracterul parte-solid persistent și timpul de dublare a volumului de 30–400 de zile sugerează malignitate; stabilitatea la 2 ani (solid) sau 5 ani (ground-glass) sugerează benignitate; nodulii peste 8 mm impun atitudine activă (model Fleischner).
- PET-CT este esențial în caracterizarea nodulilor peste 8 mm și în stadializare, dar are fals pozitive inflamatorii-infecțioase (tuberculoza: capcană majoră în România) și fals negative (carcinoid, adenocarcinom lepidic, leziuni sub 8 mm).
- Ecografia pleurală este standardul modern de siguranță pentru toracocenteză; semnul alunecării pleurale exclude pneumotoraxul în punctul examinat (protocol eFAST).
- EBUS-TBNA (stațiile 2, 4, 7, 10–12), completat la nevoie de EUS-FNA (stațiile 8, 9), este standardul actual de primă intenție al stadializării ganglionare mediastinale; un rezultat negativ cu suspiciune înaltă impune confirmare prin mediastinoscopie.
- Puncția transtoracică CT-ghidată este metoda de elecție pentru leziunile periferice la pacienți inoperabili, cu riscul caracteristic de pneumotorax (15–25%); la pacientul operabil cu probabilitate înaltă de malignitate, rezecția VATS cu examen extemporaneu poate fi simultan diagnostic și tratament.
- VATS diagnostic este explorarea de referință a pleureziei neelucidate (randament peste 90%) și permite talcaj în același timp operator.
- Stadializarea și decizia terapeutică sunt întotdeauna multidisciplinare: imagistica și histologia stabilesc ce trebuie operat, explorările funcționale (Capitolul 3) stabilesc dacă și cât se poate rezeca.

Capitolul 5. Pregătirea preoperatorie. Anestezia și ventilația unipulmonară

Obiective de învățare

La finalul acestui capitol, studentul va fi capabil să:

1. descrie componentele pregătirii preoperatorii a pacientului chirurgical toracic, incluzând optimizarea BPOC, sevrajul tabagic și prehabilitarea;
2. enumere elementele esențiale ale protocolului ERAS (Enhanced Recovery After Surgery) aplicat chirurgiei toracice, conform recomandărilor ERAS Society/ESTS 2019;
3. explice particularitățile anesteziei generale în chirurgia toracică și consecințele fiziologice ale poziției de decubit lateral;
4. definească ventilația unipulmonară, mijloacele de realizare a acesteia și metodele de verificare a poziției sondei;
5. explice fiziologia ventilației unipulmonare (șuntul intrapulmonar, vasoconstricția pulmonară hipoxică) și să descrie managementul în trepte al hipoxemiei intraoperatorii;
6. enunțe principiile ventilației protective și rolul acesteia în prevenirea leziunii pulmonare acute;
7. compare strategiile moderne de analgezie regională toracică și să argumenteze rolul analgeziei multimodale în prevenirea complicațiilor respiratorii și a durerii cronice post-toracotomie.

Rezultatul unei intervenții de chirurgie toracică nu se decide exclusiv în sala de operație. El se construiește în zilele și săptămânile care preced operația (prin evaluare riguroasă, optimizare funcțională și educarea pacientului) și se consolidează printr-o colaborare strânsă între chirurg, anestezist, kinetoterapeut și personalul de îngrijire. Chirurgia toracică modernă este, prin excelență, o chirurgie de echipă, iar anestezia cu ventilație unipulmonară reprezintă una dintre cele mai sofisticate forme de anestezie, fără de care chirurgia pulmonară video-asistată nu ar fi posibilă. Acest capitol integrează pregătirea preoperatorie, principiile ERAS, anestezia, ventilația unipulmonară și analgezia: verigile care leagă evaluarea pacientului (Capitolele 3 și 4) de actul operator propriu-zis (Capitolul 6).

5.1. Pregătirea preoperatorie a pacientului chirurgical toracic

5.1.1. Bilanțul preoperator complet

Orice pacient propus pentru o intervenție toracică majoră necesită un bilanț complet, care cuprinde trei componente: bilanțul lezional (natura și extensia bolii: imagistică, bronhoscopie, stadializare; vezi Capitolul 3), bilanțul funcțional respirator și cardiovascular (spirometrie cu VEMS, factorul de transfer DLCO, calculul valorilor prezise postoperator, testarea de efort la nevoie; vezi Capitolul 4) și bilanțul general al terenului (funcție renală și hepatică, status nutrițional, comorbidități, medicație cronică). Nu vom relua aici aceste evaluări; reținem însă că pregătirea preoperatorie începe acolo unde se termină evaluarea: odată identificați factorii de risc modificabili, aceștia trebuie corectați activ înaintea operației. Anemia preoperatorie, denutriția (albumină scăzută, scădere ponderală involuntară), diabetul dezechilibrat și infecțiile active (în special cele bronhopulmonare) se tratează înainte de chirurgia electivă, deoarece fiecare dintre ele crește independent riscul de complicații postoperatorii.

5.1.2. Optimizarea BPOC și bronhodilatația

Bronhopneumopatia obstructivă cronică (BPOC) coexistă cu cancerul pulmonar la o proporție importantă a pacienților, având același factor etiologic dominant: fumatul. Un pacient cu BPOC neoptimizată operat "ca atare" are un risc crescut de complicații respiratorii postoperatorii: retenție de secreții, atelectazie, pneumonie, insuficiență respiratorie, ventilație mecanică prelungită.

Optimizarea preoperatorie a BPOC cuprinde:

- **bronhodilatația maximală**: bronhodilatatoare inhalatorii cu durată lungă de acțiune (beta-2-agoniști și anticolinergice), inițiate sau ajustate cu cel puțin 1–2 săptămâni preoperator; la pacienții cu componentă reversibilă sau exacerbări frecvente se asociază corticosteroid inhalator;
- **tratarea exacerbării**: o exacerbare recentă impune amânarea chirurgiei elective până la revenirea la statusul de bază (de regulă minimum 2–4 săptămâni), cu antibioterapie și corticoterapie sistemică scurtă dacă sunt indicate;
- **fizioterapie respiratorie și drenajul secrețiilor**: mai ales la pacienții hipersecretori (bronșitici cronici);
- **reevaluarea funcțională după optimizare**: VEMS-ul poate crește semnificativ după bronhodilatație corectă, modificând uneori încadrarea de risc.

Reținem că pacientul cu BPOC nu se "respinge" de la chirurgie pe baza unei singure spirometrii, ci se optimizează și se reevaluează.

5.1.3. Sevrajul tabagic

Sevrajul tabagic este intervenția preoperatorie cu cel mai bun raport cost-eficiență din chirurgia toracică. Fumatul activ crește riscul de complicații respiratorii postoperatorii, de infecții de plagă și de fistulă bronșică, prin efecte multiple: hipersecreție bronșică, disfuncție ciliară, carboxihemoglobină crescută (scade transportul de oxigen), alterarea microcirculației și a vindecării tisulare.

Beneficiile sevrajului sunt eșalonate în timp: după 12–24 de ore scade nivelul carboxihemoglobinei; după câteva zile se ameliorează funcția ciliară; după 3–4 săptămâni scade semnificativ riscul de complicații respiratorii postoperatorii. De aceea, intervalul optim de sevraj înainte de chirurgia electivă este de cel puțin 4 săptămâni. Un principiu esențial, susținut și de recomandările ERAS/ESTS: chirurgia oncologică nu se amână nejustificat pentru a "completa" sevrajul: orice durată de abstinență este benefică, iar sevrajul se impune ferm din momentul stabilirii indicației operatorii, cu suport activ (consiliere, substituție nicotinică, vareniclină sau bupropion la nevoie). Momentul diagnosticului de cancer pulmonar este, paradoxal, o fereastră de motivație maximă pentru renunțarea definitivă la fumat, care ameliorează și prognosticul oncologic pe termen lung.

5.1.4. Prehabilitarea

Prehabilitarea reprezintă ansamblul intervențiilor de ameliorare a capacității funcționale a pacientului înaintea operației, pornind de la un raționament simplu: pacientul care "urcă mai sus" preoperator are de unde "coborî" postoperator. Componentele principale sunt:

- **kinetoterapia respiratorie**: exerciții de respirație profundă diafragmatică, tehnici de tuse eficientă și de expectorație asistată, învățate preoperator pentru a fi aplicate corect postoperator, când durerea le îngreunează;
- **spirometria stimulativă (incentive spirometry)**: dispozitiv simplu care încurajează inspirul profund susținut; pacientul se familiarizează cu el înainte de operație și îl folosește sistematic după;

- **antrenamentul fizic aerob**: mers zilnic în ritm susținut, urcat de trepte, cicloergometru; programele structurate de 2–4 săptămâni ameliorează capacitatea de efort chiar la pacienții cu BPOC și rezervă funcțională limitată;
- **antrenamentul musculaturii inspiratorii**: dispozitive cu rezistență inspiratorie reglabilă, utile la pacienții cu risc înalt;
- **suportul nutrițional**: corectarea denutriției (suplimente hipercalorice și hiperproteice) la pacienții cu scădere ponderală, frecventă în patologia oncologică toracică.

La pacienții cu funcție pulmonară limită, prehabilitarea poate transforma un pacient "inoperabil funcțional" într-unul operabil cu risc acceptabil; de aceea ea trebuie privită ca parte integrantă a tratamentului, nu ca opțiune facultativă.

5.1.5. Educația pacientului și consimțământul informat

Consilierea preoperatorie structurată este primul element al protocolului ERAS. Pacientul informat cooperează mai bine, se mobilizează mai devreme și are un nivel de anxietate mai redus. Educația preoperatorie cuprinde: explicarea intervenției și a parcursului postoperator (drenaj pleural, durata estimată a spitalizării), instruirea privind exercițiile respiratorii și mobilizarea precoce, informarea despre controlul durerii și stabilirea unor așteptări realiste.

Consimțământul informat nu este o simplă semnătură pe un formular, ci un proces de comunicare: pacientului i se explică, în termeni accesibili, diagnosticul, intervenția propusă, beneficiile așteptate, riscurile semnificative (inclusiv riscul de conversie de la VATS la toracotomie, riscul de extindere a rezecției în funcție de constatările intraoperatorii, complicațiile posibile), precum și alternativele terapeutice, inclusiv consecințele refuzului. Discuția se consemnează, iar pacientului i se lasă timp de reflecție. În chirurgia oncologică toracică, decizia terapeutică prezentată pacientului este cea stabilită în comisia multidisciplinară (tumor board).

5.1.6. Pregătirea în urgență versus electiv

Tot ceea ce s-a descris mai sus presupune timp: resursa care lipsește în urgență. În chirurgia toracică de urgență (traumatism toracic cu hemotorax masiv, pneumotorax sufocant, mediastinită, hemoptizie masivă), pregătirea se comprimă la esențial: evaluare rapidă tip ABCDE conform principiilor ATLS, două linii venoase de calibru mare, probe de compatibilitate sanguină, corectarea hipovolemiei și a coagulopatiei în paralel cu pregătirea sălii de operație. Stomacul plin impune inducție anestezică în secvență rapidă. Reținem diferența de filozofie: în electiv, pacientul se optimizează pentru operație; în urgență, operația face parte din resuscitare, iar optimizarea se face simultan cu gestul chirurgical, nu înaintea lui. Între cele două extreme există urgența amânată (de exemplu empiemul pleural), în care o fereastră de 12–48 de ore permite reechilibrare hidroelectrolitică, antibioterapie și o minimă pregătire funcțională.

5.2. Principiile ERAS (Enhanced Recovery After Surgery) în chirurgia toracică

ERAS (Enhanced Recovery After Surgery: recuperare accelerată după chirurgie) este un concept de îngrijire perioperatorie multimodală, bazată pe dovezi, care urmărește reducerea răspunsului de stres chirurgical și accelerarea revenirii pacientului la statusul funcțional de bază. Ghidul comun ERAS Society/ESTS publicat în 2019 a adaptat aceste principii chirurgiei pulmonare, iar implementarea lor s-a asociat cu reducerea complicațiilor și a duratei de spitalizare, fără creșterea reinternărilor.

Filozofia ERAS răstoarnă mai multe dogme tradiționale. Postul prelungit ("nimic per os de la miezul nopții") nu protejează pacientul, ci îl deshidratează și îl catabolizează: lichidele clare sunt permise până la 2 ore preoperator, iar alimentele solide până la 6 ore; băutura glucidică preoperatorie (carbohydrate

loading) atenuează rezistența la insulină postoperatorie. Premedicația sedativă de rutină (benzodiazepine) se evită, deoarece întârzie trezirea și mobilizarea, în special la vârstnici. Imobilizarea la pat nu este "odihnă terapeutică", ci un factor de risc pentru atelectazie, pneumonie și tromboembolism: mobilizarea începe în ziua operației.

Tabelul 5.1. Elementele protocolului ERAS în chirurgia toracică (adaptat după recomandările ERAS Society/ESTS 2019)

Etapa	Elementul ERAS	Detalii practice
Preoperator	Consiliere și educație	Informare structurată, instruire pentru spirometrie stimulativă și mobilizare
Preoperator	Sevraj tabagic	Ideal ≥ 4 săptămâni; obligatoriu de la stabilirea indicației operatorii
Preoperator	Optimizare funcțională	Prehabilitare, bronhodilatație, corecție nutrițională și a anemiei
Preoperator	Evitarea postului prelungit	Lichide clare până la 2 h, solide până la 6 h; băutură glucidică preoperatorie
Preoperator	Fără premedicație sedativă de rutină	Anxioliza prin comunicare; sedative doar selectiv
Preoperator	Profilaxie tromboembolică	Heparină cu greutate moleculară mică ± compresie mecanică; începută preoperator
Preoperator	Antibioprofilaxie	Doză unică i.v. în ora dinaintea inciziei (cefalosporină generația I–II)
Intraoperator	Abord minim invaziv	VATS/RATS preferate toracotomiei ori de câte ori este fezabil oncologic
Intraoperator	Normotermie	Încălzire activă cu aer cald, monitorizarea temperaturii centrale
Intraoperator	Ventilație protectivă	Volume curente mici, PEEP, presiuni de platou limitate
Intraoperator	Euvolemie	Fluide echilibrate, evitarea atât a hipovolemiei, cât și a supraîncărcării
Intraoperator	Anestezie cu trezire rapidă	Agenți cu durată scurtă; minimizarea opioidelor; analgezie regională
Postoperator	Analgezie multimodală, economie de opioide	Paracetamol + AINS + bloc regional; opioidele doar de salvare
Postoperator	Mobilizare precoce	Ridicare la marginea patului/fotoliu în ziua operației; mers din ziua 1
Postoperator	Realimentare precoce	Lichide și alimentație orală în seara operației, dacă starea o permite
Postoperator	Suprimarea precoce a drenajului	Un singur dren; retragere precoce după criterii (aer, debit); fără pensare de rutină
Postoperator	Evitarea sondelor și cateterelor inutile	Sonda urinară doar la indicație; suprimarea precoce a liniilor venoase

Câteva elemente merită subliniate. **Profilaxia tromboembolică** este obligatorie: pacientul oncologic toracic cumulează factori de risc majori (neoplazie, chirurgie majoră, imobilizare), iar heparina cu greutate moleculară mică se administrează pe toată durata spitalizării, cu prelungire la pacienții cu risc înalt. **Antibioprofilaxia** înseamnă o doză unică administrată înaintea inciziei, nu "acoperire" antibiotică prelungită postoperator, care selectează germeni rezistenți fără beneficiu. **Normotermia** intraoperatorie previne coagulopatia, infecțiile de plagă și evenimentele cardiace. **Suprimarea precoce a drenajului pleural** (detaliată în Capitolul 6) este un element specific chirurgiei toracice: drenul este principala sursă de durere și principalul obstacol în calea mobilizării, iar retragerea sa după criterii obiective, absența pierderilor aeriene, debit lichidian sub pragul acceptat (în practica modernă până la 400–450 ml/24 h pentru lichid seros), scurtează spitalizarea fără a crește riscul de reintervenție.

5.3. Anestezia în chirurgia toracică

5.3.1. Anestezia generală cu intubație selectivă

Chirurgia toracică majoră se desfășoară sub anestezie generală cu intubație traheobronșică selectivă, care permite ventilația unipulmonară (vezi 5.4). Inducția se realizează intravenos, iar menținerea, cu agenți inhalatori moderni (sevofluran, desfluran) sau intravenos (propofol în perfuzie continuă, TIVA). Ambele tehnici sunt acceptabile; agenții inhalatori atenuează modest vasoconstricția pulmonară hipoxică la dozele clinice uzuale, fără consecințe practice majore, iar propofolul nu o influențează. Relaxarea musculară facilitează intubația și chirurgia; la final se antagonizează complet blocul neuromuscular, deoarece curarizarea reziduală compromite mecanica respiratorie a unui pacient proaspăt operat toracic. Obiectivul modern este extubarea pe masa de operație: ventilația mecanică postoperatorie prelungită expune bontul bronșic și parenchimul restant la presiune pozitivă și crește riscul de complicații.

5.3.2. Monitorizarea

Pe lângă monitorizarea standard (ECG, pulsoximetrie, presiune arterială, temperatură, capnografie, monitorizarea blocului neuromuscular), chirurgia toracică majoră impune de regulă:

- **linia arterială** (canularea arterei radiale): monitorizarea invazivă, bătaie cu bătaie, a presiunii arteriale este necesară deoarece manipularea mediastinului și compresiunea cordului pot induce hipotensiuni brutale; linia arterială permite și recoltarea de gazometrii seriate în timpul ventilației unipulmonare;
- **capnografia**: obligatorie, monitorizează ventilația și, indirect, debitul cardiac; în timpul ventilației unipulmonare gradientul dintre CO2 arterial și cel end-tidal poate crește;
- **cateterul venos central**: nu de rutină, ci selectiv (rezecții extinse, pneumonectomie, capital venos periferic precar, necesitatea drogurilor vasoactive);
- **monitorizarea profunzimii anesteziei și a temperaturii centrale**: utile în intervențiile lungi;
- **sonda urinară**: doar pentru intervenții lungi sau la pacienți cu analgezie peridurală, conform principiilor ERAS.

5.3.3. Poziția de decubit lateral și consecințele ei fiziologice

Marea majoritate a intervențiilor toracice se execută în decubit lateral, cu plămânul operat deasupra. Instalarea corectă este o responsabilitate comună chirurg–anestezist: pacientul este poziționat pe masă cu flancul ușor "frânt" (flexia mesei deschide spațiile intercostale), cu un sul axilar care protejează plexul brahial și vasele axilare ale părții declive, membrul superior de deasupra sprijinit pe un suport, punctele de presiune capitonate și pacientul fixat stabil pentru a permite înclinarea mesei.

Consecințele fiziologice ale decubitului lateral la pacientul anesteziat și ventilat mecanic sunt esențiale pentru înțelegerea ventilației unipulmonare. La pacientul treaz, în decubit lateral, plămânul decliv este atât mai bine perfuzat (gravitațional), cât și mai bine ventilat (diafragmul decliv, împins cranial de conținutul abdominal, se contractă mai eficient): raportul ventilație/perfuzie se păstrează. Anestezia generală cu relaxare musculară și ventilație mecanică inversează componenta ventilatorie: complianța plămânului decliv scade (comprimat de mediastin și de conținutul abdominal prin diafragmul paralizat), astfel încât ventilația se distribuie preferențial plămânului de deasupra, în timp ce perfuzia rămâne predominant declivă. Rezultă o inadecvare ventilație/perfuzie: plămânul de sus este ventilat dar mai puțin perfuzat (spațiu mort), cel de jos este perfuzat dar mai puțin ventilat (efect de șunt). Deschiderea toracelui accentuează fenomenul. Acesta este punctul de plecare fiziologic al ventilației unipulmonare.

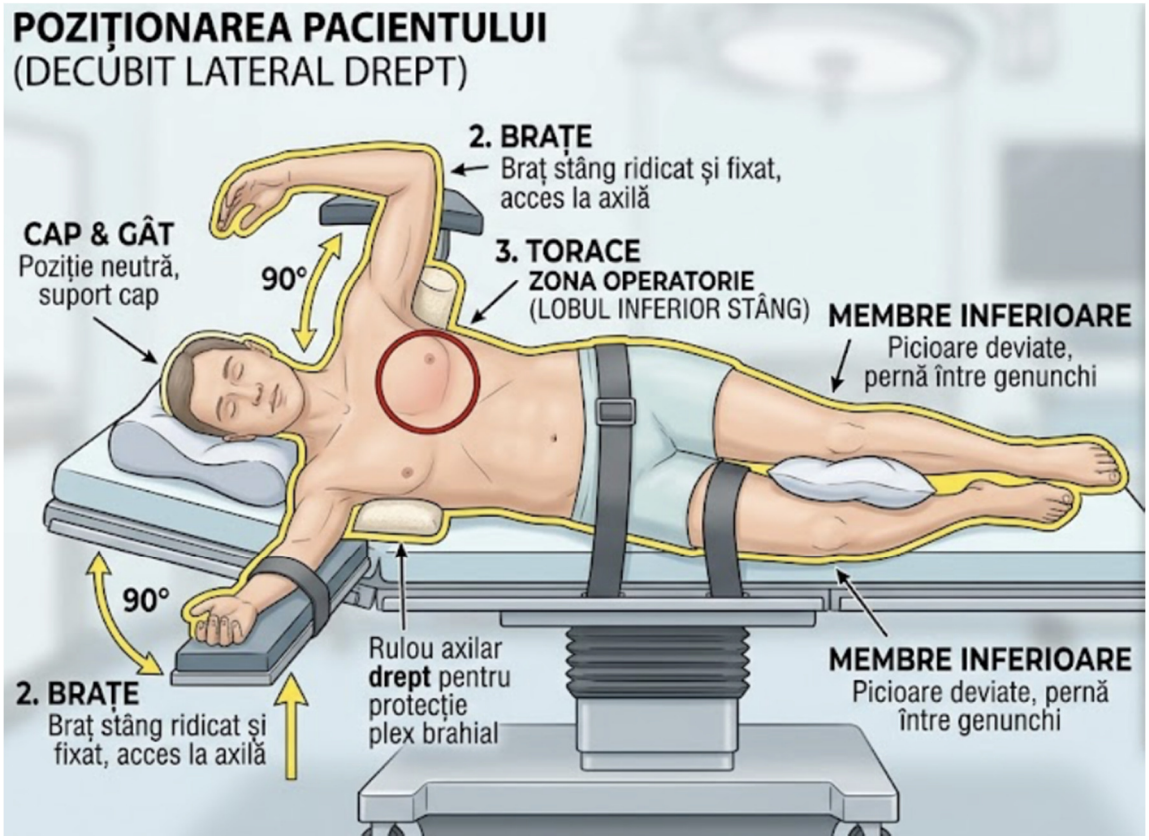

Figura 5.1. Poziția de decubit lateral pentru chirurgia toracică: pacient în decubit lateral drept (pentru toracotomie/VATS stângă), cu masa flectată la nivelul vârfului scapulei, sul axilar sub hemitoracele decliv, membrul superior de deasupra pe suport dedicat, capul în poziție neutră pe pernă, puncte de sprijin capitonate; săgețile indică zonele de protecție obligatorie (plex brahial, nerv peronier comun al membrului decliv).

5.4. Ventilația unipulmonară (One-Lung Ventilation)

5.4.1. Scop și indicații

Ventilația unipulmonară (One-Lung Ventilation, OLV) constă în ventilarea exclusivă a unui singur plămân, cu colabarea completă a plămânului de partea operată. Scopurile ei sunt:

1. **câmp operator imobil și expus**: un plămân colabat, care nu se mișcă cu fiecare ciclu respirator, este condiția tehnică a chirurgiei toracice moderne; pentru VATS, unde spațiul de lucru este toracele închis, colapsul pulmonar de calitate este indispensabil;
2. **protecția plămânului contralateral**: separarea căilor aeriene împiedică inundarea plămânului sănătos cu sânge, puroi (empiem, abces) sau material de lavaj de partea bolnavă. Aceasta este indicația absolută, vitală, a separării pulmonare;
3. **controlul distribuției ventilației**: în fistula bronhopleurală sau după ruptura traheobronșică, ventilația selectivă a plămânului indemn evită pierderea volumului curent prin defect.

5.4.2. Mijloacele de separare pulmonară

Sonda cu dublu lumen (double-lumen tube, DLT) este standardul. Ea reunește două lumene paralele (unul traheal și unul bronșic, prelungit și angulat, care se poziționează în bronhia principală), fiecare cu balonaș propriu. Umflarea balonașului bronșic separă complet cele două căi aeriene: fiecare plămân poate fi ventilat, exclus, aspirat sau explorat bronhoscopic independent.

Sonda stângă este preferată în majoritatea situațiilor, indiferent de partea operată. Explicația este anatomică: bronhia principală stângă este lungă (4–5 cm), oferind o marjă de siguranță confortabilă

pentru poziționarea balonașului bronșic; bronhia principală dreaptă este scurtă (1–2 cm), iar bronhia lobară superioară dreaptă se desprinde imediat după carină: o sondă dreaptă riscă foarte ușor să obstrueze orificiul lobarei superioare drepte, cu atelectazia lobului și hipoxemie. Sonda dreaptă (prevăzută cu un orificiu lateral special pentru lobara superioară) se rezervă situațiilor în care bronhia stângă trebuie evitată sau va fi secționată: pneumonectomie stângă, rezecție cu bronhoplastie stângă, tumoră sau stenoză a bronhiei principale stângi.

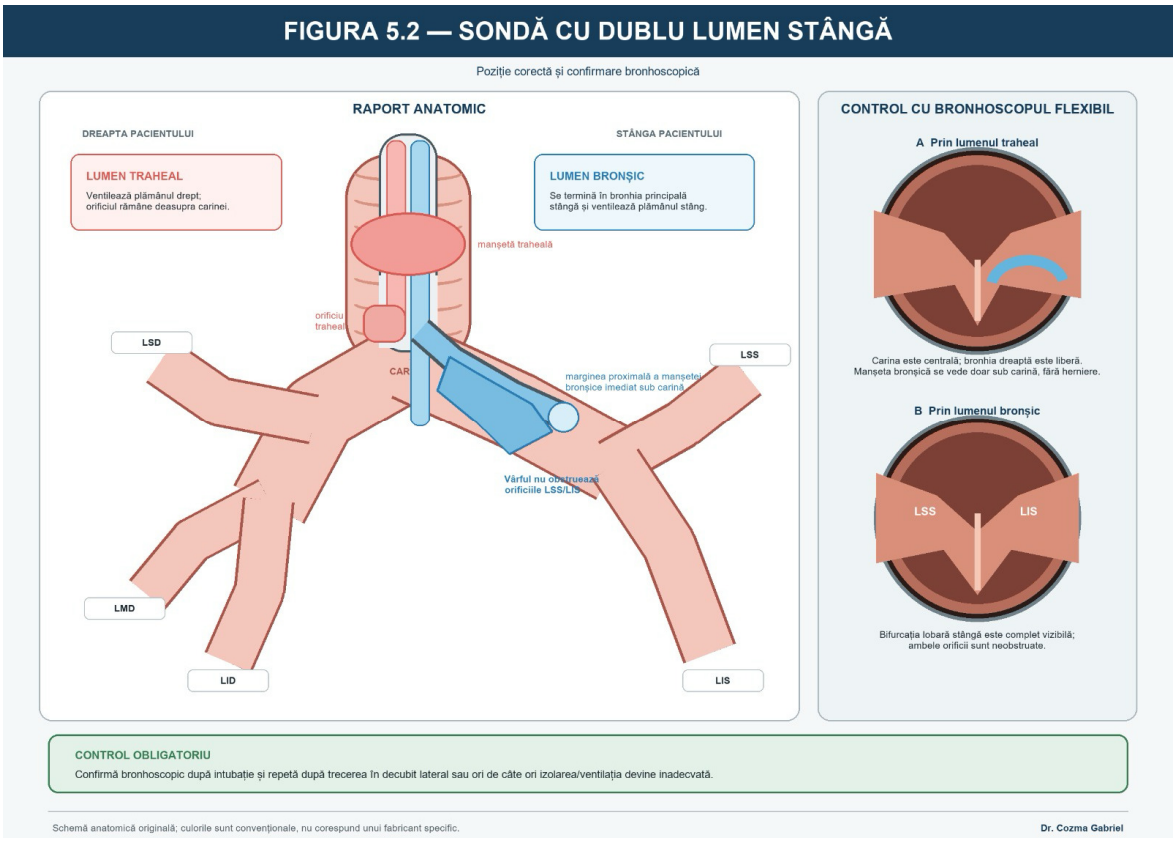

Figura 5.2. Sonda cu dublu lumen stângă corect poziționată: secțiune schematică frontală prin trahee și bronhiile principale; lumenul bronșic (albastru), cu balonașul bronșic umflat în bronhia principală stângă, deasupra emergenței lobarei superioare stângi; lumenul traheal (transparent), cu orificiul deasupra carinei și balonașul traheal în trahee; în medalion, imaginea bronhoscopică de control prin lumenul traheal: carina și marginea superioară a balonașului bronșic albastru, vizibilă imediat sub ea, în bronhia stângă.

Blocantul bronșic (bronchial blocker) este un cateter subțire cu balonaș distal, introdus printr-o sondă de intubație obișnuită (cu lumen unic) și dirijat bronhoscopic în bronhia care trebuie exclusă; umflarea balonașului blochează bronhia, iar plămânul distal se colabează lent prin resorbția aerului. Indicațiile sale principale sunt: **calea aeriană dificilă** (pacient deja intubat cu sondă simplă sau intubație dificilă anticipată: schimbarea pe o sondă cu dublu lumen, voluminoasă și rigidă, ar fi riscantă), **copiii** (la care nu există sonde cu dublu lumen de dimensiuni adecvate sub o anumită vârstă), traheostomia, necesitatea ventilației mecanice postoperatorii (se retrage blocantul și rămâne sonda simplă) și excluderea selectivă lobară. Dezavantaje: colaps pulmonar mai lent și de calitate inferioară, imposibilitatea aspirației eficiente și a CPAP pe plămânul exclus, dislocare mai frecventă.

5.4.3. Verificarea poziției

Poziția sondei cu dublu lumen se verifică obligatoriu în doi timpi: **auscultator** (secvență de clampare alternativă a celor două lumene, cu verificarea dispariției murmurului vezicular pe partea exclusă și a prezenței lui pe partea ventilată) și **bronhoscopic**, cu fibrobronhoscopul flexibil subțire, standardul de facto: prin lumenul traheal se vizualizează carina și marginea superioară a balonașului bronșic imediat sub ea, iar prin lumenul bronșic se confirmă permeabilitatea bronhiei și, pentru sonda stângă,

libertatea orificiului lobarei superioare stângi. Verificarea se repetă obligatoriu după întoarcerea pacientului în decubit lateral, deoarece mobilizarea deplasează frecvent sonda. Reținem regula practică: orice desaturare sau creștere inexplicabilă a presiunilor de ventilație în timpul OLV impune, înainte de orice altă manevră, controlul bronhoscopic al poziției sondei.

5.4.4. Fiziologia ventilației unipulmonare: șuntul și vasoconstricția pulmonară hipoxică

În momentul instituirii OLV, plămânul operat, colabat, nu mai este ventilat, dar continuă să fie perfuzat. Sângele care îl traversează ajunge în atriul stâng neoxigenat: acesta este **șuntul intrapulmonar dreapta–stânga**, mecanismul central al hipoxemiei din OLV. Dacă perfuzia s-ar distribui egal, șuntul teoretic ar fi de 50%; în realitate el se reduce la aproximativ 20–30% prin două mecanisme: redistribuția gravitațională a perfuziei către plămânul decliv ventilat (avantajul decubitului lateral) și, mai ales, **vasoconstricția pulmonară hipoxică** (hypoxic pulmonary vasoconstriction, HPV).

HPV este un reflex local, unic circulației pulmonare: arteriolele din teritoriile alveolare hipoxice se contractă, deviind sângele către zonele ventilate: plămânul "își închide singur robinetul" acolo unde ventilația a încetat. Efectul se instalează în minute și se amplifică progresiv în primele ore, reducând perfuzia plămânului colabat cu până la aproximativ 40–50%. HPV este atenuată de agenții inhalatori în doze mari, de vasodilatatoare, de hipocapnie și de supraîncărcarea volemică, de unde regulile practice: doze moderate de halogenate (sau TIVA), evitarea vasodilatatoarelor sistemice și restricția judicioasă de fluide în timpul OLV.

5.4.5. Hipoxemia intraoperatorie și managementul ei în trepte

În ciuda acestor mecanisme compensatorii, hipoxemia ($SpO_2 < 90\%$) survine la o minoritate de pacienți în timpul OLV, mai frecvent în chirurgia toracică dreaptă (plămânul drept, mai mare, exclus înseamnă un șunt mai mare). Managementul este standardizat, în trepte, de la manevre simple la manevre invazive, cu precizarea că desaturarea severă și brutală impune imediat reventilarea ambilor plămâni cu oxigen 100%.

Tabelul 5.2. Managementul în trepte al hipoxemiei în timpul ventilației unipulmonare

Pas	Manevra	Raționament / observații
0	Desaturare severă/brutală: reventilarea ambilor plămâni cu FiO_2 1,0	Manevră de salvare; se anunță chirurgul, se caută cauza
1	Creșterea FiO_2 până la 1,0	Prima măsură, simplă și rapidă
2	Verificarea bronhoscopică a poziției sondei; aspirarea secrețiilor	Malpoziția sondei este cea mai frecventă cauză corectabilă
3	Optimizarea hemodinamicii și a profunzimii anesteziei	Debit cardiac scăzut → saturație venoasă mixtă scăzută → agravarea efectului șuntului
4	Manevră de recrutare + PEEP 5–10 cmH_2O pe plămânul ventilat	Combate atelectazia plămânului decliv; PEEP excesiv redistribuie însă perfuzia spre plămânul colabat
5	CPAP 2–5 cmH_2O cu O_2 100% pe plămânul operat	Foarte eficient: oxigenează sângele de șunt; distinde însă parțial plămânul: se aplică după avertizarea chirurgului (deranjant mai ales în VATS)
6	Insuflare de O_2 / reventilare intermitentă a plămânului operat	Coordonată cu timpii operatori
7	Clamparea arterei pulmonare sau a ramului lobar (chirurgical)	Suprimă șuntul; aplicabilă în pneumonectomie/lobectomie

Reținem ordinea logică: întâi oxigenul și sonda, apoi plămânul ventilat (PEEP), apoi plămânul operat (CPAP), la final controlul chirurgical al perfuziei.

5.4.6. Ventilația protectivă: prevenirea leziunii pulmonare acute

Paradigma modernă a OLV este ventilația protectivă. Ventilarea unui singur plămân cu volumele "convenționale" calculate pentru doi plămâni produce volutraumă și barotraumă, iar leziunea pulmonară acută postoperatorie (complicație rară, dar cu mortalitate ridicată, în special după pneumonectomie) este în parte iatrogenă, indusă de ventilație. Principiile ventilației protective în OLV sunt:

- **volume curente mici: 4–6 ml/kg greutate corporală ideală** (față de 8–10 ml/kg în ventilația bipulmonară convențională de altădată);
- **PEEP moderat (5–10 cmH2O)** pe plămânul ventilat, pentru a preveni atelectazia și atelectrauma (deschiderea–închiderea ciclică a alveolelor);
- **presiuni limitate**: presiune de platou sub 25–30 cmH2O și driving pressure (presiunea de distensie = platou minus PEEP) cât mai mic;
- **manevre de recrutare** după instituirea OLV și după reventilare;
- **hipercapnie permisivă**: acceptarea unei PaCO2 moderat crescute este preferabilă creșterii agresive a volumelor sau frecvenței;
- **FiO2 titrat** la minimul care menține SpO2 ≥ 92–94%, nu oxigen 100% de rutină (hiperoxia favorizează atelectazia de resorbție și stresul oxidativ);
- **reexpansiune blândă** a plămânului operat la finalul intervenției, sub control vizual, cu presiuni progresive.

5.5. Analgezia în chirurgia toracică

Analgezia este un pilon central al chirurgiei toracice, nu un element de confort. Toracotomia este una dintre cele mai dureroase incizii chirurgicale, iar durerea toracică netratată are consecințe respiratorii directe: pacientul nu inspiră profund, nu tușește, nu se mobilizează → atelectazie, retenție de secreții, pneumonie, insuficiență respiratorie. În plus, durerea acută intensă și prost controlată este principalul factor de risc pentru **durerea cronică post-toracotomie**: durere neuropată persistentă peste 2 luni postoperator, care afectează o proporție semnificativă a pacienților toracotomizați (în literatură, până la 25–50% raportează durere reziduală, sever invalidantă la aproximativ 5–10%). Analgezia bună este, așadar, profilaxie respiratorie și profilaxie a durerii cronice deopotrivă.

Principiul director este **analgezia multimodală cu economie de opioide**: asocierea de mecanisme diferite (paracetamol și antiinflamatoare nesteroidiene administrate sistematic, la ore fixe, un bloc regional ca element central, adjuvante la nevoie), cu opioidele rezervate durerii de salvare. Opioidele în doze mari deprimă respirația și reflexul de tuse, produc sedare, greață și ileus: exact ce trebuie evitat la operatul toracic.

Blocurile regionale reprezintă componenta decisivă:

- **analgezia peridurală toracică**, standardul istoric de aur: cateter peridural la nivel toracic, cu anestezic local ± opioid în perfuzie continuă; analgezie excelentă, bilaterală, dar cu prețul hipotensiunii (blocaj simpatic), al retenției urinare și al riscurilor (rare, dar grave) ale manipulării spațiului peridural. În era VATS și ERAS, peridurala **rămâne rezervată toracotomiilor mari** și intervențiilor extinse;
- **blocul paravertebral**: injectarea/cateterizarea spațiului paravertebral, unde nervii intercostali pot fi blocați unilateral, aproape de emergență; analgezie comparabilă cu peridurala pentru chirurgia unilaterală, cu mai puțină hipotensiune și retenție urinară;
- **blocul de plan al mușchiului erector spinae (erector spinae plane block, ESP)**, tehnică ecoghidată modernă, simplă și sigură: anestezicul local depus sub mușchiul erector spinae difuzează către ramurile dorsale și ventrale ale nervilor spinali; plasat la distanță de pleură, măduvă

și vasele mari, cu risc minim, se pretează și la cateter continuu; a devenit unul dintre blocurile preferate pentru VATS;

- **blocul intercostal**: infiltrarea nervilor intercostali pe mai multe spații; simplu și eficient, deși cu durată limitată; un avantaj practic remarcabil este **plasarea chirurgicală sub vedere directă toracoscopică**: la finalul intervenției VATS, chirurgul infiltrează nervii intercostali din interiorul toracelui, sub controlul camerei, acoperind spațiile inciziilor și ale drenului; anestezicele locale liposomale cu eliberare prelungită pot extinde durata analgeziei;
- **blocul de plan seratus anterior**: alternativă pentru peretele toracic lateral.

Strategia practică modernă se poate rezuma astfel: pentru VATS, analgezie multimodală sistemică + bloc regional "de perete" (ESP, paravertebral sau intercostal chirurgical); pentru toracotomie, analgezie peridurală toracică sau bloc paravertebral cu cateter, plus componenta sistemică. Indiferent de tehnică, obiectivul funcțional este același: un pacient care poate respira profund, tuși eficient și merge în prima zi postoperatorie.

5.6. Anestezia și chirurgia non-intubată (NIVATS): o privire spre orizont

La polul opus arsenalului descris până acum se află chirurgia toracică non-intubată (non-intubated VATS, NIVATS): intervenții VATS efectuate la pacient în respirație spontană, fără intubație traheală și fără ventilație mecanică, sub sedare și analgezie regională (bloc paravertebral/ESP, uneori bloc de nerv vag pentru abolirea reflexului de tuse). Pneumotoraxul chirurgical creat la deschiderea toracelui produce colapsul pulmonar necesar expunerii, pacientul continuând să respire spontan cu plămânul contralateral. Avantajele potențiale decurg din evitarea intubației, a relaxantelor musculare și a ventilației cu presiune pozitivă: recuperare mai rapidă, mai puține complicații faringolaringiene și pulmonare legate de ventilator, posibilitatea operării unor pacienți cu rezervă funcțională foarte limitată, considerați prea fragili pentru anestezia convențională. Metoda impune însă o **selecție strictă** (pacienți cooperanți, fără obezitate importantă, fără cale aeriană dificilă anticipată, intervenții de complexitate mică–medie), o echipă antrenată și un plan clar de conversie la anestezie generală cu intubație în orice moment. NIVATS rămâne deocamdată apanajul centrelor cu experiență și al indicațiilor selecționate: o direcție de evoluție a specialității, nu un standard de rutină.

> **Caz clinic ilustrativ**
>
> Un bărbat de 66 de ani, fumător activ (45 pachete-an), cu BPOC moderată, este programat în Clinica de Chirurgie Toracică Timișoara pentru lobectomie VATS superioară dreaptă pentru un adenocarcinom de 2,8 cm. Se instituie sevraj tabagic ferm cu substituție nicotinică, bronhodilatație dual inhalatorie și prehabilitare 3 săptămâni (mers zilnic, spirometrie stimulativă, exerciții de tuse); VEMS crește de la 58% la 66% din prezis. Preoperator: lichide clare până la ora 6, fără sedare, heparină fracționată, antibioprofilaxie la inducție. Anestezie generală cu sondă cu dublu lumen stângă, verificată bronhoscopic după instalarea decubitului lateral stâng. În timpul ventilației unipulmonare, SpO2 scade la 88%: se crește FiO2, bronhoscopia exclude malpoziția, iar PEEP 5 cmH2O pe plămânul stâng corectează saturația. La final, chirurgul infiltrează intercostal sub vedere toracoscopică. Pacientul este extubat pe masă, mobilizat în seara operației, drenul se suprimă în ziua 2, externare în ziua 3.

Puncte-cheie

- Pregătirea preoperatorie transformă riscul: optimizarea BPOC (bronhodilatație, tratarea exacerbărilor), sevrajul tabagic (ideal ≥ 4 săptămâni, dar obligatoriu de la stabilirea indicației) și prehabilitarea (kinetoterapie respiratorie, spirometrie stimulativă, antrenament fizic) reduc complicațiile respiratorii postoperatorii.
- Protocolul ERAS/ESTS 2019 înlocuiește dogmele tradiționale: lichide clare până la 2 ore preoperator, fără premedicație sedativă de rutină, profilaxie tromboembolică și antibioprofilaxie cu doză unică, normotermie, economie de opioide, mobilizare în ziua operației și suprimarea precoce a drenajului.
- În urgență, optimizarea se face simultan cu operația, nu înaintea ei; în electiv, niciun factor de risc modificabil nu trebuie lăsat necorectat.
- Ventilația unipulmonară oferă câmp operator imobil și protejează plămânul contralateral; separarea căilor aeriene este indicație vitală în hemoragia și supurația pulmonară.
- Sonda cu dublu lumen stângă este preferată datorită lungimii bronhiei principale stângi; blocantul bronșic se alege la calea aeriană dificilă și la copii. Poziția se verifică auscultator și bronhoscopic, obligatoriu din nou după poziționarea în decubit lateral.
- Hipoxemia din OLV este expresia șuntului prin plămânul colabat, limitat de vasoconstricția pulmonară hipoxică; managementul este etapizat: FiO2 → verificarea sondei → PEEP pe plămânul ventilat → CPAP pe plămânul operat → reventilare intermitentă → clampare arterială.
- Ventilația protectivă (4–6 ml/kg greutate ideală, PEEP, presiune de platou < 25–30 cmH2O, FiO2 titrat) previne leziunea pulmonară acută postoperatorie.
- Analgezia multimodală cu bloc regional este pilon terapeutic: ESP, paravertebral sau bloc intercostal plasat chirurgical sub vedere VATS pentru chirurgia minim invazivă; peridurala toracică rămâne pentru toracotomiile mari.
- Durerea prost controlată produce atelectazie și pneumonie pe termen scurt și durere cronică post-toracotomie pe termen lung: analgezia eficientă este profilaxie, nu doar confort.
- NIVATS (chirurgia non-intubată) este o direcție emergentă pentru pacienți atent selecționați, în centre cu experiență, nu un standard de rutină.

Capitolul 6. Drenajul toracic și manevre de bază (pleurotomia minimă, toracocenteza, pericardiocenteza)

Obiective de învățare

La finalul acestui capitol, studentul va fi capabil să:

1. explice principiul fizic al drenajului pleural sub nivel de apă (supapa unidirecțională) și rolul său în restabilirea presiunii negative intrapleurale;
2. descrie componentele și logica sistemelor de drenaj cu una, două și trei camere, ale supapei Heimlich și ale sistemelor digitale moderne de drenaj;
3. enumere indicațiile diagnostice și terapeutice ale toracocentezei, să descrie tehnica ecoghidată și să interpreteze analiza lichidului pleural pe baza criteriilor Light;
4. delimiteze triunghiul de siguranță al peretelui toracic și să descrie principial, pas cu pas, tehnica pleurotomiei minime, inclusiv alegerea calibrului tubului;
5. supravegheze corect un drenaj pleural (volum, aspect, fistulă aeriană) și să formuleze criteriile de suprimare a tubului de dren;
6. recunoască tamponada cardiacă pe criterii clinice și ecografice și să descrie principiul pericardiocentezei subxifoidiene ghidate ecografic;
7. identifice și să evite erorile clasice ale începătorului: puncția sub marginea inferioară a coastei, clamparea tubului în fistulă aeriană activă, evacuarea excesivă a unui revărsat cronic.

6.1. Principiile drenajului pleural

6.1.1. De ce este necesar drenajul pleural

Am văzut în Capitolul 1 că spațiul pleural este un spațiu virtual, cu presiune subatmosferică (aproximativ −5 cmH_2O în expirul liniștit, mai negativă în inspir), rezultată din echilibrul dintre reculul elastic al plămânului și tendința expansivă a peretelui toracic. Această presiune negativă "lipește" plămânul de perete și îl obligă să urmeze excursiile respiratorii.

Orice acumulare patologică intrapleurală, aer (pneumotorax), lichid seros, sânge (hemotorax), puroi (empiem), limfă (chilotorax), anulează parțial sau total această presiune negativă, colabează plămânul și compromite ventilația; în formele sub presiune (pneumotorax sufocant), acumularea deplasează mediastinul și strangulează întoarcerea venoasă, cu risc vital imediat. Drenajul pleural urmărește trei obiective solidare: **evacuarea colecției**, **reexpansiunea plămânului** până la contactul foițelor pleurale și **restabilirea presiunii negative** intrapleurale până la vindecarea cauzei (închiderea fistulei aeriene, epuizarea exsudației).

Dificultatea tehnică fundamentală este următoarea: sistemul trebuie să permită ieșirea aerului și a lichidului din pleură, dar să împiedice absolut intrarea aerului atmosferic, deoarece în inspir presiunea

intrapleurală devine mai negativă decât cea atmosferică şi ar aspira aer retrograd prin tub. Cu alte cuvinte, drenajul pleural are nevoie de o **supapă unidirecţională**.

6.1.2. Fiziologia sistemului de drenaj: supapa sub nivel de apă

Soluţia clasică, imaginată de Gotthard Bülau la sfârşitul secolului al XIX-lea, este de o simplitate genială: capătul distal al tubului de dren se scufundă aproximativ 2 cm sub nivelul unei coloane de apă. Aerul din pleură, împins în expir (când presiunea intrapleurală devine pozitivă), barbotează prin apă şi iese în atmosferă; în inspir, apa urcă în tub câţiva centimetri, dar aerul atmosferic nu poate pătrunde: coloana de apă funcţionează ca supapă hidraulică unidirecţională. Acesta este **drenajul tip Bülau** (pasiv, sub sifonaj), al cărui principiu se regăseşte neschimbat în toate sistemele moderne.

Două fenomene vizibile la nivelul coloanei de apă au valoare semiologică directă şi trebuie urmărite la fiecare vizită:

- **oscilaţiile** coloanei, sincrone cu respiraţia, dovedesc că tubul comunică liber cu spaţiul pleural şi transmit fidel variaţiile presiunii intrapleurale; oscilaţii ample sugerează plămân colabat sau efort respirator mare, dispariţia oscilaţiilor înseamnă fie tub cudat/obstruat, fie plămân complet expansionat care a "astupat" orificiile tubului;
- **barbotajul (bulele)** în camera de apă semnifică ieşirea aerului din pleură, deci pneumotorax în curs de evacuare sau **fistulă aeriană** activă (comunicare bronho-pleurală sau alveolo-pleurală).

Regula de aur a poziţionării: recipientul de drenaj stă **întotdeauna sub nivelul toracelui** (ideal cu 40–60 cm), pentru ca sifonajul să funcţioneze gravitaţional şi pentru ca lichidul din recipient să nu poată reflua în pleură.

6.1.3. Sistemele cu una, două și trei camere

Evoluţia sistemelor de drenaj este o lecţie de fiziologie aplicată:

- **Sistemul cu o cameră** (borcanul Bülau clasic): un singur recipient serveşte simultan drept cameră de colectare şi supapă sub apă. Este simplu şi ieftin, dar pe măsură ce lichidul drenat se acumulează, capătul tubului ajunge tot mai adânc sub nivelul lichidului, iar rezistenţa la evacuarea aerului creşte progresiv: acceptabil pentru un pneumotorax "uscat", suboptimal pentru colecţiile lichidiene mari.
- **Sistemul cu două camere**: prima cameră colectează lichidul, a doua conţine supapa sub apă. Lichidul drenat nu mai modifică adâncimea supapei, rezistenţa rămâne constantă, iar volumul şi aspectul drenajului pot fi măsurate corect.
- **Sistemul cu trei camere**: adaugă o cameră de **control al aspiraţiei**, în care înălţimea unei coloane de apă (clasic 20 cm) limitează presiunea negativă transmisă pleurei, indiferent de puterea sursei de vid. Este arhitectura de referinţă a drenajului aspirativ modern.

Sistemele compacte contemporane de unică folosinţă integrează cele trei camere într-o singură carcasă transparentă, cu supapă de siguranţă pentru presiune pozitivă şi, frecvent, cu regulator "uscat" (mecanic) al aspiraţiei. Principiul rămâne identic cu al montajului istoric cu trei borcane: studentul care a înţeles montajul clasic va înţelege orice dispozitiv modern din prima privire.

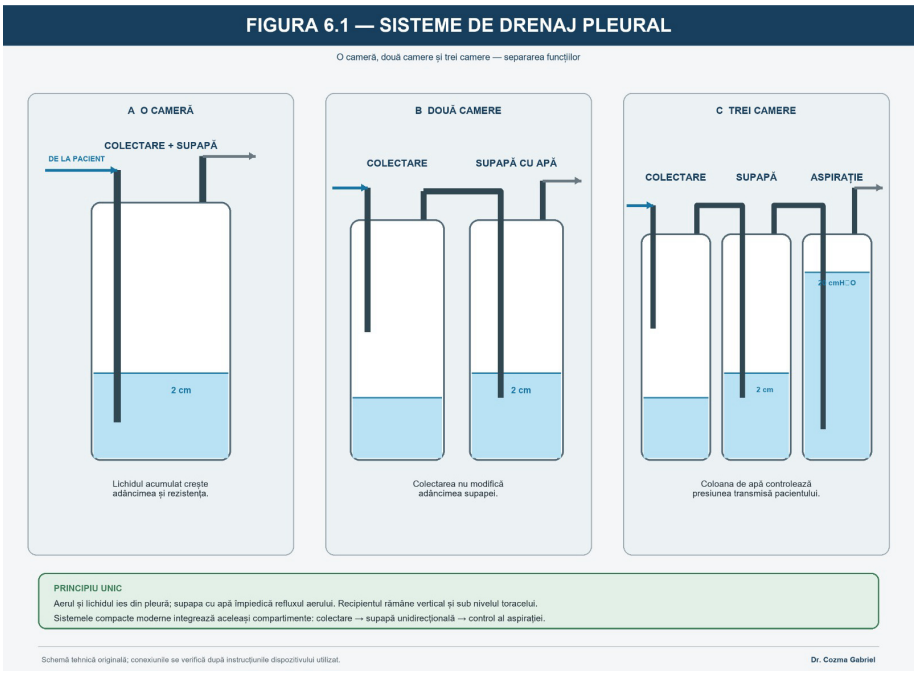

Figura 6.1. Schema comparativă a sistemelor de drenaj pleural: (a) sistemul cu o cameră (Bülau clasic), cu tubul scufundat 2 cm sub apă; (b) sistemul cu două camere (colectare + supapă); (c) sistemul cu trei camere (colectare + supapă + controlul aspirației cu coloană de 20 cmH_2O), cu săgeți care indică sensul circulației aerului și lichidului; în oglindă, fotografia unui sistem compact modern de unică folosință, cu identificarea celor trei compartimente.

6.1.4. Supapa Heimlich

Supapa Heimlich este o valvă unidirecțională "în fluture": un manșon de cauciuc aplatizat, într-un cilindru transparent, care se deschide la trecerea aerului dinspre pacient și se colabează la fluxul invers. Avantajele: mobilitate completă (funcționează în orice poziție, fără recipient sub nivelul toracelui) și simplitate: dispozitivul ideal pentru **transportul** pacientului drenat și pentru **managementul ambulatoriu** al pneumotoraxului cu fistulă aeriană mică, strategie încurajată de ghidul BTS 2023 prin dispozitivele ambulatorii moderne derivate din același principiu. Limitele: nu drenează eficient colecțiile lichidiene mari (se poate bloca) și impune montarea corectă în sensul fluxului: inversarea supapei poate produce pneumotorax sufocant iatrogen.

6.1.5. Sistemele digitale de drenaj

Sistemele digitale (electronice) de drenaj reprezintă progresul conceptual major al ultimelor două decenii. Un astfel de dispozitiv portabil, cu pompă proprie, menține activ o presiune intrapleurală prestabilită și, mai ales, **măsoară obiectiv și continuu debitul fistulei aeriene** (în ml/min), afișând curba sa în timp.

Aportul este în primul rând decizional. Aprecierea clasică a fistulei ("mai barbotează?") este subiectivă, intermitentă și dependentă de observator. Măsurarea digitală transformă fistula dintr-o impresie într-o cifră: un debit sub aproximativ 20–40 ml/min, susținut mai multe ore, permite suprimarea tubului în siguranță. Trialuri randomizate multicentrice la pacienți cu rezecții pulmonare au demonstrat că sistemele digitale scurtează durata drenajului și a spitalizării și reduc variabilitatea deciziilor între medici: argumentul pentru care ghidul ERAS/ESTS 2019 le menționează favorabil. Reținem însă că dispozitivul nu înlocuiește examinarea pacientului: el obiectivează un singur parametru, pe care clinicianul îl integrează în tabloul general.

6.1.6. Aspirația activă versus drenajul pasiv

Intuiția chirurgicală veche spunea că aspirația activă (clasic −20 cmH_2O), "lipind" plămânul de perete, grăbește închiderea fistulei aeriene. Trialurile randomizate și metaanalizele ultimelor două decenii au

infirmat-o: **aspirația de rutină nu accelerează vindecarea fistulei aeriene** după rezecțiile pulmonare, ba chiar o poate întreține, menținând un gradient de presiune care "trage" aer prin defectul alveolar. În consecință, ghidul ERAS/ESTS 2019 recomandă evitarea aspirației externe de rutină, drenajul pasiv fiind regimul standard postoperator.

Aspirația păstrează indicații selective: plămân incomplet reexpansionat sub drenaj pasiv, emfizem subcutanat progresiv, spațiu pleural rezidual simptomatic, empiem cu secreții vâscoase. La polul opus, o situație în care aspirația clasică este interzisă: **cavitatea de pneumonectomie**, unde aspirarea ar deplasa brutal mediastinul spre partea operată, cu colaps hemodinamic; aici se folosesc sisteme echilibrate, după protocoale specifice.

6.2. Toracocenteza (puncția pleurală)

6.2.1. Definiție și indicații diagnostice

Toracocenteza este puncția transtoracică a spațiului pleural cu ac sau cateter subțire, în scop diagnostic (prelevarea de lichid) și/sau terapeutic (evacuarea revărsatului). Este cea mai simplă manevră pleurală și prima treaptă a algoritmului oricărui revărsat nou, neexplicat, cu grosime suficientă (convențional peste 10 mm ecografic).

Analiza lichidului începe cu întrebarea fundamentală: **transsudat sau exsudat?** Transsudatul rezultă din dezechilibre de presiune hidrostatică/oncotică cu pleură sănătoasă (insuficiență cardiacă, ciroză hepatică, sindrom nefrotic) și orientează tratamentul către boala de bază, fără explorări pleurale suplimentare. Exsudatul traduce o pleură bolnavă (pleurezie parapneumonică, neoplazică, tuberculoasă, embolie pulmonară, colagenoze) și obligă la continuarea investigațiilor. Distincția se face prin **criteriile Light**, care compară biochimia pleurală cu cea serică recoltată simultan:

Tabelul 6.1. Criteriile Light și parametrii complementari de analiză a lichidului pleural

Parametru	Transsudat	Exsudat
Proteine pleurale / proteine serice	≤ 0,5	> 0,5
LDH pleural / LDH seric	≤ 0,6	> 0,6
LDH pleural	≤ 2/3 din limita superioară a normalului seric	> 2/3 din limita superioară a normalului seric
Interpretare	Niciun criteriu îndeplinit	**Cel puțin un criteriu îndeplinit**
pH pleural	> 7,4	< 7,3 sugestiv; **< 7,2 în context parapneumonic = indicație de drenaj**
Glucoza pleurală	≈ glicemie	< 60 mg/dl în empiem, neoplazii, poliartrită reumatoidă
ADA (adenozin-deaminaza)	normală	> 40 U/l: înalt sugestivă pentru pleurezia tuberculoasă
Citologie	negativă	celule maligne în pleurezia neoplazică (sensibilitate ~60% la prima puncție)
Microbiologie	sterilă	Gram, culturi aerobe/anaerobe, examen pentru bacilul Koch

Determinări țintite completează tabloul în situații particulare: hematocritul lichidului (hemotorax = hematocrit pleural peste jumătate din cel sanguin), trigliceridele (peste 110 mg/dl definesc chilotoraxul), amilaza (pleurezie pancreatică, ruptură esofagiană). Reținem că o citologie negativă nu exclude malignitatea; pasul următor este biopsia pleurală, ideal toracoscopică (vezi Capitolul 10).

6.2.2. Indicația terapeutică (toracocenteza evacuatorie)

Toracocenteza evacuatorie ameliorează rapid dispneea pacientului cu revărsat abundent și este adesea suficientă ca gest unic în transsudatele controlabile medical. În pleurezia neoplazică recidivantă rămâne doar o soluție de etapă (recidiva este regula), strategia definitivă (pleurodeză, cateter pleural tunelizat) fiind tratată în capitolul de patologie pleurală. Evacuarea permite totodată aprecierea expansibilității: plămânul "încarcerat" (trapped lung) de o pahipleurită neoplazică sau cronică nu se reexpansionează după evacuare: informație decisivă pentru tratamentul ulterior.

6.2.3. Tehnica principială

Ghidajul ecografic este standardul modern de siguranță. Ghidul BTS 2023 privind procedurile pleurale recomandă ecografia toracică pentru toate punctiile pleurale pentru lichid: ea confirmă prezența și volumul revărsatului, identifică septările, vizualizează diafragmul și organele subiacente și reduce documentat rata pneumotoraxului și a punctiilor "albe". Puncția "oarbă", pe simple repere percutorii, aparține istoriei acolo unde există ecograf, iar ecograful există astăzi în orice serviciu de urgență.



Figura 6.2. Toracocenteză evacuatorie efectuată în urgență cu set de toracocenteză cu valvă unidirecțională. *Colecția Clinicii de Chirurgie Toracică Timișoara.*

Principiile tehnice, pe scurt:

1. **Poziția**: pacient așezat pe marginea patului, ușor aplecat înainte, cu brațele sprijinite pe o masă: poziția deschide spațiile intercostale posterioare și aduce lichidul decliv; la pacientul care nu poate ședea, puncția se face în decubit, pe linia axilară, ecoghidat.
2. **Locul de puncție**: ales ecografic, unde lama de lichid este maximă, de regulă posterior sau postero-lateral, cu 1–2 spații sub limita superioară a matității, dar **niciodată sub spațiul IX intercostal** (risc de puncție subdiafragmatică: ficat, splină).
3. **Regula marginii superioare a coastei**: acul pătrunde **razant cu marginea superioară a coastei inferioare** a spațiului ales, deoarece pachetul vasculo-nervos intercostal (vână–arteră–nerv, mnemonic VAN) este adăpostit în șanțul subcostal, sub marginea inferioară a coastei supraiacente. Puncția sub marginea inferioară a coastei este eroarea clasică generatoare de hemotorax iatrogen.

4. **Asepsie și anestezie**: dezinfecție largă, câmp steril, anestezie locală plan cu plan (piele, mușchi intercostali, pleură parietală: cea mai sensibilă structură), aspirând înainte de fiecare injectare; obținerea de lichid în seringa de anestezie confirmă deja poziția și adâncimea.
5. **Puncția propriu-zisă**: pentru diagnostic sunt suficienți 30–60 ml; pentru evacuare se preferă cateterul subțire montat pe ac (retras după introducere), conectat la robinet cu trei căi și pungă colectoare, nu acul metalic lăsat în pleură, care riscă să lacereze plămânul reexpansionat.
6. **După puncție**: supraveghere clinică; radiografia sau ecografia de control se rezervă pacienților simptomatici, celor cu aspirație de aer în timpul manevrei sau celor ventilați mecanic.

6.2.4. Limita de evacuare și edemul pulmonar de reexpansiune

Regula practică este oprirea evacuării la aproximativ **1.500 ml** într-o singură ședință, sau mai devreme, la apariția tusei incoercibile, a durerii toracice constrictive sau a senzației de presiune, simptome care traduc scăderea excesivă a presiunii intrapleurale. Rațiunea este prevenirea **edemului pulmonar de reexpansiune**: complicație rară (sub 1% în seriile moderne), dar potențial gravă, care apare la reexpansiunea rapidă a unui plămân colabat cronic (revărsat masiv sau pneumotorax vechi, de regulă peste 72 de ore), prin creșterea brutală a permeabilității capilare în teritoriul reperfuzat. Clinic: tuse, dispnee progresivă, expectorație rozată în primele ore după evacuare; tratamentul este suportiv (oxigen, la nevoie ventilație non-invazivă), iar prevenția: evacuarea lentă, fracționată, cu respectarea pragului volumic și a simptomelor de alarmă.

6.2.5. Complicațiile toracocentezei

- **Pneumotoraxul**: cea mai frecventă complicație (istoric 5–10%, redusă sub 2–3% prin ghidaj ecografic); impune drenaj doar dacă este mare sau simptomatic;
- **hemotoraxul**: prin lezarea vaselor intercostale (puncție sub marginea inferioară a coastei; atenție la vârstnici, la care artera intercostală devine sinuoasă și poate coborî în mijlocul spațiului paravertebral);
- **puncția organelor**: ficat, splină, rinichi (puncție prea joasă), plămân (puncție "albă" în plin parenchim);
- **sincopa vagală**: prin reflex pleural; se previne prin anestezia corectă a pleurei parietale și poziționarea sigură a pacientului (niciodată în picioare); se tratează prin decubit și, la nevoie, atropină;
- infecția spațiului pleural, edemul de reexpansiune și, excepțional, embolia gazoasă.

6.3. Pleurotomia minimă (drenajul pleural percutan, toracostomia cu tub)

6.3.1. Definiție și indicații

Pleurotomia minimă ("pleurotomie à minima", toracostomie cu tub) este introducerea percutană a unui tub de dren în cavitatea pleurală, printr-o incizie minimă, cu racordare la un sistem de drenaj unidirecțional. Este gestul terapeutic fundamental al chirurgiei toracice, pe care **orice absolvent de medicină trebuie să îl înțeleagă principial**: indicația lui apare în urgențe care nu așteaptă chirurgul toracic.

Indicațiile principale:

- **pneumotoraxul** semnificativ (colaps important, pacient simptomatic), pneumotoraxul sufocant (imediat după decompresia cu ac), pneumotoraxul traumatic și cel la pacient ventilat mecanic (unde orice pneumotorax poate deveni sufocant sub presiune pozitivă);
- **hemotoraxul** traumatic sau spontan;
- **empiemul pleural** și pleurezia parapneumonică complicată (pH < 7,2, loculații, puroi);

- **revărsatele maligne** abundente, recidivante (ca etapă spre pleurodeză);
- **chilotoraxul**;
- **drenajul postoperator**: de rutină după orice intervenţie cu deschiderea pleurei.

6.3.2. Triunghiul de siguranță

Locul de elecţie al pleurotomiei este **triunghiul de siguranţă** al peretelui toracic lateral, delimitat astfel:

- **anterior**: marginea laterală a mușchiului marele pectoral;
- **posterior**: marginea anterioară a mușchiului marele dorsal (latissimus dorsi);
- **inferior**: orizontala care trece prin spaţiul V intercostal (aproximativ la nivelul mamelonului la bărbat, șanțul submamar la femeie);
- **vârful**: baza axilei.

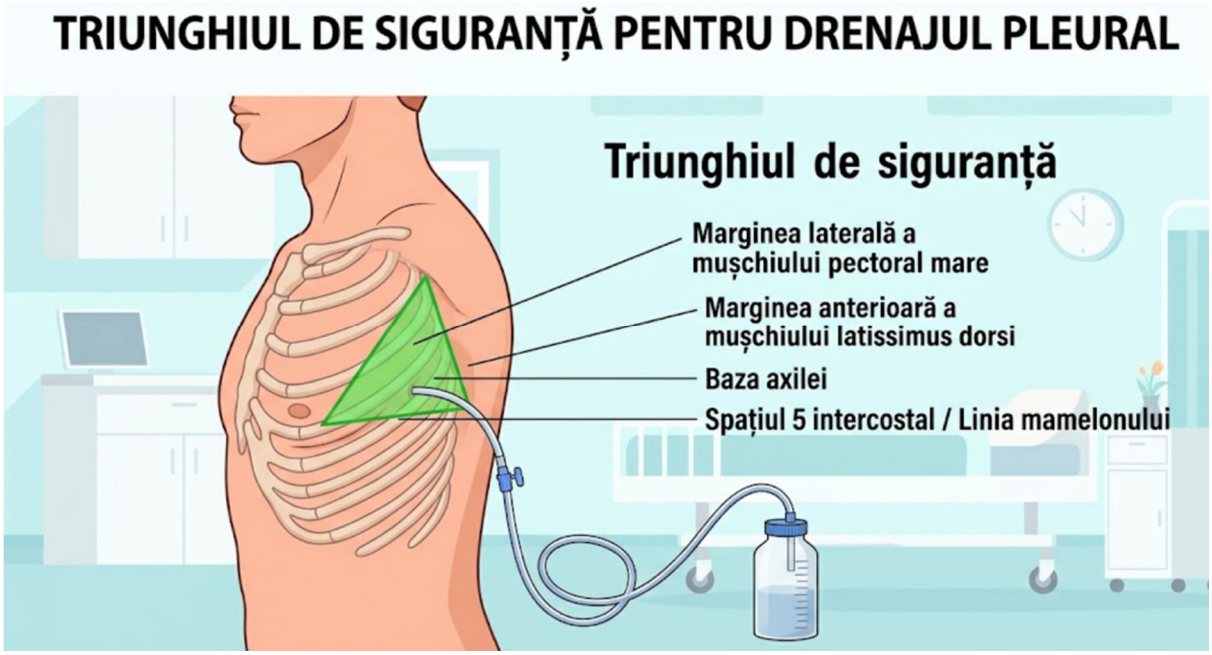

Figura 6.3. Triunghiul de siguranţă pentru pleurotomia minimă: desen anatomic al hemitoracelui lateral, cu delimitarea celor trei laturi (marginea laterală a marelui pectoral, marginea anterioară a marelui dorsal, orizontala spaţiului V intercostal) și vârful axilar.

De ce aici? Pentru că în această zonă peretele toracic este subţire (doar mușchii intercostali între piele și pleură), nu există trunchiuri vasculare importante, sânul și masele musculare mari sunt evitate, iar, esențial, ne aflăm **deasupra cursei diafragmului**, care în expir profund poate urca până la spaţiul V intercostal, aducând ficatul (pe dreapta) sau splina şi stomacul (pe stânga) surprinzător de sus. Drenurile plasate "intuitiv" prea jos sau prea posterior sunt sursa clasică a leziunilor de organe abdominale. Abordul anterior (spaţiul II intercostal, linia medioclaviculară) rămâne o alternativă istorică pentru pneumotorax, rezervată azi situaţiilor speciale: traversează marele pectoral, este inestetic şi mai dureros.

6.3.3. Alegerea calibrului tubului

Calibrul tuburilor se exprimă în unităţi **French** (1 Fr = 1/3 mm diametru exterior). Dogma veche ("tub mare pentru orice colecţie") a fost revizuită: tuburile de calibru mic (14–20 Fr), inserate frecvent percutan prin tehnică Seldinger ecoghidată, s-au dovedit la fel de eficiente ca tuburile mari pentru majoritatea indicaţiilor, pneumotorax, revărsate necomplicate, chiar empiem (unde studiile MIST au arătat

că succesul depinde mai mult de lavaj și de fibrinolitice intrapleurale decât de calibru), fiind semnificativ mai puțin dureroase. Excepția fermă rămâne **hemotoraxul**, unde sângele coagulabil impune tuburi mari; conform ATLS ediția a 10-a, un tub de **28–32 Fr** este suficient; studiile de traumă nu au demonstrat niciun avantaj pentru calibrele 36–40 Fr folosite istoric.

Tabelul 6.2. Alegerea calibrului tubului de dren în funcție de indicație

Indicație	Calibru recomandat	Observații
Pneumotorax spontan	14–20 Fr (chiar 8–14 Fr percutan)	tendința modernă: calibru mic, tolerabilitate net superioară
Pneumotorax la ventilat mecanic	20–28 Fr	fistulă potențial mare sub presiune pozitivă
Revărsat pleural liber / malign	14–20 Fr	frecvent tehnică Seldinger ecoghidată
Pleurezie parapneumonică / empiem	14–20 Fr + lavaj ± fibrinolitice	calibrul mare nu ameliorează rezultatul (studiile MIST)
Hemotorax	**28–32 Fr**	sânge coagulabil; ATLS ed. 10
Drenaj postoperator (rezecții pulmonare)	24–28 Fr (un singur tub în protocoalele ERAS)	politica modernă: mai puține tuburi, suprimare precoce

6.3.4. Tehnica principială, pas cu pas



Figura 6.4. Tehnica pleurotomiei minime: (a) efectuarea anesteziei locale; (b) efectuarea inciziei; (c, d) disecția boantă cu pensa Péan, razant cu marginea superioară a coastei. *Colecția Clinicii de Chirurgie Toracică Timișoara.*

Descriem tehnica prin disecție boantă, de referință în urgență; varianta percutană Seldinger (dilatare progresivă pe fir-ghid, sub ecografie) urmează aceleași principii. Detaliile de nivel rezidențiat depășesc scopul cursului: studentul trebuie să stăpânească logica fiecărui pas:

1. **Pregătire**: consimțământ (în afara urgenței vitale), verificarea coagulării când contextul o permite, analgezie sistemică, monitorizare; decubit dorsal cu brațul de partea afectată în abducție deasupra capului ("mâna sub cap"): expune triunghiul de siguranță.
2. **Asepsie și anestezie locală generoasă**: lidocaină plan cu plan (piele, mușchi intercostali, periost și mai ales **pleura parietală**, adevărata sursă a durerii); aspirarea de aer sau lichid la traversarea pleurei confirmă diagnosticul și adâncimea.
3. **Incizie** de 1,5–2 cm, paralelă cu coasta, **imediat deasupra marginii superioare a coastei inferioare** (aceeași regulă ca la toracocenteză).
4. **Disecție boantă** cu pensa Pean prin mușchii intercostali, razant cu marginea superioară a coastei, până la deschiderea controlată a pleurei parietale: cedare bruscă urmată de ieșirea aerului sau lichidului. **Niciodată introducerea oarbă a trocarului cu mandren ascuțit**: tehnica trocarului "împins", responsabilă de leziuni dramatice de plămân, cord și organe abdominale, este abandonată de ghidurile moderne.
5. **Controlul digital**: indexul pătrunde prin breșă și verifică poziția intrapleurală, absența aderențelor în vecinătate și poziția diafragmului: garanția finală înainte de introducerea tubului.
6. **Introducerea și direcționarea tubului**, ghidat pe pensă sau pe deget: **apical și anterior pentru aer**, **postero-bazal pentru lichid**; tubul avansează până când ultimul orificiu lateral este cu certitudine intrapleural.
7. **Fixarea** la piele cu fir gros, cu ancorare pe tub (± fir de așteptare în "U" pentru închiderea orificiului la suprimare) și pansament etanș.
8. **Racordarea imediată** la sistemul de drenaj sub apă, pregătit dinainte: tubul nu rămâne niciodată deschis la atmosferă.
9. **Verificarea**: oscilații, barbotaj, aspectul lichidului; **radiografie toracică de control** pentru poziția tubului și expansiunea plămânului.

6.3.5. Verificarea funcționării drenajului

Un drenaj funcțional se recunoaște prin **oscilațiile** coloanei de apă sincrone cu respirația, **barbotaj** la tuse/expir dacă există aer de evacuat și **drenarea lichidului** în camera de colectare. Absența oscilațiilor impune verificarea sistematică a circuitului: tub cudat sub pansament, pacient culcat pe tub, cheag obstruant, conexiuni desfăcute, sau, varianta fericită, plămân complet reexpansionat; radiografia tranșează. Emfizemul subcutanat peritubular sugerează fie orificiu lateral migrat în părțile moi, fie tub subdimensionat/obstruat față de debitul fistulei.

6.3.6. Îngrijirea zilnică a drenajului și criteriile de suprimare

Supravegherea zilnică (responsabilitate comună a chirurgului, a medicului de gardă și a asistentei) urmărește sistematic:

- **volumul drenat pe 24 de ore**, notat în foaia de observație;
- **aspectul lichidului**: seros, serohematic, franc hemoragic (alarmă: hemoragie activă la debit peste 200 ml/oră), purulent, lactescent (chilotorax);
- **fistula aeriană**: prezentă/absentă, continuă sau doar la tuse; pe sistemele digitale, debitul în ml/min și tendința curbei;
- permeabilitatea circuitului, nivelul apei în camera de supapă, etanșeitatea pansamentului, tegumentul peritubular, durerea.

Regula absolută: tubul de dren NU se clampează niciodată la un pacient cu fistulă aeriană activă: nici pentru transport, nici pentru mobilizare, nici "ca test". Clamparea transformă fistula într-un mecanism cu supapă închisă și poate produce pneumotorax sufocant în minute. Pentru transport este suficientă menținerea sistemului sub nivelul toracelui (sau supapa Heimlich); singura clampare legitimă este proba de clampaj scurtă, strict supravegheată, decisă de chirurg la un pacient **fără** fistulă, înaintea suprimării: practică opțională, făcută în mare parte inutilă de sistemele digitale.

Criteriile de suprimare a drenului (întrunite simultan):

1. **fistulă aeriană absentă** (clinic, sau debit sub ~20–40 ml/min timp de 6–12 ore pe sistem digital);
2. **drenaj lichidian sub 200–300 ml/24 h**, cu aspect seros (protocoalele ERAS moderne acceptă praguri chiar mai permisive, de 400–450 ml/24 h, după rezecțiile pulmonare, fără creșterea semnificativă a reintervențiilor);
3. **plămân expansionat radiologic**, pacient stabil clinic.

Suprimarea se face în expir profund sau în manevra Valsalva (presiune intrapleurală pozitivă: aerul nu poate fi aspirat prin traiect), cu extragere fermă și rapidă și închiderea imediată a orificiului (firul în "U" pregătit la inserție sau pansament ocluziv); o radiografie de control la câteva ore verifică absența pneumotoraxului recidivat.

6.3.7. Erori frecvente ale începătorului: casetă didactică

Tabelul 6.3. Erorile frecvente în drenajul pleural și prevenirea lor

Eroarea	Consecința posibilă	Cum se evită
Puncție/incizie sub marginea inferioară a coastei	lezarea pachetului vasculonervos intercostal, hemotorax iatrogen	acul și pensa trec întotdeauna razant cu **marginea superioară** a coastei
Inserție în afara triunghiului de siguranță (prea jos, prea posterior)	leziune de ficat, splină, diafragm	reperarea anatomică riguroasă + ghidaj ecografic; niciodată sub spațiul V fără ecografie
Introducerea oarbă a trocarului cu mandren ascuțit	perforarea plămânului, cordului, vaselor mari	disecție boantă + control digital, standard modern
Clamparea tubului la pacient cu fistulă aeriană	pneumotorax sufocant	tubul cu fistulă nu se clampează **niciodată**
Ridicarea recipientului deasupra toracelui	reflux de lichid contaminat în pleură	sistemul stă permanent sub nivelul toracelui
Ultimul orificiu al tubului rămas în părțile moi	emfizem subcutanat masiv, drenaj ineficient	verificarea adâncimii la inserție + radiografie de control
Fixare precară a tubului	dislocare, pierderea drenajului în plin tratament	fir gros cu ancorare pe tub, verificare zilnică
Evacuarea rapidă a unui revărsat masiv cronic	edem pulmonar de reexpansiune, sincopă vagală	evacuare fracționată, oprire la ~1.500 ml sau la simptome
"Drenajul nu funcționează" acceptat pasiv	acumulare nedrenată, empiem rezidual	verificarea sistematică a circuitului: pansament, cuduri, conexiuni, nivelul apei
Suprimarea tubului cu fistulă "aproape absentă"	pneumotorax recidivat, redrenaj	criteriile de suprimare se respectă integral; la dubiu, sistem digital sau probă supravegheată

6.4. Pericardiocenteza

6.4.1. Indicația vitală: tamponada cardiacă

Pericardul este un sac fibros inextensibil pe termen scurt. Acumularea rapidă de lichid în cavitatea pericardică, sânge (traumatisme, disecție de aortă, ruptură ventriculară post-infarct, iatrogen), exsudat (pericardite virale, neoplazice, tuberculoase, uremice), crește presiunea intrapericardică până la egalizarea cu presiunile diastolice ale cavităților drepte: umplerea diastolică este strangulată, debitul cardiac se prăbușește. Aceasta este **tamponada cardiacă**, urgență extremă în care fiziologia explică totul: în acumulările **acute**, 150–200 ml pot ucide (pericardul nu are timp să se destindă), în timp ce revărsatele **cronice**, constituite în săptămâni, pot atinge 1–2 litri cu toleranță surprinzătoare.

Semiologia clasică este **triada Beck**: hipotensiune arterială, turgescența jugularelor și asurzirea zgomotelor cardiace; triada completă apare însă doar la o minoritate de pacienți, de regulă în tamponada acută traumatică. Semnul cel mai fidel este **pulsul paradoxal**: scăderea inspiratorie a tensiunii arteriale sistolice cu peste 10 mmHg (exagerarea unui fenomen fiziologic: în inspir, umplerea ventriculului drept crește pe seama celui stâng, într-un pericard care nu mai permite expansiunea ambelor). Completează tabloul tahicardia, tahipneea, microvoltajul și alternanța electrică pe ECG, cardiomegalia "în carafă" pe radiografie în formele cronice.

Diagnosticul de certitudine este **ecografic**, la patul bolnavului: revărsat pericardic cu **colaps diastolic al atriului și ventriculului drept**, venă cavă inferioară dilatată, necolababilă inspirator, variații respiratorii exagerate ale fluxurilor transvalvulare. Ecografia (inclusiv fereastra subxifoidiană a protocolului FAST la traumatizat) a transformat un diagnostic clinic dificil într-unul obiectiv, obținut în zeci de secunde. Reținem: **tamponada este un diagnostic clinico-ecografic, iar tratamentul ei este evacuarea; niciun medicament nu înlocuiește acul**; umplerea volemică și evitarea ventilației cu presiuni mari sunt doar punți spre gestul decompresiv.

6.4.2. Tehnica principială a pericardiocentezei

Pericardiocenteza este puncția evacuatorie a sacului pericardic: indicată vital în tamponadă și electiv (diagnostic) în revărsatele mari fără tamponadă. Abordul clasic este cel **subxifoidian (Marfan)**, care rămâne și cel mai sigur: punctul de puncție se află la 1 cm sub și la stânga apendicelui xifoid (unghiul xifo-condral stâng); acul, montat la seringă, avansează sub un unghi de 30–45° față de planul cutanat, **în direcția umărului stâng**, sub aspirație continuă, de regulă 4–6 cm, până la pătrunderea în sacul pericardic: cedare discretă urmată de aspirarea lichidului. Traiectul subxifoidian trece posterior de stern, la distanță de arterele mamare interne și de pleure, și abordează pericardul în porțiunea sa cea mai declivă.

Standardul modern adaugă două plase de siguranță:

- **ghidajul ecografic**: localizează lama maximă de lichid, măsoară distanța pielea–pericard, permite alegerea abordului optim (subxifoidian, apical sau parasternal, unde fereastra este cea mai sigură) și verificarea poziției acului, la nevoie prin injectare de ser agitat (microbule vizibile intrapericardic);
- **monitorizarea ECG continuă**: supradenivelarea bruscă de ST sau extrasistolele ventriculare la avansarea acului semnalează contactul cu epicardul și impun retragerea câțiva milimetri.

În tamponadă, evacuarea chiar a **50–100 ml** produce o ameliorare hemodinamică spectaculoasă: dovada relației presiune–volum abrupte a pericardului. Pentru drenaj continuu se introduce, prin tehnica Seldinger, un cateter "pigtail" lăsat pe loc 24–72 de ore, cu evacuare fracționată; lichidul se trimite sistematic la analize (citologie, culturi, ADA), după modelul lichidului pleural.

6.4.3. Complicații și alternativa chirurgicală: fereastra pericardică

Complicațiile pericardiocentezei (rare sub ghidaj ecografic, dar redutabile) includ: puncția miocardului (de regulă a ventriculului drept), lacerarea unei artere coronare sau mamare interne, hemopericardul iatrogen, aritmiile ventriculare, pneumotoraxul, puncția hepatică. În **tamponada traumatică**, pericardiocenteza este doar o punte de salvare: sângele se reacumulează din leziunea cardiacă, iar tratamentul definitiv este chirurgical, în urgență imediată (vezi capitolul de traumatisme toracice).

Alternativa chirurgicală electivă este **fereastra pericardică**: crearea unei comunicări între sacul pericardic și cavitatea pleurală sau țesutul subxifoidian, cu evacuare completă și biopsie pericardică. Se realizează pe cale **subxifoidiană** (posibilă și sub anestezie locală/sedare la pacientul fragil) sau **toracoscopică (VATS)**: aceasta din urmă oferă fereastră largă pleuro-pericardică și explorarea simultană a pleurei, fiind de elecție în revărsatele neoplazice recidivante. Indicațiile, tehnica și rezultatele sunt detaliate în Capitolul 15.

6.5. Sinteza deciziilor

6.5.1. Toracocenteză sau pleurotomie?

Tabelul 6.4. Comparație sintetică: toracocenteza versus pleurotomia minimă

Criteriu	Toracocenteza	Pleurotomia minimă
Scop	diagnostic ± evacuare unică	drenaj continuu, zile
Indicații tipice	revărsat nou neexplicat; evacuare simptomatică în transsudate/revărsate maligne	pneumotorax semnificativ, hemotorax, empiem, revărsate mari recidivante, postoperator
Instrument / calibru	ac sau cateter subțire (6–8 Fr)	tub 14–20 Fr (28–32 Fr în hemotorax)
Ghidaj	ecografic: standard	ecografic pentru lichid; repere anatomice (triunghiul de siguranță) în urgență
Anestezie	locală	locală + analgezie sistemică
Durată	minute; pacientul pleacă fără dispozitiv	zile; sistem de drenaj atașat
Limite	recidiva colecției; max ~1.500 ml/ședință	invazivitate mai mare, durere, spitalizare
Complicații principale	pneumotorax, sincopă vagală, hemotorax	malpoziție, leziuni de organe, infecție, obstrucție

6.5.2. Algoritm decizional în revărsatul pleural

1. **Confirmare imagistică** (radiografie + ecografie toracică) a revărsatului semnificativ (> 10 mm).
2. **Context clinic evident de transsudat** (insuficiență cardiacă decompensată, ciroză)? → tratamentul bolii de bază; puncție doar dacă revărsatul este atipic (unilateral, febril, dureros) sau refractar.
3. **Revărsat nou, neexplicat → toracocenteză diagnostică ecoghidată** → criteriile Light.
4. **Transsudat** → tratament etiologic medical.
5. **Exsudat** → citologie, microbiologie, pH, ADA:
   - **parapneumonic necomplicat** (pH > 7,2, fără loculații) → antibioterapie + supraveghere ± puncții;
   - **parapneumonic complicat / empiem** (puroi, pH < 7,2, loculații, germeni) → **pleurotomie minimă** (14–20 Fr) ± fibrinolitice intrapleurale; eșec → chirurgie (decorticare, preferabil VATS); vezi Capitolul 10;
   - **malign confirmat** → evacuare simptomatică; recidivă → pleurodeză sau cateter pleural tunelizat; vezi Capitolul 10;

   - **etiologie neprecizată după două puncții** → biopsie pleurală toracoscopică.
6. La orice pas: evacuare maximum ~1.500 ml/ședință; plămânul neexpansibil ("încarcerat") schimbă strategia: drenajul prelungit fără reexpansiune nu aduce beneficiu.

6.5.3. Algoritm decizional în pneumotorax

1. **Pneumotorax sufocant (diagnostic clinic!) → decompresie imediată cu ac** (spațiul V intercostal, linia axilară medie: recomandarea ATLS ed. 10 la adult; alternativ spațiul II, linia medioclaviculară) → **pleurotomie minimă** imediat după, fără a aștepta radiografia.
2. **Pneumotorax spontan primar, mic și asimptomatic** → conduită conservatoare (observație ± oxigen), opțiune validată de ghidul BTS 2023, care pune simptomatologia, nu dimensiunea, în centrul deciziei.
3. **Primar simptomatic sau mare** → aspirație cu ac / dispozitiv ambulatoriu cu supapă sau **drenaj cu tub de calibru mic (14–20 Fr)**.
4. **Pneumotorax secundar** (BPOC, fibroză, vârstnic) → prag mult mai jos: internare + drenaj de la dimensiuni/simptome mai mici.
5. **Traumatic sau la pacient ventilat mecanic** → drenaj (practic întotdeauna).
6. **Fistulă aeriană persistentă peste 3–5 zile, plămân neexpansionat, recidivă, profesii cu risc (piloți, scafandri), pneumotorax bilateral** → indicație chirurgicală (VATS: rezecția blebs-urilor + pleurodeză); vezi Capitolul 10.

Caz clinic ilustrativ 1

Bărbat de 24 de ani, longilin, fumător, adus la UPU pentru durere toracică dreaptă brutală și dispnee rapid progresivă instalate la efort. La sosire: cianoză, tahipnee 36/min, TA 80/50 mmHg, jugulare turgescente, hemitorace drept imobil, hipersonor, cu murmur vezicular abolit și trahee deviată spre stânga. Diagnosticul clinic de pneumotorax sufocant impune decompresie imediată cu ac în spațiul V intercostal, pe linia axilară medie: ieșirea aerului sub presiune este urmată în secunde de ameliorarea hemodinamică. Se practică imediat pleurotomie minimă în triunghiul de siguranță, cu tub de 20 Fr racordat la sistem cu supapă sub apă. Radiografia confirmă reexpansiunea. Fistula aeriană se închide în ziua a doua; tubul se suprimă în ziua a treia, iar pacientul este programat pentru evaluarea indicației de chirurgie VATS în caz de recidivă.

Caz clinic ilustrativ 2

Femeie de 66 de ani, diabetică, internată în pneumologie pentru pneumonie bazală stângă tratată cu antibiotice de 7 zile, cu febră persistentă. Ecografia toracică evidențiază revărsat pleural stâng moderat, cu septări fine. Toracocenteza ecoghidată extrage lichid tulbure: pH 7,08, glucoză 32 mg/dl, LDH mult crescut: pleurezie parapneumonică complicată. Se montează, sub ghidaj ecografic, un dren pleural de 16 Fr prin tehnica Seldinger, cu lavaj și fibrinolitice intrapleurale conform protocolului clinicii. Evoluția este favorabilă: afebrilitate din ziua a treia, drenaj în scădere, plămân expansionat radiologic; tubul se suprimă în ziua a șasea. Cazul ilustrează regula centrală a pleureziei parapneumonice: pH-ul sub 7,2 transformă antibioterapia simplă în indicație fermă de drenaj, iar întârzierea drenajului este principala cauză de evoluție spre empiem cronic și decorticare.

Puncte-cheie

- Drenajul pleural restabilește presiunea negativă intrapleurală evacuând aerul și lichidul printr-o **supapă unidirecțională**: clasic, coloana de apă a sistemului Bülau; sistemele cu trei camere adaugă colectarea separată și controlul aspirației.
- **Aspirația activă de rutină nu grăbește închiderea fistulei aeriene**; drenajul pasiv este regimul standard postoperator (ERAS/ESTS 2019), iar sistemele digitale, măsurând obiectiv fistula, permit suprimarea mai precoce a tubului și externarea mai rapidă.
- Orice revărsat pleural nou, neexplicat, se puncționează **sub ghidaj ecografic** (standard BTS 2023); **criteriile Light** separă transsudatul de exsudat, iar pH-ul < 7,2 în context parapneumonic indică drenajul.
- Acul și pensa trec **întotdeauna razant cu marginea superioară a coastei**: pachetul vasculo-nervos intercostal se află sub marginea inferioară a coastei supraiacente.
- Evacuarea unui revărsat se oprește la aproximativ **1.500 ml** sau la apariția tusei/durerii constrictive: prevenția edemului pulmonar de reexpansiune.
- Pleurotomia minimă se face în **triunghiul de siguranță**, prin disecție boantă cu control digital; niciodată cu trocar ascuțit introdus orb; tubul se direcționează apical pentru aer, postero-bazal pentru lichid.
- Tendința modernă: **tuburi de calibru mic (14–20 Fr)** pentru majoritatea indicațiilor; hemotoraxul rămâne apanajul tuburilor mari (28–32 Fr, ATLS ed. 10).
- **Tubul cu fistulă aeriană activă nu se clampează niciodată**: risc de pneumotorax sufocant; suprimarea drenului cere simultan: fără fistulă, drenaj seros sub 200–300 ml/24 h, plămân expansionat.
- **Tamponada cardiacă** (triada Beck, puls paradoxal, colaps diastolic al cavităților drepte ecografic) se tratează prin pericardiocenteză subxifoidiană ecoghidată, cu monitorizare ECG; chiar 50–100 ml evacuați ameliorează spectaculos hemodinamica.
- **Pneumotoraxul sufocant este un diagnostic clinic**, tratat imediat prin decompresie cu ac urmată de pleurotomie, fără a aștepta radiografia: gesturile acestui capitol trebuie stăpânite de orice absolvent de medicină.

Capitolul 7. Îngrijirea postoperatorie și complicațiile frecvente

Obiective de învățare

La finalul acestui capitol, studentul va fi capabil să:

1. descrie componentele îngrijirii postoperatorii standard după chirurgie toracică, în spiritul protocoalelor ERAS (Enhanced Recovery After Surgery: recuperare accelerată după chirurgie);
2. explice rolul analgeziei multimodale, al kinetoterapiei respiratorii și al mobilizării precoce în prevenirea complicațiilor pulmonare;
3. recunoască semiologia principalelor complicații respiratorii postoperatorii (atelectazie, pneumonie, insuficiență respiratorie acută, fistulă aeriană prelungită) și să enunțe principiile lor de management;
4. identifice complicațiile pleurale postoperatorii (pneumotorax rezidual, revărsat persistent, empiem, chilotorax) și opțiunile terapeutice conservatoare versus chirurgicale;
5. descrie semnele de alarmă ale fistulei de bont bronșic și ale empiemului post-pneumonectomie și să argumenteze de ce prevenția primează;
6. enumere complicațiile cardiovasculare postoperatorii, cu accent pe fibrilația atrială și pe criteriile de reintervenție pentru hemoragie;
7. utilizeze noțiunile de clasificare a severității complicațiilor (Clavien-Dindo, sistemul TMM) și cifrele de referință ale mortalității perioperatorii în chirurgia de rezecție pulmonară.

7.1. Îngrijirea postoperatorie standard după chirurgia toracică

Perioada postoperatorie nu este un simplu interval de așteptare a vindecării, ci o etapă terapeutică activă, în care echipa chirurgicală, anestezistul, kinetoterapeutul și personalul de nursing colaborează pentru a preveni complicațiile și a accelera recuperarea. Filozofia modernă a acestei perioade este sintetizată de protocoalele ERAS, iar recomandările comune ERAS/ESTS din 2019 pentru chirurgia toracică au transformat practica: pacientul nu mai este imobilizat, perfuzat și sedat, ci mobilizat, alimentat și analgeziat eficient încă din ziua operației.

7.1.1. Monitorizarea postoperatorie

După o rezecție pulmonară, pacientul este supravegheat în primele ore într-o unitate de terapie intensivă sau de îngrijire postoperatorie intermediară. Elementele esențiale ale monitorizării sunt:

- **pulsoximetria continuă (SpO2)**: cel mai simplu și mai sensibil indicator al funcției respiratorii; o desaturare progresivă anunță atelectazia, retenția de secreții sau edemul pulmonar înainte ca tabloul clinic să devină zgomotos;
- **frecvența respiratorie, tensiunea arterială, frecvența cardiacă și diureza**: parametrii hemodinamici de bază;
- **gazometria arterială la nevoie**: nu de rutină, ci atunci când SpO2 scade, apare polipneea sau se suspectează hipercapnia (pacient somnolent, retenție de secreții);

- **radiografia toracică de control**: efectuată de regulă în prima zi postoperator şi apoi ori de câte ori evoluţia clinică o impune; evaluează expansiunea pulmonară, poziţia drenurilor, prezenţa pneumotoraxului sau a revărsatelor;
- **supravegherea drenajului pleural**: cantitate, aspect, prezenţa şi amploarea pierderilor aeriene (vezi Capitolul 6).

Reţinem că în spiritul ERAS monitorizarea trebuie să fie proporţională cu riscul: pacientul stabil după o lobectomie VATS necomplicată nu are nevoie de linii arteriale, sondă urinară prelungită sau gazometrii repetate: toate acestea îl ancorează inutil la pat.

7.1.2. Analgezia multimodală continuă

Durerea posttoracotomie este printre cele mai intense din chirurgie, iar consecinţa ei nu este doar suferinţa pacientului, ci un lanţ fiziopatologic periculos: durerea inhibă tusea şi inspirul profund → secreţiile stagnează → apare atelectazia → se dezvoltă pneumonia. Analgezia eficientă este, prin urmare, cea mai importantă măsură de profilaxie a complicaţiilor respiratorii.

Conceptul modern este **analgezia multimodală**: asocierea mai multor clase de analgezice şi tehnici loco-regionale, cu scopul de a minimiza opioidele (care deprimă respiraţia şi tusea, produc greaţă şi ileus). Componentele uzuale sunt:

- **tehnicile loco-regionale**: analgezia peridurală toracică (standardul istoric pentru toracotomie), blocul paravertebral, blocul de plan erector spinae sau serratus anterior (preferate în chirurgia minim-invazivă), infiltrarea intercostală efectuată de chirurg la finalul intervenţiei;
- **analgezicele non-opioide administrate sistematic, "după ceas"**: paracetamol şi antiinflamatoare nesteroidiene (în absenţa contraindicaţiilor renale sau digestive), eventual metamizol;
- **opioidele**: rezervate durerii necontrolate, în doza minimă eficientă, preferabil pe durată scurtă.

Obiectivul practic este simplu de verificat la patul bolnavului: pacientul trebuie să poată tuşi eficient şi să inspire profund fără durere invalidantă.

7.1.3. Kinetoterapia respiratorie și spirometria stimulativă

Fizioterapia respiratorie începe ideal preoperator (pacientul "antrenat" cooperează mai bine) şi se reia în primele ore după trezire. Componentele sale sunt exerciţiile de inspir profund, tusea asistată (cu contenţia plăgii cu perna sau cu palmele), drenajul postural şi **spirometria stimulativă**: un dispozitiv simplu, cu bile sau piston, care oferă pacientului un feedback vizual al inspirului şi îl motivează să repete exerciţiul de zeci de ori pe zi. Scopul comun al acestor tehnici este reexpansiunea alveolară şi mobilizarea secreţiilor bronşice.

7.1.4. Mobilizarea precoce: din ziua 0

Mobilizarea nu se amână pentru "a doua zi": pacientul este ridicat la marginea patului şi, dacă starea hemodinamică o permite, aşezat în fotoliu sau plimbat câţiva paşi **în seara operaţiei (ziua 0)**. Mobilizarea precoce ameliorează ventilaţia bazelor pulmonare, reduce riscul trombozei venoase profunde, previne ileusul şi declinul funcţional. Drenajul pleural nu este o contraindicaţie a mersului: sistemele moderne de drenaj (inclusiv cele digitale, portabile) sunt concepute tocmai pentru a permite deplasarea.

7.1.5. Managementul drenajului pleural

Principiile drenajului pleural, sistemele de colectare, criteriile de suprimare a drenurilor şi pragurile de debit acceptate au fost detaliate în Capitolul 6, la care facem trimitere. Reamintim aici doar ideea directoare ERAS: **un singur dren** este de regulă suficient după lobectomie, aspiraţia de rutină nu este obligatorie, iar drenul se suprimă precoce, imediat ce pierderile aeriene au încetat şi debitul lichidian

este acceptabil (pragurile moderne acceptă până la 400–450 ml/24 h de lichid seros), pentru că fiecare zi suplimentară de drenaj înseamnă durere, imobilizare și spitalizare prelungită.

7.1.6. Realimentarea precoce și echilibrul hidric

Pacientul își reia alimentația orală (lichide, apoi dietă ușoară) în seara operației, dacă nu există grețuri sau contraindicații specifice. Perfuziile se limitează la strictul necesar: hiperhidratarea este dăunătoare în chirurgia de rezecție pulmonară, fiind implicată în patogeneza edemului pulmonar postoperator (vezi 7.5.5), astfel încât se preferă un regim hidric restrictiv-echilibrat, cu suprimarea precoce a liniilor venoase.

7.1.7. Profilaxia tromboembolică

Pacientul chirurgical toracic (frecvent oncologic, deci cu risc trombotic intrinsec crescut) primește profilaxie farmacologică cu heparină cu greutate moleculară mică, începută preoperator sau în seara operației și continuată pe durata spitalizării; la pacienții oncologici cu risc înalt se discută prelungirea profilaxiei până la 28 de zile, conform recomandărilor ERAS/ESTS. Se asociază măsurile mecanice (ciorapi elastici, compresie pneumatică intermitentă intraoperator) și, mai important decât orice, mobilizarea precoce.

7.1.8. Criterii moderne de externare precoce

După o lobectomie VATS necomplicată, externarea în ziua 2–4 postoperator este astăzi regula, nu excepția. Criteriile de externare sunt clinice, nu calendaristice:

1. drenaj pleural suprimat (sau, în cazuri selectate de fistulă aeriană prelungită, pacient externat cu valvă unidirecțională ambulatorie; vezi 7.2.4);
2. durere controlată cu analgezice orale;
3. pacient mobil, autonom, cu SpO2 acceptabilă în aer ambiant (sau la nivelul de bază preoperator);
4. alimentație orală reluată, tranzit prezent;
5. afebril, plagă curată;
6. pacient și familie instruiți asupra semnelor de alarmă și cu circuit clar de recontact al clinicii.

7.2. Complicațiile respiratorii

Complicațiile respiratorii sunt cele mai frecvente după chirurgia toracică (apar la aproximativ 15–20% dintre pacienții cu rezecții pulmonare anatomice, cu variații în funcție de terenul respirator) și principala cauză de mortalitate perioperatorie.

7.2.1. Atelectazia și dopurile de secreții

Atelectazia (colabarea unor teritorii alveolare) este cea mai frecventă complicație respiratorie precoce. Mecanismul dominant este obstructiv: secrețiile bronșice, îngroșate de anestezie și deshidratare, nu pot fi eliminate din cauza tusei ineficiente (durere, slăbiciune), formând **dopuri de secreții** care obstruează bronhiile segmentare sau chiar lobare. Clinic: desaturare, tahipnee, diminuarea murmurului vezicular, uneori febră precoce; radiologic: opacitate sistematizată cu retracția structurilor adiacente.

Prevenția este esența îngrijirii postoperatorii descrise mai sus: analgezie eficientă, kinetoterapie, spirometrie stimulativă, mobilizare, hidratare adecvată și umidificarea aerului inspirat. **Tratamentul** escaladează progresiv: intensificarea fizioterapiei și aspirația nazotraheală, iar în caz de eșec sau de

atelectazie lobară/pulmonară: **bronhoaspirația fibroscopică**, gest simplu, efectuabil la patul bolnavului, care evacuează dopurile de secreții și reexpansionează teritoriul colabat. Reținem că o atelectazie neglijată devine în 24–48 de ore pneumonie.

7.2.2. Pneumonia postoperatorie

Pneumonia complică aproximativ 5–10% dintre rezecțiile pulmonare și rămâne principala cauză de deces postoperator. Diagnosticul asociază febră, spută purulentă, infiltrat radiologic nou și sindrom inflamator biologic. Factorii de risc: BPOC, fumatul activ până în preajma operației, atelectazia netratată, aspirația, ventilația mecanică prelungită. Tratamentul constă în antibioterapie empirică precoce cu spectru adaptat florei nosocomiale locale, ajustată ulterior conform culturilor din spută sau aspirat bronșic, alături de intensificarea toaletei bronșice și oxigenoterapie. Prevenția reia aceleași teme: sevraj tabagic preoperator, kinetoterapie, analgezie, mobilizare.

7.2.3. Insuficiența respiratorie acută și ARDS

Insuficiența respiratorie acută postoperatorie (hipoxemie severă cu necesitate de suport ventilator) poate fi consecința pneumoniei, a atelectaziei masive, a edemului pulmonar sau a unei rezerve funcționale insuficiente. Forma cea mai gravă este **ARDS** (sindromul de detresă respiratorie acută), caracterizat prin hipoxemie refractară și infiltrate bilaterale difuze, cu mortalitate ridicată, până la 40–50% în formele severe. Managementul este cel al terapiei intensive moderne: oxigenoterapie cu flux înalt sau ventilație non-invazivă în formele incipiente, ventilație mecanică protectivă (volume curente mici) în formele severe, tratamentul cauzei declanșatoare, echilibru hidric restrictiv. Pentru chirurg, mesajul este profilactic: selecția atentă a pacienților (evaluarea funcțională preoperatorie; vezi Capitolul 5), evitarea hiperhidratării și a ventilației agresive intraoperatorii.

7.2.4. Fistula aeriană prelungită

Pierderile aeriene prin drenul pleural sunt frecvente și de regulă se opresc spontan în primele zile. Prin convenție, vorbim de **fistulă aeriană prelungită** atunci când pierderile aeriene persistă **peste 5 zile** postoperator. Este cea mai frecventă cauză de spitalizare prelungită după rezecțiile pulmonare, apărând la aproximativ 8–15% dintre pacienți, mai ales la emfizematoși și după rezecții pe plămân patologic.

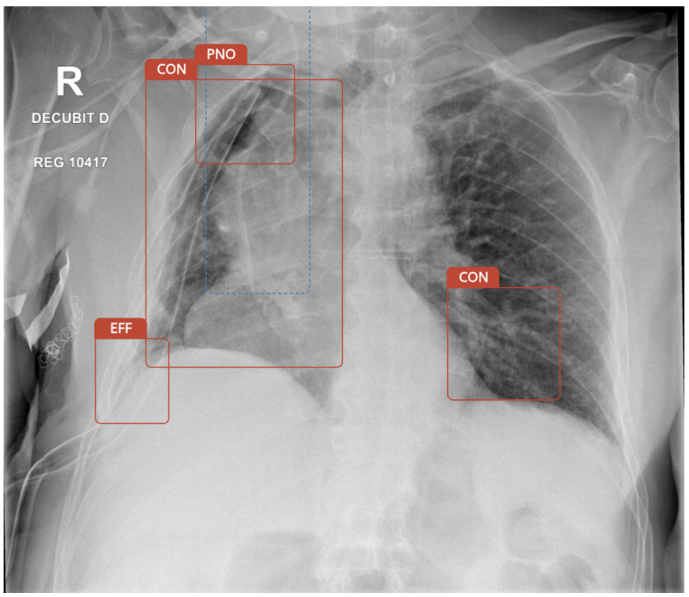

Figura 7.1. Radiografie toracică postoperatorie de față: pneumotorax rezidual apical moderat după lobectomie superioară dreaptă, cu dren pleural în poziție; imagine tipică, cu adnotarea liniei pleurale viscerale. *Colecția Clinicii de Chirurgie Toracică Timișoara.*

Managementul este gradual şi în majoritatea cazurilor conservator:

1. **drenaj prelungit**: majoritatea fistulelor se închid spontan; aspiraţia se reduce sau se suprimă (trecerea pe sifonaj simplu favorizează adesea închiderea);
2. **sistemele de drenaj digitale**: cuantifică obiectiv debitul aerian (ml/min), permit urmărirea tendinţei şi decizii standardizate, scurtând durata drenajului;
3. **valva unidirecţională tip Heimlich**: permite externarea pacientului stabil cu drenul în ambulatoriu, cu control periodic; soluţie sigură şi eficientă, în acord cu filozofia recuperării accelerate;
4. **pleurodeza** (chimică, pe dren, de exemplu cu talc) sau instilarea de sânge autolog ("blood patch"), în fistulele persistente cu plămân expansionat;
5. **valvele endobronşice unidirecţionale**: plasate bronhoscopic în bronhia segmentară care alimentează fistula, principial rezervate cazurilor selectate, refractare;
6. **reintervenţia chirurgicală**: rar necesară, în fistulele mari cu plămân neexpansionat.

7.3. Complicațiile pleurale

7.3.1. Pneumotoraxul rezidual

Un spaţiu pleural apical rezidual după lobectomie este frecvent şi, dacă este mic, stabil şi asimptomatic, nu necesită tratament: se rezolvă spontan prin hiperexpansiunea plămânului restant, ascensiunea diafragmului şi retracţia mediastinului. Devine problemă doar atunci când este voluminos, progresiv sau asociat cu fistulă aeriană activă ori cu revărsat infectat; în aceste situaţii se menţine sau se repoziţionează drenajul.

7.3.2. Revărsatul pleural persistent

Acumularea de lichid pleural după suprimarea drenului este obişnuită în cantitate mică. Revărsatele mari, simptomatice (dispnee) sau febrile impun evaluare ecografică, puncţie pleurală diagnostică (excluderea empiemului, a chilotoraxului) şi, la nevoie, drenaj. Un revărsat persistent recidivant după rezecţii oncologice trebuie să ridice şi suspiciunea de recidivă neoplazică pleurală.

7.3.3. Empiemul postoperator

Supuraţia spaţiului pleural postoperator (empiemul) este rară după rezecţiile parţiale (1–2%), dar gravă. Clinic: febră persistentă sau reapărută, sindrom inflamator, lichid pleural tulbure sau purulent. Diagnosticul se confirmă prin puncţie (aspect, pH scăzut, glucoză scăzută, culturi). Tratamentul asociază drenajul pleural, antibioterapia sistemică ţintită şi, în caz de cloazonare sau evoluţie nefavorabilă, debridarea toracoscopică (decorticare precoce). O situaţie particulară, cu gravitate aparte, este empiemul post-pneumonectomie: tratat separat în subcapitolul 7.4, alături de fistula de bont bronşic, cu care este frecvent asociat.

7.3.4. Chilotoraxul postoperator

Chilotoraxul (acumularea de limfă în cavitatea pleurală prin lezarea canalului toracic sau a afluenţilor săi) complică sub 1–2% dintre rezecţiile pulmonare cu limfadenectomie mediastinală şi este mai frecvent după esofagectomii. **Suspiciunea se ridică atunci când lichidul de dren devine lăptos, opalescent**, tipic odată cu reluarea alimentaţiei (mai ales cu lipide); debitul poate fi impresionant (peste 500–1000 ml/zi). Confirmarea biochimică: trigliceride în lichidul pleural peste 110 mg/dl şi/sau prezenţa chilomicronilor.

Managementul este inițial **conservator**:

- menținerea drenajului pleural (monitorizarea exactă a debitului);
- **dietă cu trigliceride cu lanț mediu (MCT)**, absorbite direct în sistemul port, ocolind circulația limfatică, sau, în debitele mari, **repaus alimentar complet cu nutriție parenterală totală**;
- **octreotid** (analog de somatostatină), care reduce fluxul limfatic;
- corecția pierderilor hidroelectrolitice, proteice și limfocitare.

Majoritatea fistulelor limfatice cu debit mic se închid astfel în 1–2 săptămâni. **Reintervenția**, ligatura canalului toracic (toracoscopică sau prin toracotomie, deasupra diafragmului, în dreapta), se indică în debitele mari persistente (orientativ peste 1000 ml/zi după câteva zile de tratament conservator corect condus) sau la eșecul managementului conservator, întrucât pierderile limfatice prelungite conduc la denutriție și imunodepresie severă. În centre cu radiologie intervențională se poate discuta și embolizarea percutanată a canalului toracic.

7.4. Complicația majoră specifică: fistula de bont bronșic și empiemul post-pneumonectomie

Fistula bronșică (dehiscența bontului bronșic) este complicația cea mai temută a chirurgiei de rezecție pulmonară, iar forma sa cea mai gravă apare după pneumonectomie, unde comunicarea între arborele traheobronșic și cavitatea restantă (care se umple progresiv cu lichid) creează un dublu pericol: inundația traheobronșică a plămânului unic restant și empiemul cavității. Incidența după pneumonectomie este de aproximativ 3–5% (mai mare pe dreapta, unde bontul este mai scurt, mai larg și mai puțin protejat de țesut mediastinal, și după tratamente neoadjuvante), iar mortalitatea asociată rămâne ridicată, de ordinul 20–40%.

Semiologia de alarmă trebuie cunoscută de orice medic care îngrijește un pacient pneumonectomizat:

- **expectorația apoasă, sero-hemoragică**, uneori în cantitate mare, accentuată de decubitul pe partea sănătoasă: semn cvasipatognomonic: pacientul "tușește" lichidul din cavitatea de pneumonectomie;
- **scăderea nivelului hidro-aeric** al cavității de pneumonectomie pe radiografii succesive (lichidul se evacuează prin fistulă în arborele bronșic): orice scădere neexplicată a nivelului este fistulă până la proba contrarie;
- **febra, starea septică**, tusea persistentă, dispneea, emfizemul subcutanat nou apărut.

Atitudinea de urgență este salvatoare de viață și trebuie reținută: pacientul se așază imediat **în decubit lateral pe partea operată** (cavitatea decliv, pentru a proteja plămânul restant de inundație), se administrează oxigen și se drenează de urgență cavitatea de pneumonectomie. Confirmarea diagnostică este bronhoscopică (vizualizarea dehiscenței bontului).

Principiile de management ulterior: drenajul și toaleta cavității (empiemul asociat este regula), antibioterapie sistemică, suport nutrițional; fistulele mici, precoce, pot fi reabordate chirurgical cu resutura bontului și protecție cu lambou vascularizat (mușchi intercostal, epiploon); fistulele cronice cu empiem impun strategii etapizate: drenaj deschis tip fereastră toracică (toracostomie), toaletă iterativă și, ulterior, procedee de desființare a cavității (mioplastii, toracoplastie). Tratamentul este de lungă durată, mutilant și cu rezultate incerte; de aceea **prevenirea contează mai mult decât orice tratament**: indicație corectă a pneumonectomiei (astăzi evitată ori de câte ori o rezecție bronhoplastică tip "sleeve" este posibilă), bont bronșic scurt, sutură fără tensiune, protejarea bontului cu țesut vascularizat la pacienții cu risc (dreapta, radiochimioterapie neoadjuvantă, diabet, corticoterapie).

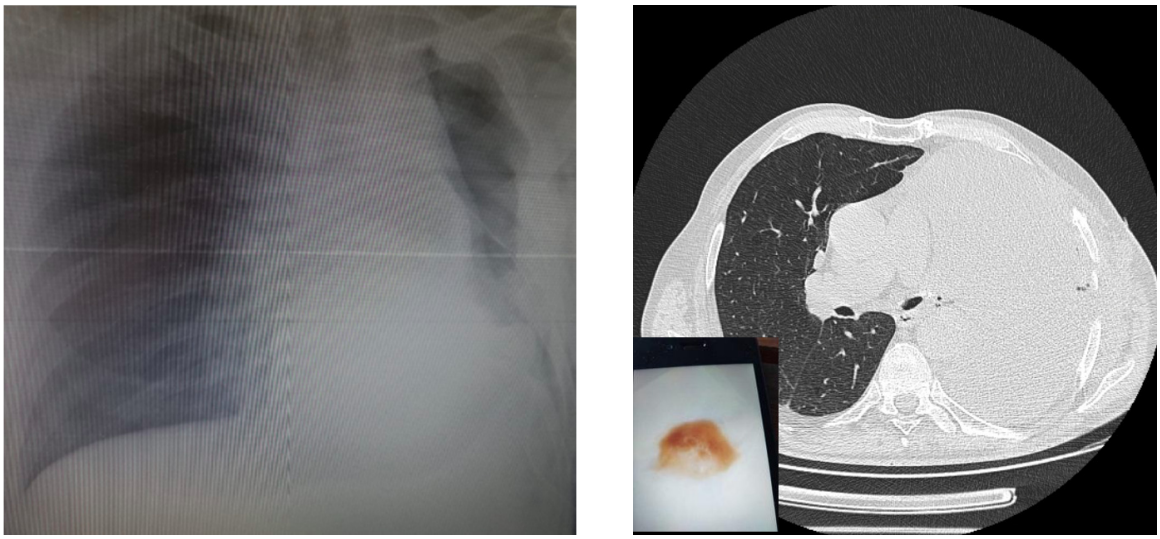

Figura 7.2. Evaluări imagistice seriate la un pacient cu pneumonectomie stângă: (a) aspect normal (cavitate cu nivel hidro-aeric în ascensiune progresivă); (b) aspect CT la 21 de zile: incluziuni aerice intrapleurale, cu apariția expectorației sero-hematice, aspect sugestiv pentru fistulă de bont bronșic. *Colecția Clinicii de Chirurgie Toracică Timișoara.*

7.5. Complicațiile cardiovasculare

7.5.1. Fibrilația atrială postoperatorie

Fibrilația atrială este **cea mai frecventă complicație cardiovasculară** după chirurgia toracică: apare la aproximativ **10–20% dintre pacienți după lobectomie** și până la 20–30% după pneumonectomie, tipic în zilele 2–4 postoperator. Factori de risc: vârsta avansată, amploarea rezecției, antecedentele cardiace, disecția pericardică, hiperhidratarea, hipoxemia, dezechilibrele electrolitice (hipopotasemia, hipomagneziemia).

Managementul principial: corectarea factorilor precipitanți (oxigenare, potasiu, magneziu, volemie), apoi, la pacientul stabil hemodinamic, **controlul frecvenței** (betablocante ca primă intenție, alternativ blocante de calciu non-dihidropiridinice sau amiodaronă); cardioversia electrică se rezervă instabilității hemodinamice. Majoritatea episoadelor se remit în zile; persistența peste 48 de ore impune discuția anticoagulării în funcție de riscul embolic și hemoragic. Deși adesea autolimitată, fibrilația atrială postoperatorie nu este banală: prelungește spitalizarea și se asociază cu morbiditate crescută, motiv pentru care profilaxia (continuarea betablocantelor cronice, echilibrul electrolitic, evitarea hiperhidratării) face parte din îngrijirea standard.

7.5.2. Hemoragia postoperatorie și hemotoraxul

Sângerarea postoperatorie provine cel mai frecvent dintr-o arteră intercostală, un vas al aderențelor lizate sau, mai rar, dintr-un vas hilar. Semnele: drenaj sanguinolent abundent, instabilitate hemodinamică, scăderea hemoglobinei, opacifierea hemitoracelui. Regula practică de reintervenție trebuie memorată: **un debit sanguinolent pe dren de peste 200 ml/oră, menținut 2–4 ore consecutiv**, impune reexplorarea chirurgicală; la fel sângerarea masivă de la început (peste 1000–1500 ml la instalarea drenajului) sau instabilitatea hemodinamică indiferent de debit, pentru că un dren colmatat de cheaguri poate "minți", subestimând sângerarea reală (de aici valoarea confruntării drenajului cu radiografia și cu tabloul hemodinamic). Hemotoraxul rezidual lichid se drenează; cel închegat (reținționat) se evacuează toracoscopic precoce, înainte de a se organiza sau suprainfecta.

7.5.3. Tromboembolismul venos și embolia pulmonară

Pacientul oncologic toracic cumulează factorii triadei Virchow. Embolia pulmonară postoperatorie este rară (1–2%) dar redutabilă, cu atât mai mult cu cât survine pe un pat vascular pulmonar deja

amputat chirurgical: o embolie "banală" poate fi fatală după pneumonectomie. Clinic: dispnee şi desaturare brutale, tahicardie, uneori doar agravarea nejustificată a stării generale. Diagnostic: angio-CT toracic. Tratament: anticoagulare terapeutică, cu prudenţă la pacientul recent operat; profilaxia sistematică (vezi 7.1.7) rămâne esenţială.

7.5.4. Hernierea cardiacă post-pneumonectomie

Raritate letală, menţionată didactic: la pacienţii la care pericardul a fost deschis (pneumonectomii intrapericardice) şi defectul nu a fost închis sau plastia a cedat, cordul poate hernia în cavitatea de pneumonectomie, cu torsiunea pedicului vascular şi colaps cardiovascular fulminant, tipic în primele 24–72 de ore, adesea precipitat de mobilizare sau de aspiraţia pe dren. Tabloul este dramatic (hipotensiune brutală, cianoză "în pelerină", turgescenţă jugulară) şi impune poziţionarea imediată cu partea operată în sus şi reintervenţia de extremă urgenţă. Prevenţia: închiderea sau plastia sistematică a defectului pericardic.

7.5.5. Edemul pulmonar post-pneumonectomie

Complicaţie rară (2–4% după pneumonectomie, mai frecvent pe dreapta) dar extrem de gravă: edem pulmonar noncardiogen al plămânului unic restant, cu tablou de tip ARDS instalat în zilele 1–3, mortalitate ce depăşeşte 50%. Patogeneza este multifactorială: hiperhidratare perioperatorie, hiperperfuzia patului vascular restant, leziune de ventilaţie, dezechilibru limfatic. Tratamentul este suportiv (restricţie hidrică, diuretice, ventilaţie protectivă), iar rezultatele modeste subliniază din nou primatul prevenţiei: regim hidric restrictiv şi ventilaţie intraoperatorie protectivă la orice pneumonectomie.

Tabelul 7.1. Principalele complicaţii postoperatorii în chirurgia toracică: frecvenţă orientativă, semne de alarmă şi management principial

Complicaţia	Frecvenţă orientativă	Semne de alarmă	Management principial
Atelectazie / dopuri de secreţii	frecventă (10–20%)	desaturare, tahipnee, murmur diminuat	fizioterapie, aspiraţie, bronhoaspiraţie fibroscopică
Pneumonie postoperatorie	5–10%	febră, spută purulentă, infiltrat nou	antibioterapie precoce, toaletă bronşică
Fistulă aeriană prelungită	8–15%	bule pe dren > 5 zile	drenaj prelungit, sistem digital, valvă Heimlich, pleurodeză
Empiem postoperator	1–2%	febră persistentă, lichid tulbure	drenaj, antibioterapie, debridare toracoscopică
Chilotorax	< 1–2%	drenaj lăptos la realimentare	dietă MCT / NPT, octreotid; ligatura canalului toracic la eşec
Fistulă de bont bronşic (post-pneumonectomie)	3–5%	expectoraţie apoasă, scăderea nivelului hidro-aeric, sepsis	decubit pe partea operată, drenaj de urgenţă, reparare/fereastră toracică
Fibrilaţie atrială	10–20% (lobectomie)	palpitaţii, puls neregulat, hipotensiune	corecţie electrolitică, betablocant, cardioversie dacă instabil
Hemotorax / hemoragie	1–3%	dren > 200 ml/h, instabilitate	reintervenţie conform criteriilor (Tabelul 7.2)
Embolie pulmonară	1–2%	dispnee şi desaturare brutale	angio-CT, anticoagulare
Edem pulmonar post-pneumonectomie	2–4%	detresă respiratorie zilele 1–3	terapie intensivă suportivă; prevenţie prin restricţie hidrică

Tabelul 7.2. Criterii orientative de reintervenție chirurgicală în perioada postoperatorie precoce

Situația	Criteriul de reintervenție
Hemoragie postoperatorie	debit pe dren > 200 ml/h timp de 2–4 ore consecutive; > 1000–1500 ml de la început; instabilitate hemodinamică; hemotorax retenționat semnificativ
Fistulă aeriană	fistulă masivă cu plămân neexpansionat sub drenaj corect; eșecul tuturor măsurilor conservatoare
Chilotorax	debit > ~1000 ml/zi persistent sub tratament conservator corect (dietă MCT/NPT + octreotid)
Fistulă de bont bronșic	dehiscență precoce documentată bronhoscopic (resutura + lambou); empiem cronic (fereastră toracică, procedee etapizate)
Herniere cardiacă	diagnostic = indicație operatorie de extremă urgență
Empiem cloazonat	eșecul drenajului simplu: debridare/decorticare toracoscopică precoce

7.6. Alte complicații

7.6.1. Emfizemul subcutanat

Prezența aerului în țesutul celular subcutanat (crepitații "ca zăpada" la palpare) semnifică o comunicare între spațiul pleural aerat și părțile moi, de regulă fistulă aeriană cu dren insuficient, malpoziționat sau cudat. În sine este benign și se resoarbe spontan, dar este un **semnal de verificat**: se controlează permeabilitatea și poziția drenului, se exclude un pneumotorax semnificativ. Formele masive (cervico-faciale, cu disfonie sau disfagie) impun optimizarea drenajului (aspirație, dren suplimentar); inciziile de degajare sunt excepțional necesare.

7.6.2. Pareza de nerv recurent

Nervul laringeu recurent (mai ales cel stâng, cu bucla sa subaortică, expus în limfadenectomia ferestrei aorto-pulmonare) poate fi lezat prin secțiune, tracțiune sau termic. Consecința: **disfonie** (voce bitonală, stinsă) și, mai periculos, **tuse ineficientă și risc de aspirație**, care la un pacient proaspăt rezecat pulmonar poate precipita pneumonia. Managementul: evaluare ORL, măsuri de protecție a deglutiției (lichide îngroșate, poziție), logopedie; în parezele persistente simptomatice: medializarea corzii vocale (injectare, tiroplastie). Multe pareze prin tracțiune se remit spontan în săptămâni-luni.

7.6.3. Pareza frenică

Lezarea nervului frenic (disecție hilară, mediastinală, tumori invadante) determină ascensiunea hemidiafragmului și reducerea suplimentară a rezervei ventilatorii: bine tolerată la pacientul cu funcție bună, dar potențial decompensantă la cel cu rezervă limitată. Diagnostic: radiografie (hemidiafragm ascensionat), ecografie diafragmatică (mișcare paradoxală). La pacienții simptomatici cronici se poate discuta plicatura diafragmatică.

7.6.4. Infecția de plagă

Mai rară decât în chirurgia abdominală (1–3%), favorizată de diabet, obezitate, denutriție, corticoterapie. Tratament clasic: deschiderea parțială a plăgii, toaletă, eventual terapie cu presiune negativă; antibioterapie doar în celulita extensivă sau semne sistemice. Atenție la infecțiile profunde care comunică cu spațiul pleural: acestea reclasifică problema drept empiem.

7.6.5. Durerea cronică post-toracotomie și post-VATS

Durerea care persistă **peste 2–3 luni** postoperator definește sindromul de durere cronică post-toracotomie; afectează în forme de intensitate variabilă până la 30–50% dintre pacienții toracotomizați (forme severe la 5–10%) și este mai rară, dar deloc absentă, după VATS. Mecanismul dominant este neuropat: leziunea nervilor intercostali prin compresie (depărtător), sutură sau trocare. **Prevenția**

este cel mai eficient tratament: abord minim-invaziv ori de câte ori este posibil, menajarea nervilor intercostali, analgezie loco-regională perioperatorie eficientă (conceptul de "analgezie preventivă"). Tratamentul durerii cronice constituite este multimodal: gabapentinoide, antidepresive cu acțiune pe durerea neuropată, blocuri intercostale, iar în cazuri refractare: tehnici intervenționale în echipa de terapie a durerii.

7.7. Clasificarea severității complicațiilor și mortalitatea de referință

Pentru a compara obiectiv rezultatele între centre și pentru audit, complicațiile postoperatorii se raportează standardizat după **clasificarea Clavien-Dindo**, care gradează severitatea nu după natura complicației, ci după **amploarea tratamentului necesar**: gradul I, abatere de la evoluția normală fără tratament specific; gradul II, tratament farmacologic; gradul III, intervenție chirurgicală, endoscopică sau radiologică (IIIa fără, IIIb cu anestezie generală); gradul IV, disfuncție de organ cu terapie intensivă; gradul V, deces. Pentru chirurgia toracică există adaptarea dedicată **TMM (Thoracic Morbidity & Mortality)**, dezvoltată la Ottawa, care aplică aceeași logică specificului toracic (de exemplu, o fistulă aeriană prelungită tratată doar prin menținerea drenului = grad minor; aceeași fistulă necesitând reintervenție = grad major). Studentul trebuie să rețină principiul: severitatea se măsoară prin ce a trebuit făcut, nu prin ce s-a întâmplat.

Cifrele de referință ale **mortalității perioperatorii** (la 30 de zile), conform marilor baze de date europene (ESTS) și nord-americane:

- **lobectomie: aproximativ 1–2%** (spre 1% în centrele cu volum mare și abord minim-invaziv);
- **segmentectomie și rezecții atipice: sub 1%**;
- **pneumonectomie: aproximativ 5–8%, cu mortalitate mai mare pe dreapta decât pe stânga**: plămânul drept reprezintă 55% din parenchim, iar bontul bronșic drept este mai vulnerabil la fistulizare.

Aceste cifre justifică două atitudini moderne: preferința pentru rezecțiile parenchim-economisitoare (segmentectomii în tumorile mici, susținute de trialurile JCOG0802 și CALGB 140503) și pentru procedeele bronhoplastice tip "sleeve" în locul pneumonectomiei ori de câte ori oncologic este acceptabil.

Caz clinic ilustrativ 1

Pacient de 67 de ani, fumător, BPOC moderat, operat în Clinica de Chirurgie Toracică Timișoara: lobectomie superioară dreaptă VATS pentru adenocarcinom. Evoluție inițial favorabilă: mobilizat în seara operației, analgezie pe bloc paravertebral și analgezice orale. Din ziua a 2-a persistă pierderi aeriene pe sistemul de drenaj digital (60–80 ml/min), fără pneumotorax semnificativ. S-a suprimat aspirația, iar în ziua a 6-a, fistulă aeriană prelungită fiind constituită, pacientul a fost externat cu dren și valvă unidirecțională tip Heimlich, cu control ambulatoriu. La controlul din ziua a 12-a pierderile aeriene încetaseră; drenul a fost suprimat. Cazul ilustrează managementul modern, ambulatoriu, al celei mai frecvente cauze de spitalizare prelungită.

Caz clinic ilustrativ 2

Pacient de 61 de ani, pneumonectomie dreaptă pentru carcinom scuamos central, după chimioterapie neoadjuvantă. În ziua a 8-a postoperator, la domiciliu, prezintă brusc tuse cu expectorație apoasă abundentă, accentuată în decubit lateral stâng, febră 38,5°C. La prezentarea în urgență, radiografia arată scăderea marcată a nivelului hidro-aeric din hemitoracele drept comparativ cu externarea. Pacientul este poziționat imediat în decubit lateral drept, se drenează cavitatea (lichid tulbure) și bronhoscopia confirmă dehiscența de 4 mm a bontului bronșic. A urmat antibioterapie, toaletă pe dren și, ulterior, fereastră toracică cu închidere etapizată. Cazul subliniază triada de alarmă a fistulei de bont: expectorație apoasă, nivel hidro-aeric în scădere, febră.

Puncte-cheie

- Îngrijirea postoperatorie modernă (ERAS) este activă: analgezie multimodală, kinetoterapie respiratorie și spirometrie stimulativă, mobilizare din ziua 0, realimentare precoce, drenaj minimalist și externare pe criterii clinice.
- Analgezia eficientă este cea mai bună profilaxie a complicațiilor respiratorii: pacientul care nu doare tușește, iar pacientul care tușește nu face atelectazie.
- Atelectazia netratată devine pneumonie; bronhoaspirația fibroscopică rezolvă dopurile de secreții refractare la fizioterapie.
- Fistula aeriană prelungită = pierderi aeriene peste 5 zile; managementul este predominant conservator (drenaj, sisteme digitale, valvă Heimlich ambulatorie), rareori chirurgical.
- Drenajul lăptos = suspiciune de chilotorax: dietă MCT sau repaus alimentar plus octreotid; ligatura canalului toracic la debite mari persistente.
- La pneumonectomizat, expectorația apoasă + scăderea nivelului hidro-aeric + febra înseamnă fistulă de bont bronșic până la proba contrarie: decubit pe partea operată și drenaj de urgență.
- Fibrilația atrială este cea mai frecventă complicație cardiovasculară (10–20% după lobectomie): corecție electrolitică și control de frecvență la pacientul stabil.
- Debit sanguinolent pe dren peste 200 ml/h menținut câteva ore = reintervenție; instabilitatea hemodinamică nu așteaptă pragul de debit.
- Restricția hidrică perioperatorie previne edemul pulmonar post-pneumonectomie, complicație rară dar cu mortalitate peste 50%.
- Complicațiile se raportează standardizat (Clavien-Dindo / TMM); mortalitatea de referință: lobectomie ~1–2%, pneumonectomie ~5–8% (dreapta > stânga): argument pentru rezecțiile parenchim-economisitoare.

PARTEA III

PATOLOGIE CHIRURGICALĂ SPECIFICĂ

Capitolul 8. Traumatismele toracice

Obiective de învățare

La finalul acestui capitol, studentul va fi capabil să:

1. descrie epidemiologia și mecanismele traumatismelor toracice închise și penetrante, precum și consecințele lor fiziopatologice majore (hipoxie, hipercapnie, acidoză, șoc);
2. aplice principiile evaluării primare ABCDE conform ATLS ediția a 10-a la pacientul cu traumatism toracic;
3. recunoască clinic cele șase leziuni toracice cu risc vital imediat și să enunțe gestul salvator corespunzător fiecăreia;
4. identifice leziunile potențial letale decelabile la evaluarea secundară și să descrie principiile lor moderne de management;
5. enumere indicațiile toracotomiei de urgență imediate și amânate, precum și rolul actual al chirurgiei toracice video-asistate (VATS) în traumă;
6. explice particularitățile traumatismului toracic la vârstnic și ale plăgilor toraco-abdominale;
7. utilizeze rațional imagistica (eFAST, radiografie, tomografie computerizată) în algoritmul de evaluare a pacientului traumatizat.

8.1. Date generale și epidemiologie

Trauma rămâne principala cauză de deces la populația sub 45 de ani, iar toracele este implicat, direct sau în asociere cu alte regiuni, în aproximativ 25% din decesele prin traumă. Leziunile toracice contribuie astfel semnificativ la mortalitatea precoce a politraumatizatului, fie prin mecanisme rapid letale (hipoxie, exsanguinare, tamponadă), fie prin complicații tardive (insuficiență respiratorie, sepsis).

Un mesaj didactic esențial, subliniat constant de programul ATLS (Advanced Trauma Life Support: suportul vital avansat în traumă), merită reținut de la început: **marea majoritate a traumatismelor toracice (peste 80%) se rezolvă prin măsuri simple**: asigurarea căii aeriene, oxigenoterapie, drenaj pleural (pleurotomie minimă) și analgezie eficientă. Doar aproximativ 10–15% dintre pacienții cu traumatism toracic necesită toracotomie sau altă intervenție chirurgicală majoră. Cu alte cuvinte, medicul care stăpânește montarea corectă a unui tub de dren pleural și principiile analgeziei poate salva majoritatea acestor pacienți, fără a fi chirurg toracic. Acesta este motivul pentru care capitolul de față se adresează oricărui absolvent de medicină, nu doar viitorului specialist.

8.1.1. Mecanisme lezionale

Din punct de vedere mecanic, traumatismele toracice se împart în două mari categorii:

- **Traumatisme închise (contondente)**: dominante în Europa, produse cel mai frecvent prin accidente rutiere (impact cu volanul, centura, airbag-ul), căderi de la înălțime, striviri, agresiuni cu corpuri contondente. Energia se transmite peretelui toracic și organelor intratoracice prin compresiune, decelerare bruscă sau efect de suflu. Decelerarea explică leziunile organelor fixate la

puncte de ancorare (istmul aortic, bronhiile principale), iar compresiunea explică fracturile costale, voletul și contuzia pulmonară.

- **Traumatisme deschise (penetrante)**: produse prin arme albe, arme de foc sau fragmente proiectate. Traiectul lezional este relativ previzibil la armele albe și imprevizibil la proiectilele cu energie mare, care produc cavitație și leziuni la distanță de traiect. Reținem că orice plagă situată sub linia mamelonară (anterior) sau sub vârful scapulei (posterior) trebuie considerată potențial toraco-abdominală, cu posibilă leziune diafragmatică și viscerală abdominală.

Distincția are consecințe practice: traumatismele penetrante cardiace și ale vaselor mari ajung mai frecvent la gestul chirurgical de urgență, în timp ce traumatismele închise se tratează preponderent conservator, dar ascund leziuni cu evoluție progresivă (contuzia pulmonară, ruptura de aortă) care impun supraveghere activă.

8.2. Fiziopatologia traumatismelor toracice

Toracele adăpostește cele două funcții vitale imediate (ventilația și circulația), iar fiziopatologia traumei toracice gravitează în jurul a trei consecințe finale: **hipoxia, hipercapnia și acidoza**.

Hipoxia este cea mai importantă și mai precoce. Ea rezultă din combinația mai multor mecanisme: reducerea volumului sanguin circulant (hemoragie), alterarea raportului ventilație/perfuzie (contuzie pulmonară, hematom, colaps alveolar), modificarea regimului presional intratoracic (pneumotorax sufocant, pneumotorax deschis) și incapacitatea mecanică de a ventila (volet costal, durere, obstrucție de cale aeriană). Ținta terapeutică fundamentală a evaluării primare este prevenirea și corectarea hipoxiei tisulare.

Hipercapnia traduce hipoventilația alveolară: prin durere care limitează excursiile costale, prin alterarea mecanicii peretelui (volet), prin colaps pulmonar sau prin deprimarea stării de conștiență. Acumularea de dioxid de carbon agravează acidoza și, la pacientul cu leziune cerebrală asociată, crește presiunea intracraniană.

Acidoza este inițial metabolică (lactică), expresie a hipoperfuziei tisulare din șoc, la care se adaugă componenta respiratorie a hipercapniei. Împreună cu hipotermia și coagulopatia, acidoza formează "triada letală" a traumatizatului, pe care toate gesturile de resuscitare urmăresc să o întrerupă.

Șocul hemoragic este forma dominantă de șoc în trauma toracică: fiecare hemitorace poate acumula 30–40% din volumul sanguin circulant (până la 1.500–3.000 ml), astfel încât exsanguinarea intratoracică poate fi complet ascunsă examenului exterior. Mai rar, șocul este obstructiv (pneumotorax sufocant, tamponadă cardiacă): o formă rapid reversibilă dacă este recunoscută, rapid letală dacă este ignorată. Reținem că șocul obstructiv se tratează cu un ac sau un tub de dren, nu cu volum.

Insuficiența ventilatorie merită o subliniere separată, pentru că mecanismele ei sunt frecvent combinate: durerea din fracturile costale determină hipoventilație antalgică și supresia tusei, cu atelectazie și retenție de secreții; voletul costal desolidarizează un segment parietal care se mișcă paradoxal și, mai important, se asociază aproape constant cu o contuzie pulmonară subiacentă; pneumotoraxul și hemotoraxul colabează plămânul și reduc suprafața de schimb gazos. Cercul vicios durere → hipoventilație → atelectazie → hipoxie → epuizare respiratorie explică de ce analgezia este un gest terapeutic vital, nu un simplu confort.

8.3. Evaluarea primară (ABCDE) și leziunile cu risc vital imediat

Evaluarea pacientului traumatizat urmează secvența ABCDE a ATLS ediția a 10-a: **A** (Airway: calea aeriană, cu protecția coloanei cervicale), **B** (Breathing: ventilația), **C** (Circulation: circulația și controlul

hemoragiei), **D** (Disability: statusul neurologic), **E** (Exposure: expunerea completă, cu prevenirea hipotermiei). Principiul fundamental: **se tratează întâi ceea ce ucide întâi**, iar tratamentul leziunilor identificate la evaluarea primară nu așteaptă confirmarea imagistică.

La nivelul toracelui, evaluarea primară trebuie să identifice și să trateze imediat **șase leziuni cu risc vital imediat** ("lethal six"): obstrucția căilor aeriene, leziunile arborelui traheobronșic, pneumotoraxul sufocant (în tensiune), pneumotoraxul deschis, hemotoraxul masiv și tamponada cardiacă. Toate au un numitor comun: pot fi diagnosticate clinic, la patul bolnavului, și fiecare are un gest salvator simplu, care trebuie cunoscut de orice medic.

8.3.1. Obstrucția căilor aeriene

Obstrucția căii aeriene este prima cauză de moarte evitabilă în traumă. La traumatizatul toracic ea poate fi produsă de sânge, secreții, corpi străini, fragmente dentare, de căderea bazei limbii la pacientul comatos sau de leziuni laringo-traheale directe (fracturi laringiene, hematoame compresive cervicale). Semiologia include: stridor, disfonie sau afonie, respirație zgomotoasă, tiraj suprasternal și intercostal, agitație (hipoxie) sau obnubilare (hipercapnie), cianoză tardivă. Reținem că un pacient care vorbește clar are, pentru moment, calea aeriană liberă.

Gestul salvator: dezobstrucție manuală și aspirație, manevre simple (subluxația mandibulei, cu protecția coloanei cervicale), adjuvanți (pipă orofaringiană la pacientul inconștient), urmate la nevoie de intubație orotraheală. Când intubația este imposibilă (traumatism facial masiv, leziune laringiană), se recurge la calea aeriană chirurgicală: cricotiroidotomia. Traheostomia de urgență are indicații limitate, în principal în leziunile laringiene.

8.3.2. Leziunile arborelui traheobronșic

Rupturile traheei și ale bronhiilor principale sunt rare, dar cu mortalitate ridicată: majoritatea victimelor decedează la locul accidentului. Leziunea tipică în trauma închisă este situată la mai puțin de 2–3 cm de carină, cel mai frecvent la originea bronhiei principale drepte, prin mecanism de decelerare și compresiune toracică cu glota închisă.

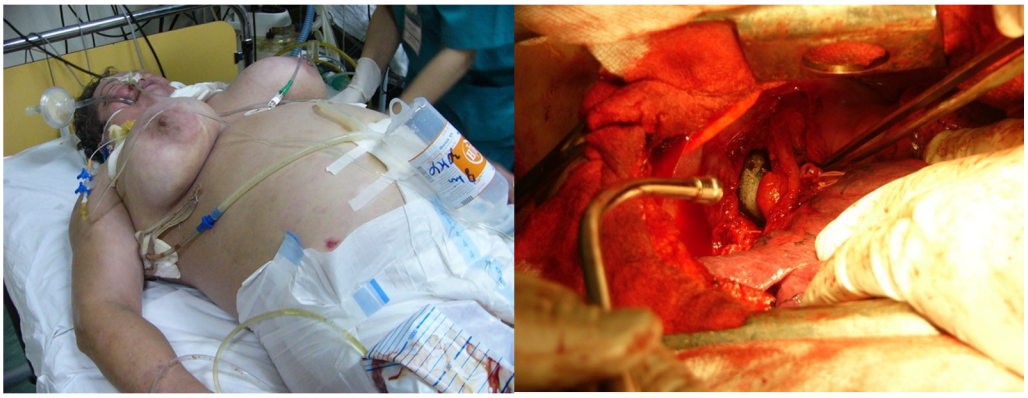

Figura 8.1. Pacientă internată de urgență pentru ruptură traheală post-intubație. Se observă emfizem subcutanat masiv facial, cervical, toracic și abdominal. În imaginea din dreapta, aspect intraoperator, cu vizualizarea directă a balonașului sondei de intubație. *Colecția Clinicii de Chirurgie Toracică Timișoara.*

Semiologia evocatoare cuprinde: **emfizem subcutanat masiv și rapid progresiv** (cervical, facial, toracic), pneumomediastin, hemoptizie, pneumotorax care **nu se rezolvă după drenaj pleural corect**, cu **fistulă aeriană mare** (barbotaj continuu, abundent, în borcanul de dren) și plămân care nu se reexpansionează. Radiologic, semnul "plămânului căzut" (colabat inferolateral, spre diafragm, contrar colapsului hilar obișnuit) este considerat patognomonic. Bronhoscopia confirmă diagnosticul și localizează leziunea.

Gestul salvator: asigurarea ventilației, ideal prin intubație dirijată bronhoscopic, cu poziționarea sondei distal de leziune sau intubație selectivă a bronhiei contralaterale; drenaj pleural (uneori sunt necesare două tuburi pentru a compensa fistula); chirurgie reparatorie precoce (sutura sau reimplantarea bronșică) în serviciu specializat. Leziunile mici, sub o treime din circumferință, la pacient stabil, pot fi tratate conservator sub supraveghere bronhoscopică.

8.3.3. Pneumotoraxul sufocant (în tensiune)

Pneumotoraxul sufocant apare atunci când o soluție de continuitate pleuro-pulmonară funcționează ca o supapă unidirecțională: aerul intră în pleură la fiecare inspir și nu mai poate ieși. Presiunea intrapleurală pozitivă progresivă colabează complet plămânul, împinge mediastinul contralateral, cudează venele cave și prăbușește întoarcerea venoasă: șoc obstructiv și stop cardiac în minute. Este o urgență prin excelență clinică: **diagnosticul este clinic, iar tratamentul nu se amână pentru radiografie**.

Semiologia clasică: detresă respiratorie severă cu tahipnee și sete de aer, hipotensiune cu tahicardie, turgescența jugularelor (poate lipsi la hipovolemic), deviația traheei spre partea opusă (semn tardiv), hemitorace destins și imobil, hipersonoritate la percuție, murmur vezicular abolit, emfizem subcutanat, cianoză și alterarea conștienței în stadiul final. La pacientul ventilat mecanic, deteriorarea brutală cu creșterea presiunilor de insuflație trebuie să evoce imediat diagnosticul.

Gestul salvator: **decompresia imediată cu acul**, urmată obligatoriu de pleurotomie minimă cu tub de dren. Conform ATLS ediția a 10-a, locul recomandat pentru decompresia cu acul la adult este **spațiul 4 sau 5 intercostal, pe linia axilară anterioară spre medie**: o schimbare față de clasica puncție în spațiul 2 intercostal pe linia medioclaviculară. Explicația este anatomică și practică: studiile tomografice au arătat că grosimea peretelui toracic anterior, în special la pacienții obezi, depășește frecvent lungimea cateterelor standard, ducând la decompresii eșuate, în timp ce peretele lateral este mai subțire, iar reperul lateral evită vasele mamare interne și pericolul cordului. La copil rămâne preferat spațiul 2 medioclavicular. Decompresia cu acul este doar o punte: ea transformă pneumotoraxul sufocant într-un pneumotorax deschis controlat și trebuie urmată fără întârziere de **pleurotomie minimă** în "triunghiul de siguranță" (delimitat de marginea laterală a marelui pectoral, marginea anterioară a marelui dorsal și orizontala prin mamelon: spațiul 5 intercostal, linia axilară medie). Toracostomia digitală (cu degetul) este o alternativă acceptată la pacientul ventilat, în prespital.

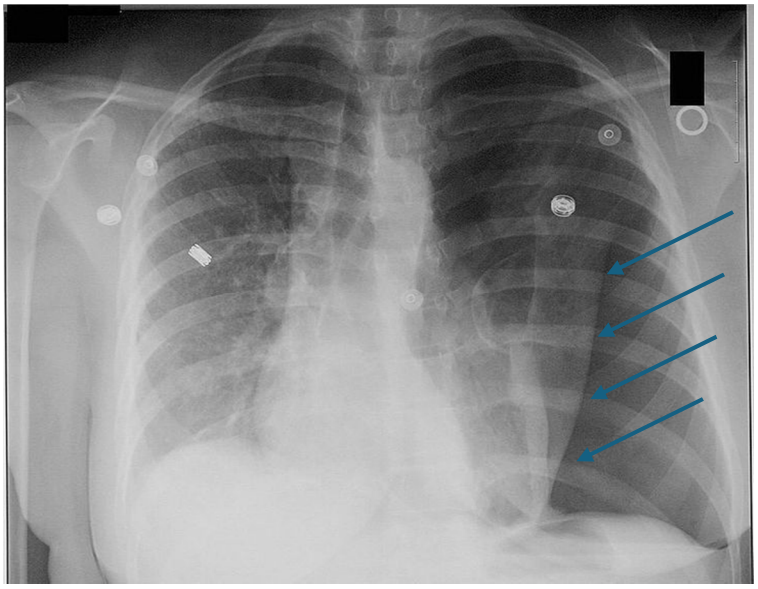

Figura 8.2. Radiografie toracică de față, pneumotorax sufocant (în tensiune) stâng: hipertransparență completă a hemitoracelui stâng cu absența desenului pulmonar, plămân colabat hilar, deviația mediastinului și a traheei spre dreapta, coborârea hemidiafragmului stâng, lărgirea spațiilor intercostale stângi. Imagine obținută la un pacient la care tabloul clinic a impus decompresia înaintea examenului radiologic. *Colecția Clinicii de Chirurgie Toracică Timișoara.*

8.3.4. Pneumotoraxul deschis (plaga suflantă)

Pneumotoraxul deschis apare când un defect parietal larg (clasic, peste două treimi din diametrul traheei) pune cavitatea pleurală în comunicare directă cu exteriorul. La fiecare inspir, aerul intră preferenţial prin plagă (rezistenţă mai mică decât pe calea traheală), plămânul nu se mai expansionează, iar mediastinul balansează cu fiecare ciclu respirator: rezultatul este o insuficienţă ventilatorie rapid progresivă. Clinic, plaga "suflă": traumatismul parietal evident, cu zgomot de aspiraţie a aerului în inspir şi barbotaj sanguinolent în expir.

Gestul salvator: acoperirea imediată a plăgii cu un **pansament ocluziv fixat pe trei laturi**, care funcţionează ca o valvă unidirecţională: lasă aerul să iasă în expir, dar împiedică intrarea lui în inspir. Pansamentul fixat pe toate cele patru laturi este periculos: transformă pneumotoraxul deschis în pneumotorax sufocant. Există şi dispozitive comerciale cu valvă. Urmează **pleurotomia minimă montată la distanţă de plagă** (niciodată prin plagă, pentru a nu contamina pleura şi a nu menţine defectul), apoi tratamentul chirurgical definitiv al defectului parietal (debridare, închidere, eventual plastie), de regulă în aceeaşi spitalizare.



Figura 8.3. Fotografie clinică intraoperatorie: plagă toracică penetrantă laterală stângă cu caracter suflant, înainte şi după toaleta chirurgicală şi închiderea parietală; se observă pansamentul ocluziv pe trei laturi aplicat în prespital şi tubul de dren pleural montat la distanţă de plagă. *Colecţia Clinicii de Chirurgie Toracică Timişoara.*

8.3.5. Hemotoraxul masiv

Hemotoraxul masiv este definit prin acumularea rapidă a **cel puţin 1.500 ml de sânge** în cavitatea pleurală (sau peste o treime din volemia pacientului). Sursa este cel mai frecvent o arteră intercostală sau mamară internă, o leziune hilară pulmonară sau o leziune de vas mare; trauma penetrantă este cauza obişnuită.

Tabloul clinic asociază, în mod caracteristic, semnele de **şoc hemoragic** (hipotensiune, tahicardie, paloare, jugulare colabate) cu semnele fizice de **revărsat pleural masiv**: matitate la percuţie şi murmur vezicular abolit pe hemitoracele respectiv, cu detresă respiratorie. Combinaţia "şoc + matitate + silenţiu respirator" diferenţiază hemotoraxul masiv de pneumotoraxul sufocant ("şoc + hipersonoritate + jugulare turgescente").

Gestul salvator: restabilirea simultană a volemiei (abord venos dublu, sânge şi produse de sânge conform protocolului de transfuzie masivă, acid tranexamic precoce) şi **drenajul pleural cu tub de calibru mare** (28–32 French). Reţinem cifrele cu valoare de indicaţie operatorie: **evacuarea iniţială a ≥1.500 ml de sânge** sau un **debit continuu ≥200 ml/oră timp de 2–4 ore** constituie indicaţie de **toracotomie de urgenţă** pentru hemostază. Decizia se ia întotdeauna în context: starea hemodinamică şi necesarul transfuzional contează la fel de mult ca cifra din borcan. Autotransfuzia sângelui pleural recuperat este o resursă utilă acolo unde este disponibilă.

8.3.6. Tamponada cardiacă

Tamponada cardiacă traumatică apare cel mai frecvent după plăgi penetrante precordiale, prin acumularea de sânge în sacul pericardic inextensibil; cantităţi de numai 75–100 ml pot fi suficiente pentru a comprima cordul, a limita umplerea diastolică şi a prăbuşi debitul cardiac. În trauma închisă este rară (ruptură de cord, de obicei letală).

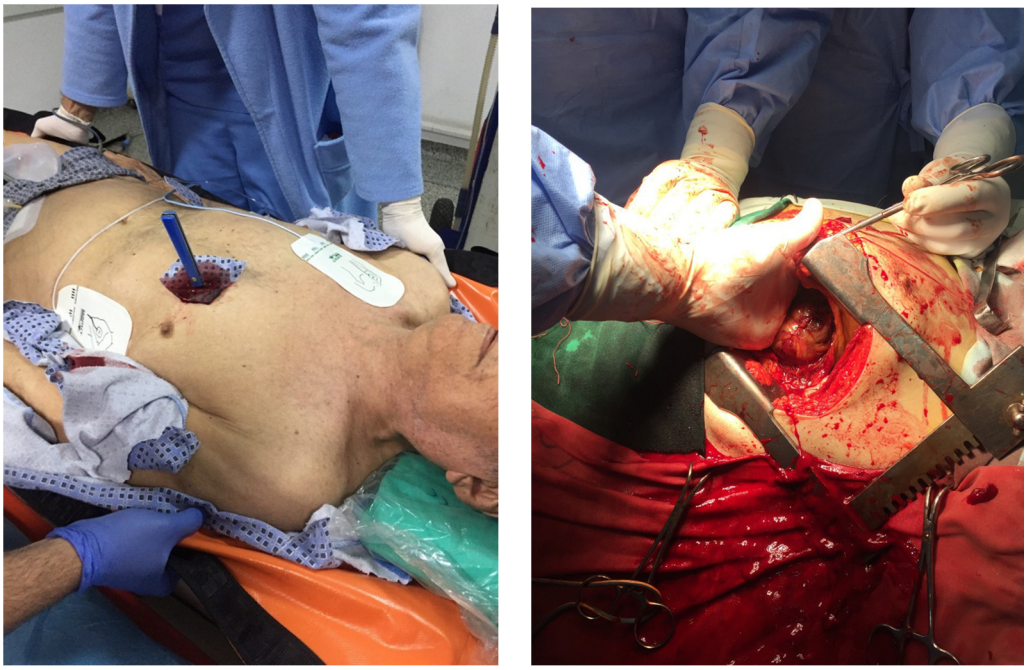

Figura 8.4. Pacient cu plagă cardiacă şi hemopericard masiv după autovătămare; plaga penetrantă de ventricul drept, suturată (dreapta). *Colecţia Clinicii de Chirurgie Toracică Timişoara.*

Semiologia clasică este **triada Beck**: hipotensiune arterială, zgomote cardiace asurzite, turgescenţa jugularelor: completă la mai puţin de jumătate din pacienţi, mai ales la hipovolemic, la care jugularele pot rămâne plate. Se pot adăuga pulsul paradoxal (scăderea tensiunii sistolice cu peste 10 mmHg în inspir), semnul Kussmaul şi activitatea electrică fără puls la ECG. În practică, diagnosticul modern este ecografic: **eFAST** (extended Focused Assessment with Sonography for Trauma: evaluarea ecografică ţintită extinsă în traumă) identifică lichidul pericardic în câteva secunde, cu sensibilitate excelentă, şi trebuie efectuată la orice plagă precordială sau şoc neexplicat.

Gestul salvator: la pacientul în extremis, **pericardiocenteza** subxifoidiană ghidată ecografic: evacuarea a numai 15–20 ml poate ameliora spectaculos hemodinamica, dar aceasta este doar o **punte** spre tratamentul definitiv, deoarece sângele pericardic coagulat face frecvent puncţia fals negativă şi leziunea cardiacă rămâne nesuturată. Tratamentul definitiv este chirurgical de urgenţă: **sternotomie mediană sau toracotomie anterolaterală stângă**, evacuarea tamponadei şi sutura (cardiorafia) plăgii cardiace. Fereastra pericardică subxifoidiană rămâne o opţiune diagnostică la pacientul stabil cu suspiciune ecografică echivocă.

Tabelul 8.1. Leziunile toracice cu risc vital imediat ("lethal six"): semiologie şi gest salvator

Leziunea	Semiologie esenţială	Gest salvator
Obstrucţia căilor aeriene	Stridor, disfonie, tiraj, agitaţie/obnubilare, cianoză tardivă	Dezobstrucţie, subluxaţia mandibulei, intubaţie; cricotiroidotomie dacă intubaţia e imposibilă
Leziunile traheobronşice	Emfizem subcutanat masiv, hemoptizie, fistulă aeriană mare, plămân neexpansionabil, semnul "plămânului căzut"	Intubaţie dirijată bronhoscopic (± selectivă), drenaj pleural, reparaţie chirurgicală precoce
Pneumotorax sufocant	Detresă + şoc obstructiv, jugulare turgescente, hipersonoritate, murmur abolit, deviaţie traheală	Decompresie imediată cu ac (spaţiul 4–5 intercostal, linia axilară anterioară/medie), apoi pleurotomie
Pneumotorax deschis	Plagă parietală "suflantă", traumatopnee	Pansament ocluziv pe 3 laturi, pleurotomie la distanţă de plagă, închidere chirurgicală
Hemotorax masiv	Şoc hemoragic + matitate + murmur abolit; ≥1.500 ml la drenaj	Volemie + drenaj cu tub gros; toracotomie dacă ≥1.500 ml iniţial sau ≥200 ml/h
Tamponada cardiacă	Triada Beck, puls paradoxal, eFAST pozitiv pericardic	Pericardiocenteză ca punte; sternotomie/toracotomie de urgenţă cu cardiorafie

8.4. Evaluarea secundară şi leziunile potenţial letale

Evaluarea secundară, examinare completă "din cap până în picioare", anamneza AMPLE (alergii, medicaţie, patologie preexistentă, ultima masă, evenimentul), imagistică ţintită, începe numai după stabilizarea funcţiilor vitale. La nivel toracic, ea urmăreşte identificarea leziunilor **potenţial letale**, cunoscute didactic drept "hidden six/eight": leziuni care nu ucid în primele minute, dar care, nerecunoscute, ucid în primele ore sau zile. Acestea sunt: contuzia pulmonară, voletul costal, contuzia miocardică, ruptura traumatică de aortă, ruptura diafragmatică, leziunile esofagiene, la care se adaugă pneumotoraxul simplu şi hemotoraxul simplu, împreună cu fracturile costale: cele mai frecvente leziuni toracice în practică.

8.4.1. Contuzia pulmonară

Contuzia pulmonară este cea mai frecventă leziune toracică potenţial letală şi principala cauză de insuficienţă respiratorie post-traumatică. Substratul este hemoragia şi edemul intraalveolar şi interstiţial în teritoriul contuzionat, cu alterarea raportului ventilaţie/perfuzie şi şunt intrapulmonar. Trebuie subliniat caracterul **evolutiv**: leziunea se constituie şi **progresează în primele 24–72 de ore**, astfel încât radiografia iniţială subestimează sistematic amploarea leziunii, iar un pacient "bun" la internare se poate deteriora a doua zi. Tomografia computerizată evidenţiază precoce condensarea nesistematizată, care nu respectă limitele anatomice ale segmentelor.

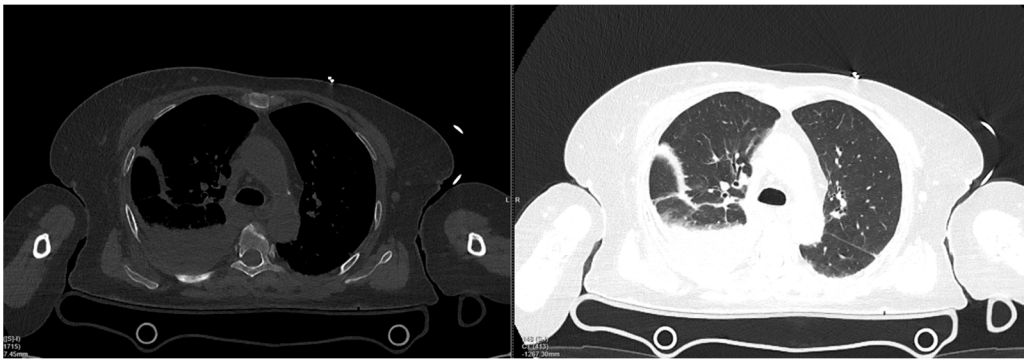

Figura 8.5. Tomografie computerizată toracică, fereastră de parenchim, secţiune axială: contuzie pulmonară posterioară dreaptă la 36 de ore post-traumatism (condensare nesistematizată cu bronhogramă aerică, care nu respectă limitele segmentare), asociată cu fracturi costale posterioare şi hemotorax minim. *Colecţia Clinicii de Chirurgie Toracică Timişoara.*

Managementul este suportiv: oxigenoterapie titrată, analgezie eficientă, fizioterapie respiratorie şi toaletă bronşică; la nevoie, suport ventilator neinvaziv sau invaziv cu principiile **ventilaţiei protective** (volume curente mici, 6 ml/kg greutate ideală, PEEP adecvat, presiune de platou limitată), identice cu cele din ARDS, complicaţie spre care contuzia întinsă poate evolua. **Restricţia lichidiană judicioasă** este un principiu important: plămânul contuzionat este avid de apă, iar supraîncărcarea volemică agravează edemul lezional, dar ea nu trebuie să compromită resuscitarea pacientului şocat: obiectivul este normovolemia, nu deshidratarea.

8.4.2. Voletul costal

Voletul costal se defineşte prin fractura a **cel puţin trei coaste adiacente, fiecare în cel puţin două locuri**, ceea ce desolidarizează un segment parietal care se mişcă **paradoxal**: se înfundă în inspir şi se expansionează în expir. Diagnosticul este clinic (inspecţia tangenţială a peretelui, palparea crepitaţiilor osoase şi a mobilităţii anormale), dar voletul poate fi mascat iniţial de contractura musculară şi devine evident odată cu epuizarea pacientului.

Concepţia fiziopatologică modernă a schimbat managementul: insuficienţa respiratorie a pacientului cu volet se datorează mai puţin mişcării paradoxale în sine şi mai mult **contuziei pulmonare subiacente şi durerii**. De aceea, tratamentul actual nu mai urmăreşte "stabilizarea externă" mecanică a peretelui, ci: (1) **analgezie multimodală agresivă** (analgezia peridurală toracică sau blocurile regionale (paravertebral, serratus anterior, erector spinae) sunt superioare opioidelor sistemice); (2) fizioterapie respiratorie şi mobilizare precoce; (3) **suport ventilator la nevoie** (ventilaţia neinvazivă la pacientul cooperant, respectiv intubaţia cu ventilaţie mecanică ("stabilizare pneumatică internă") la pacientul epuizat sau hipoxemic refractar); (4) drenajul revărsatelor asociate.

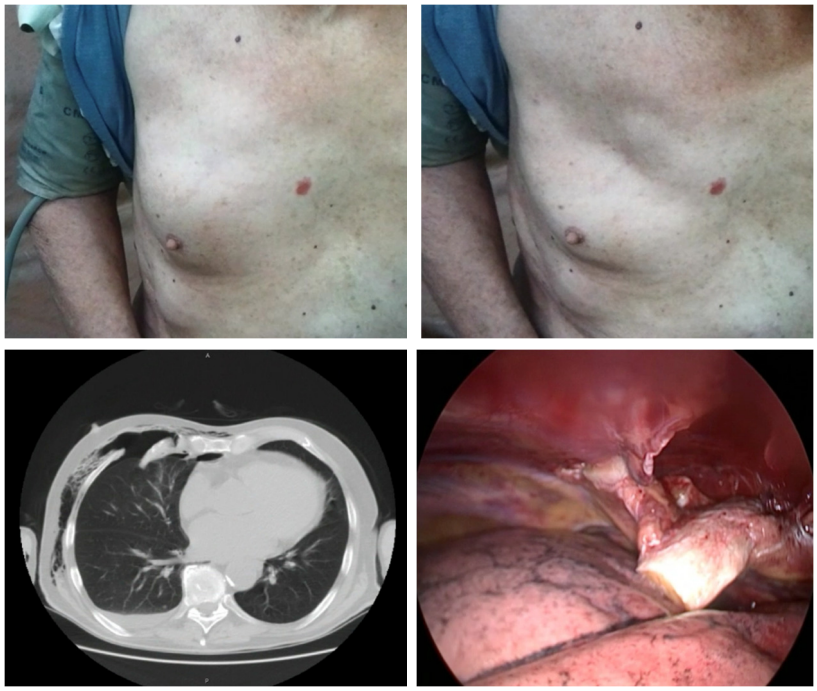

Figura 8.6. Volet costal antero-lateral drept: fracturi bifocale ale coastelor IV–VIII cu deplasare şi emfizem subcutanat parietal; aspect clinic în expir şi în inspir, aspect imagistic şi intraoperator, la un pacient supus ulterior osteosintezei. *Colecţia Clinicii de Chirurgie Toracică Timişoara.*

Osteosinteza costală (fixarea chirurgicală cu plăci) a revenit în actualitate, cu indicaţii **selective**: volet mobil la pacient care nu poate fi sevrat de ventilator sau care necesită ventilaţie prelungită exclusiv din cauză parietală, deformare toracică majoră, durere refractară la analgezia corect condusă, fracturi

cu deplasare mare descoperite la toracotomia efectuată pentru altă indicație. Trialurile și metaanalizele din ultimul deceniu sugerează, la pacienți selectați cu volet, reducerea duratei de ventilație mecanică și a pneumoniei; fixarea de rutină a fracturilor costale simple nu este indicată.

8.4.3. Contuzia miocardică

Contuzia miocardică trebuie suspectată la orice impact precordial semnificativ (volan, sport de contact, cădere). Spectrul clinic merge de la forme asimptomatice la aritmii, tulburări de conducere și, rar, disfuncție de pompă. Diagnosticul este de probabilitate, bazat pe triada: **ECG la internare** (tahicardie sinusală nespecifică, extrasistole, fibrilație atrială, bloc de ramură dreaptă, modificări ST-T), **troponină serică** și **monitorizare ECG continuă 24 de ore** la pacienții cu anomalii inițiale. Un pacient cu ECG normal și troponină normală poate fi externat în siguranță din perspectiva cardiacă. Ecocardiografia se rezervă instabilității hemodinamice sau anomaliilor persistente. Tratamentul este suportiv (monitorizare, tratamentul aritmiilor); nu există terapie specifică.

8.4.4. Ruptura traumatică de aortă

Ruptura traumatică de aortă este marea leziune "tăcută" a decelerărilor brutale (accident rutier la viteză mare, cădere de la înălțime). Punctul fix este **istmul aortic**, imediat distal de emergența arterei subclavii stângi, la inserția ligamentului arterial: aici se produc peste 90% dintre leziunile supraviețuitorilor. Majoritatea victimelor decedează la locul accidentului; supraviețuitorii au o ruptură conținută de adventice și pleura mediastinală: o bombă cu ceas care impune diagnostic activ, pentru că semnele clinice pot lipsi complet.

Suspiciunea se ridică pe **mecanism** (decelerare) și pe radiografia toracică: **mediastin lărgit** (peste 8 cm la nivelul butonului aortic pe filmul culcat), ștergerea conturului butonului aortic, deviația traheei și a sondei nazogastrice spre dreapta, coborârea bronhiei principale stângi, "capișon" pleural apical stâng, hemotorax stâng. Nicio combinație de semne radiologice nu exclude însă leziunea; **angio-CT toracic** este standardul diagnostic la orice suspiciune, cu sensibilitate apropiată de 100%.

Managementul modern: la pacientul stabil, controlul agresiv al impulsului aortic ("anti-impulse therapy": betablocant intravenos, ținte de tensiune arterială sistolică 100–120 mmHg și frecvență sub 80/min) și **repararea endovasculară (TEVAR: Thoracic Endovascular Aortic Repair)**, care a înlocuit aproape complet chirurgia deschisă, cu mortalitate și paraplegie semnificativ reduse. Intervenția poate fi temporizată ore–zile pentru tratarea leziunilor cu prioritate vitală mai mare, sub control tensional strict. Leziunile minime (lambou intimal mic) pot fi supravegheate imagistic.

8.4.5. Ruptura diafragmatică

Ruptura diafragmatică apare prin strivire abdomino-toracică sau plăgi penetrante ale zonei de tranziție; este mai frecvent diagnosticată pe stânga (ficatul protejează și maschează leziunile drepte). Diagnosticul este frecvent ratat inițial: radiografia poate arăta doar o "ascensiune" a hemidiafragmului sau imagini hidroaerice intratoracice (stomac herniat), iar sonda nazogastrică vizibilă în torace este patognomonică. Orice leziune diafragmatică diagnosticată se operează, datorită riscului de herniere și strangulare viscerală tardivă. Semiologia, diagnosticul și principiile de tratament sunt dezvoltate în capitolul dedicat patologiei diafragmului (vezi Capitolul 14).

8.4.6. Leziunile esofagiene

Perforația esofagiană traumatică este rară (mai ales după plăgi penetrante cervico-mediastinale sau, excepțional, după compresiune abdominală brutală cu explozia conținutului gastric în esofagul distal), dar gravitatea sa este majoră: scurgerea conținutului digestiv septic în mediastin produce **mediastinită necrozantă**, cu mortalitate care crește cu fiecare oră de întârziere diagnostică. Se suspectează la: durere retrosternală sau epigastrică disproporționată, disfagie, emfizem mediastinal și cervical fără

leziune traheobronșică evidentă, revărsat pleural stâng cu particule alimentare sau amilaze crescute la drenaj, sepsis inexplicabil. Diagnosticul se confirmă prin esofagografie cu substanță hidrosolubilă și/sau endoscopie și CT. Tratamentul precoce (ideal sub 24 de ore) este chirurgical: sutură cu drenaj mediastinal și pleural larg, excludere sau protezare endoscopică în cazuri selecționate, asociat antibioterapiei cu spectru larg și suportului nutrițional.

8.4.7. Pneumotoraxul simplu, hemotoraxul simplu și fracturile costale

Pneumotoraxul simplu (fără tensiune) rezultă din lezarea parenchimului de către un fragment costal sau prin mecanism penetrant. Poate fi asimptomatic sau se manifestă prin durere și dispnee, cu timpanism și diminuarea murmurului. Tratamentul standard al pneumotoraxului traumatic este **pleurotomia minimă**; pneumotoraxurile mici, oculte (vizibile doar pe CT), pot fi supravegheate la pacientul stabil, **cu excepția celui care urmează să fie ventilat mecanic sau transportat aerian**, la care drenajul profilactic rămâne recomandat de principiu.

Hemotoraxul simplu (sub 1.500 ml) se drenează cu tub de calibru mare, cu dublu scop: evacuarea completă (prevenind hemotoraxul coagulat și empiemul) și monitorizarea debitului sanguin, care poate transforma diagnosticul în hemotorax masiv. Un hemotorax incomplet evacuat (**hemotoraxul reținut/coagulat**) se tratează activ (vezi 8.6).

Fracturile costale simple sunt cele mai frecvente leziuni toracice. La adultul tânăr sunt, de regulă, o problemă de analgezie; localizările atipice atrag însă atenția asupra leziunilor asociate: fracturile coastelor I–II semnifică traumatism cu energie foarte mare (risc de leziuni vasculare și de plex brahial), iar fracturile coastelor IX–XII impun excluderea leziunilor hepato-splenice și renale. **La vârstnic, fracturile costale sunt o boală gravă**: rigiditatea toracică, rezerva funcțională redusă și tusea ineficientă transformă durerea în atelectazie și pneumonie. Studiile clasice de traumatologie geriatrică au arătat că **fiecare coastă fracturată suplimentară crește semnificativ riscul de pneumonie și mortalitatea** la pacientul peste 65 de ani. De aceea, analgezia (inclusiv tehnicile regionale) și fizioterapia respiratorie nu sunt gesturi "de confort", ci tratamentul propriu-zis, iar pragul de internare și monitorizare la vârstnic trebuie să fie jos (vezi 8.7.2).

Tabelul 8.2. Leziunile toracice potențial letale identificate la evaluarea secundară

Leziunea	Elemente-cheie de diagnostic	Principii de management
Contuzia pulmonară	Progresie 24–72 h; CT precoce > radiografie	Oxigen, analgezie, fizioterapie; ventilație protectivă la nevoie; restricție lichidiană judicioasă
Voletul costal	≥3 coaste fracturate în ≥2 locuri; respirație paradoxală	Analgezie multimodală/regională, suport ventilator la nevoie; osteosinteză costală selectivă
Contuzia miocardică	ECG + troponină + monitorizare 24 h	Suportiv; tratamentul aritmiilor
Ruptura de aortă	Decelerare; mediastin lărgit; angio-CT diagnostic	Control tensional ("anti-impulse"); TEVAR preferat chirurgiei deschise
Ruptura diafragmatică	Radiografie echivocă; sondă gastrică în torace; frecvent ratată	Reparație chirurgicală în toate cazurile (vezi Cap. 14)
Leziunile esofagiene	Emfizem mediastinal, pleurezie stângă, sepsis; esofagografie/endoscopie	Chirurgie precoce + drenaj larg + antibioterapie; mortalitate mare la întârziere
Pneumotorax simplu	Poate fi ocult (doar CT)	Pleurotomie; supraveghere posibilă dacă e mic, nu la ventilat mecanic
Hemotorax simplu	Opacitate, drenaj <1.500 ml	Tub gros, evacuare completă, monitorizarea debitului
Fracturi costale	Durere; atenție la coastele I–II și IX–XII; vârstnic = risc major	Analgezie (regională la nevoie), fizioterapie; prag jos de internare la vârstnic

8.5. Rolul imagisticii în traumatismul toracic

Imagistica traumatizatului toracic respectă o regulă de aur: **pacientul instabil nu pleacă la CT**. Instabilitatea se evaluează și se tratează clinic și cu mijloace disponibile la patul bolnavului.

Ecografia eFAST a devenit prelungirea examenului clinic în camera de resuscitare. Față de protocolul FAST clasic (pericard, spații hepatorenal, splenorenal, pelvis), varianta extinsă adaugă ferestrele toracice: identifică **pneumotoraxul** (absența alunecării pleurale, absența artefactelor de tip "coadă de cometă", semnul "codului de bare" în modul M) cu sensibilitate superioară radiografiei culcat, **hemotoraxul** și **lichidul pericardic**. Este rapidă, repetabilă, fără radiații, dar operator-dependentă și limitată de emfizemul subcutanat.

Radiografia toracică de față, efectuată în camera de resuscitare, rămâne examenul de triaj universal: evidențiază pneumotoraxul și hemotoraxul semnificative, fracturile costale mari, lărgirea mediastinului, poziția sondelor și tuburilor. Limitele ei (incidență unică, culcat, inspir insuficient) trebuie cunoscute: un mediastin aparent lărgit pe film culcat se reevaluează prin angio-CT.

Tomografia computerizată cu substanță de contrast este **standardul de referință** la traumatismul toracic semnificativ: detectează leziuni oculte radiografic (pneumotorax mic, contuzie, leziuni aortice minime, fracturi nedeplasate), cuantifică revărsatele și ghidează deciziile. La **politraumatizatul stabil sau stabilizat**, protocolul "whole-body CT" (CT de corp întreg, de la vertex la simfiza pubiană, cu contrast) s-a impus în centrele de traumă: registrele mari europene au sugerat un beneficiu de supraviețuire prin diagnosticul rapid și complet al tuturor leziunilor. Reținem însă că examenul CT este un instrument pentru pacientul care are timp; niciodată un substitut al gesturilor salvatoare din evaluarea primară.

Bronhoscopia (suspiciune de leziune traheobronșică, toaletă bronșică), **esofagoscopia/esofagografia** (leziuni esofagiene) și **ecocardiografia** (contuzie miocardică cu instabilitate, leziuni valvulare traumatice) completează arsenalul în situații țintite.

8.6. Indicațiile toracotomiei de urgență și rolul VATS în traumă

Deși majoritatea traumatismelor toracice se rezolvă prin drenaj și măsuri suportive, o minoritate bine definită necesită chirurgie. Didactic, distingem toracotomia **de urgență imediată** (în primele ore, pentru leziuni care amenință viața), toracotomia **de urgență amânată** (în primele zile, pentru complicații evolutive) și toracotomia **de resuscitare** (în sala de urgențe, la pacientul în stop).

Indicațiile toracotomiei (sau sternotomiei) de urgență imediată:

1. hemotorax masiv: ≥1.500 ml la drenajul inițial sau debit ≥200 ml/oră timp de 2–4 ore, mai ales cu instabilitate hemodinamică;
2. tamponada cardiacă / leziunile cardiace penetrante;
3. leziunile vaselor mari (aortă, dacă nu este pretabilă TEVAR, vase supraaortice, vene cave, vase hilare);
4. leziunile traheobronșice majore cu fistulă aeriană masivă;
5. leziunile esofagiene;
6. pneumotoraxul deschis cu defect parietal mare (închidere chirurgicală);
7. embolia gazoasă sistemică de cauză toracică.

Indicațiile de urgență amânată includ: **hemotoraxul coagulat (reținut)**, sânge restant după drenaj, care nu se poate evacua pe tub; lăsat pe loc, evoluează spre empiem sau fibrotorax cu plămân încarcerat, motiv pentru care se recomandă **evacuarea precoce, ideal prin VATS, în primele 3–7 zile** de la

traumatism, când cheagul este încă decolabil şi pleura nu s-a organizat; empiemul post-traumatic; chilotoraxul persistent; hernia diafragmatică diagnosticată tardiv; corpii străini retenţionaţi.

Toracotomia de resuscitare (în camera de urgenţe) se rezervă situaţiei extreme: pacient în **stop cardiac la sosire sau instalat sub ochii echipei, după traumatism penetrant toracic, cu semne de viaţă prezente recent** (activitate electrică, reactivitate pupilară, gasping în ultimele 10–15 minute). Obiectivele sunt: evacuarea tamponadei, controlul digital sau cu sutură al plăgii cardiace, clamparea aortei descendente, masajul cardiac intern. Indicaţiile sunt **foarte restrictive**: în stopul după traumatism închis rezultatele sunt aproape nule, iar procedura consumă resurse şi expune echipa; supravieţuirea semnificativă (10–20%) se obţine practic numai în plăgile cardiace izolate ajunse rapid la spital. Studentul trebuie să reţină existenţa şi logica procedurii, nu tehnica.

Rolul VATS în traumă. Chirurgia toracică video-asistată şi-a câştigat un loc bine definit la pacientul traumatizat **stabil hemodinamic**: (1) **evacuarea hemotoraxului reţinut**, indicaţia de elecţie, cu rezultate optime în primele 3–7 zile; (2) **explorarea diafragmului** la plăgile toraco-abdominale, unde imagistica are sensibilitate insuficientă; (3) **extragerea corpilor străini intratoracici**; (4) hemostaza leziunilor intercostale sau pulmonare periferice cu sângerare persistentă moderată; (5) tratamentul fistulelor aeriene persistente şi al empiemului post-traumatic precoce; (6) fereastră pericardică diagnostică. Avantajele abordului miniinvaziv (durere redusă, recuperare rapidă) sunt cu atât mai relevante la un pacient a cărui mecanică respiratorie este deja compromisă. Instabilitatea hemodinamică rămâne contraindicaţia absolută a VATS: pacientul instabil se operează deschis.

Tabelul 8.3. Indicaţiile chirurgiei în traumatismul toracic

Context	Indicaţie	Abord preferat
Urgenţă imediată	Hemotorax masiv (≥1.500 ml sau ≥200 ml/h)	Toracotomie
Urgenţă imediată	Tamponadă / plagă cardiacă	Sternotomie sau toracotomie anterolaterală stângă
Urgenţă imediată	Leziune traheobronşică majoră	Toracotomie (dreaptă pentru leziunile carinale)
Urgenţă imediată	Leziune esofagiană	Toracotomie + drenaj larg
Urgenţă imediată	Leziune aortică	TEVAR (endovascular) de primă intenţie; chirurgie deschisă selectiv
Urgenţă imediată	Pneumotorax deschis cu defect mare	Închidere/plastie parietală
Urgenţă amânată	Hemotorax coagulat (reţinut)	VATS precoce (zilele 3–7)
Urgenţă amânată	Empiem post-traumatic, chilotorax persistent	VATS/toracotomie
Urgenţă amânată	Leziune diafragmatică, corpi străini retenţionaţi	VATS la stabil; laparotomie/toracotomie după context
Resuscitare	Stop la sosire după traumă penetrantă, semne de viaţă recente	Toracotomie de resuscitare (anterolaterală stângă): indicaţii foarte restrictive

8.7. Traumatisme particulare

8.7.1. Plăgile toraco-abdominale

Diafragmul urcă în expir până la spaţiul 4 intercostal anterior; în consecinţă, **orice plagă penetrantă situată sub linia mamelonară anterior, sub vârful scapulei posterior sau în ultimele spaţii intercostale lateral trebuie considerată toraco-abdominală până la proba contrarie**. Riscul dublu este al leziunii viscerale abdominale (ficat, splină, stomac, colon) şi al **leziunii diafragmatice oculte**, mică, asimptomatică, dar care nu se vindecă spontan şi expune la hernierea şi strangularea tardivă a viscerelor. Imagistica (inclusiv CT) are sensibilitate limitată pentru defectele diafragmatice mici, astfel încât la pacientul stabil cu plagă toraco-abdominală stângă **explorarea miniinvazivă (VATS sau laparoscopie) este recomandată de principiu** pentru inspecţia directă a diafragmului; leziunile identificate se suturează. Pacientul instabil sau cu semne peritoneale se explorează prin laparotomie.

8.7.2. Traumatismul toracic la vârstnic

Îmbătrânirea populaţiei face din traumatologia geriatrică o realitate cotidiană. La vârstnic, un traumatism aparent banal (cădere de la propria înălţime) poate produce fracturi costale multiple pe un torace rigid, cu rezervă cardio-pulmonară redusă, frecvent sub anticoagulante sau antiagregante (risc de hemotorax întârziat) şi cu comorbidităţi care maschează sau agravează evoluţia. Riscul de pneumonie şi deces creşte cu fiecare coastă fracturată. Atitudinea practică modernă impune un **prag jos de internare şi monitorizare**: vârstnicul cu două sau mai multe fracturi costale se internează de principiu, cu analgezie multimodală instituită precoce (tehnicile regionale au avantajul de a evita sedarea excesivă), fizioterapie respiratorie activă, spirometrie stimulativă şi reevaluare imagistică la nevoie. Scorurile dedicate pot ghida triajul, dar regula simplă rămâne: la vârstnic, fractura costală este o boală sistemică, nu o "simplă fisură".

8.7.3. Asfixia traumatică (sindromul Morestin)

Asfixia traumatică apare după compresiunea toracică brutală şi prelungită cu glota închisă (strivire între vehicule, sub dărâmături, în aglomeraţii compresive): presiunea intratoracică transmisă retrograd în sistemul cav superior avalvular produce tabloul caracteristic: **cianoza cervico-facială "în pelerină"**, edem facial, peteşii cervico-faciale şi conjunctivale, hemoragii subconjunctivale, uneori tulburări vizuale (edem sau hemoragii retiniene) şi neurologice tranzitorii. Aspectul este dramatic, dar sindromul în sine este de regulă autolimitat; gravitatea este dată de **leziunile asociate** (contuzie pulmonară, volet, leziuni abdominale), care trebuie căutate sistematic. Tratamentul este suportiv: oxigen, poziţie semişezândă, tratamentul leziunilor asociate.

8.7.4. Emfizemul subcutanat masiv

Emfizemul subcutanat traduce pătrunderea aerului în ţesutul celular subcutanat şi este întotdeauna **un semn, nu o boală**: sursa trebuie căutată (pneumotorax, frecvent sufocant, leziune traheobronşică, leziune esofagiană, plagă parietală). Formele masive deformează monstruos faţa, gâtul şi trunchiul, pot induce disfonie şi, excepţional, compresiune a căilor aeriene, dar rezorbţia este regula odată ce sursa este controlată. Conduita: identificarea şi tratarea leziunii cauzale (de cele mai multe ori, drenaj pleural eficient; bronhoscopie la suspiciunea de leziune traheobronşică); incizii cutanate de degajare sau drenuri subcutanate doar excepţional, în formele compresive. Reţinem că emfizemul masiv instalat rapid trebuie să evoce leziunea traheobronşică sau pneumotoraxul sufocant până la proba contrarie.

8.7.5. Corpii străini intratoracici retenţionaţi

Proiectilele, fragmentele metalice sau de sticlă retenţionate intratoracic pun problema echilibrului între riscul extragerii şi riscul abstenţiei. Indicaţiile de extragere acceptate: corpi străini cu diametru

semnificativ (orientativ peste 1,5 cm), cu contur neregulat, situaţi intrapleural sau în vecinătatea structurilor vasculare, bronşice ori esofagiene, corpii contaminaţi (lemn, textile), cei simptomatici (hemoptizie, supuraţie, durere) şi migrarea intravasculară. Corpii mici, sterili, intraparenchimatoşi, la distanţă de structuri vitale, pot fi supravegheaţi. Abordul modern preferă **VATS** la pacientul stabil, cu localizare imagistică precisă (CT) preoperatorie.



Figura 8.7. Corp străin intrabronşic: aspiraţie involuntară a unei monede de 10 bani; moneda este vizibilă bronhoscopic la nivelul bronhiei principale drepte. *Colecţia Clinicii de Chirurgie Toracică Timişoara.*

Caz clinic ilustrativ 1

Bărbat de 54 de ani, şofer, adus la Unitatea de Primiri Urgenţe după impact frontal la viteză mare. La sosire: conştient, anxios, tahipneic (28/min), SpO2 88% pe mască, TA 105/70 mmHg. Peretele toracic drept prezintă mişcare paradoxală laterală şi crepitaţii osoase; murmur diminuat bazal drept. Radiografia arată fracturi bifocale ale coastelor IV–VIII drepte cu opacitate suprajacentă; CT confirmă voletul şi o contuzie pulmonară întinsă, cu minim hemotorax. Se instituie analgezie peridurală toracică, oxigenoterapie cu debit crescut, fizioterapie şi restricţie lichidiană judicioasă, cu monitorizare în terapie intensivă. La 48 de ore, agravarea hipoxemiei impune ventilaţie neinvazivă, cu evoluţie lent favorabilă, fără intubaţie. Externat în ziua a 12-a. Cazul ilustrează caracterul progresiv al contuziei pulmonare şi rolul central al analgeziei regionale în managementul voletului.

Caz clinic ilustrativ 2

Tânăr de 27 de ani, victima unei agresiuni prin înjunghiere, cu plagă de 3 cm în spaţiul 5 intercostal stâng, pe linia axilară anterioară. La sosire: TA 90/60 mmHg, puls 118/min, murmur abolit şi matitate bazală stângă, timpanism apical. eFAST: fără lichid pericardic, revărsat pleural stâng. Se montează pleurotomie minimă cu tub de 32 Fr: se evacuează iniţial 700 ml sânge şi aer, hemopneumotorax. Sub resuscitare volemică, debitul de drenaj este de 250 ml/oră în primele trei ore, cu tendinţă la hipotensiune; se indică toracotomie de urgenţă: hemostază prin ligatura unei artere intercostale secţionate şi sutura unei plăgi pulmonare periferice. Evoluţie postoperatorie simplă; se verifică integritatea diafragmului intraoperator, plaga fiind situată în zona de risc toraco-abdominal. Externat în ziua a 7-a.

Puncte-cheie

- Toracele este implicat în aproximativ 25% din decesele prin traumă, dar peste 80% dintre traumatismele toracice se rezolvă prin măsuri simple: drenaj pleural și analgezie; doar 10–15% ajung la toracotomie.
- Fiziopatologia traumei toracice se rezumă la triada hipoxie–hipercapnie–acidoză; șocul poate fi hemoragic (hemotorax) sau obstructiv (pneumotorax sufocant, tamponadă): cel obstructiv se tratează cu un ac sau un tub, nu cu volum.
- Evaluarea primară ABCDE (ATLS ed. 10) identifică și tratează imediat, pe criterii clinice, cele șase leziuni rapid letale: obstrucția căii aeriene, leziunile traheobronșice, pneumotoraxul sufocant, pneumotoraxul deschis, hemotoraxul masiv și tamponada cardiacă.
- Decompresia pneumotoraxului sufocant se face cu acul în spațiul 4–5 intercostal, pe linia axilară anterioară/medie (ATLS ed. 10), urmată obligatoriu de pleurotomie; pansamentul pe trei laturi este gestul salvator al pneumotoraxului deschis.
- Hemotoraxul masiv: ≥1.500 ml la drenajul inițial sau ≥200 ml/oră, indicație de toracotomie de urgență; tamponada cardiacă se confirmă prin eFAST, pericardiocenteza este doar punte spre cardiorafie.
- Contuzia pulmonară progresează 24–72 de ore: supraveghere activă, ventilație protectivă la nevoie, restricție lichidiană judicioasă fără compromiterea resuscitării.
- Voletul costal se tratează astăzi prin analgezie multimodală (ideal regională) și suport ventilator la nevoie; osteosinteza costală are indicații selective, nu de rutină.
- Ruptura de aortă se suspectează pe mecanismul de decelerare și mediastinul lărgit, se confirmă prin angio-CT și se tratează preferabil endovascular (TEVAR), sub control strict al tensiunii.
- Hemotoraxul reținut se evacuează precoce, ideal prin VATS în primele 3–7 zile; VATS este utilă și pentru explorarea diafragmului în plăgile toraco-abdominale și pentru corpii străini retenționați, exclusiv la pacientul stabil.
- La vârstnic, fiecare coastă fracturată crește riscul de pneumonie și deces: prag jos de internare, analgezie precoce (inclusiv regională) și fizioterapie respiratorie activă.

Capitolul 9. Patologia chirurgicală a peretelui toracic

Obiective de învățare

La finalul acestui capitol, studentul va fi capabil să:

1. clasifice afecțiunile chirurgicale ale peretelui toracic în categoriile majore: malformații congenitale, infecții, tumori și leziuni post-iradiere;
2. descrie semiologia pectus excavatum și pectus carinatum, să explice impactul fiziologic și psihologic al acestora și să enunțe criteriile de severitate (indicele Haller);
3. compare principial tratamentul minim invaziv Nuss cu tehnica deschisă Ravitch și să precizeze locul ortezării (vacuum bell, brățara de compresie) în algoritmul terapeutic;
4. recunoască tablourile clinice ale infecțiilor peretelui toracic, inclusiv mediastinita post-sternotomie și abcesul rece tuberculos, și să formuleze principiile lor de tratament;
5. aplice principiul fundamental conform căruia orice tumoră a peretelui toracic este considerată malignă până la proba contrarie și să descrie algoritmul diagnostic corect (imagistică + biopsie corect plasată);
6. enumere principalele tumori parietale benigne și maligne, cu particularitățile terapeutice ale condrosarcomului;
7. expună principiile rezecției parietale cu marje oncologice și ale reconstrucției defectelor mari (proteze, lambouri, echipă multidisciplinară).

9.1. Cadru general și clasificare

Peretele toracic este o structură musculo-scheletică cu triplu rol: protecția organelor intratoracice, participarea la mecanica ventilatorie și susținerea centurii scapulare. Tratamentul chirurgical al afecțiunilor sale trebuie să împace două imperative uneori contradictorii: radicalitatea (mai ales în patologia tumorală) și conservarea unei mecanici ventilatorii eficiente.

Din punct de vedere didactic, afecțiunile chirurgicale ale peretelui toracic se clasifică în patru mari categorii:

1. **Malformațiile congenitale**: pectus excavatum, pectus carinatum, sindromul Poland, fisurile sternale, anomaliile costale (inclusiv coasta cervicală);
2. **Infecțiile peretelui toracic**: abcese parietale, condrite și osteomielite costo-sternale, mediastinita/dehiscența post-sternotomie, empiemul de necesitate, abcesul rece tuberculos, actinomicoza;
3. **Tumorile peretelui toracic**: primitive (benigne și maligne, cu punct de plecare osos, cartilaginos sau în părțile moi), invazia prin contiguitate (cancer pulmonar, cancer mamar) și metastazele parietale;
4. **Afecțiunile post-iradiere**: radionecroza parietală, osteoradionecroza costală și sternală, ulcerațiile cronice și sarcoamele radioinduse, apărute la ani sau decenii după radioterapie (istoric, mai ales după iradierea cancerului mamar).

Traumatismele peretelui toracic (fracturi costale, volet costal) constituie un capitol separat (vezi Capitolul 14) şi nu vor fi reluate aici.

9.2. Malformațiile congenitale ale peretelui toracic

9.2.1. Pectus excavatum

Pectus excavatum ("torace înfundat", "torace de pantofar") este cea mai frecventă malformaţie a peretelui toracic anterior, reprezentând aproximativ 90% dintre deformările sternocostale, cu o incidenţă estimată la 1 la 300–1.000 de naşteri şi o netă predominanţă masculină (raport de aproximativ 4:1). Morfologic, sternul este deplasat posterior, împreună cu cartilajele costale adiacente, realizând o depresiune mediotoracică ce poate fi simetrică sau, mai frecvent, asimetrică, cu rotaţia sternului spre dreapta.

Patogenia clasică incrimina o "creştere în exces" a cartilajelor costale, care ar împinge sternul posterior. Reţinem însă că această teorie nu este susţinută de datele morfometrice moderne: cercetările efectuate în clinica noastră, ca şi alte studii de măsurare directă a cartilajelor, au arătat că acestea **nu sunt mai lungi** la pacienţii cu pectus excavatum comparativ cu subiecţii normali. Mecanismul real pare a fi o tulburare intrinsecă de structură şi orientare a creşterii cartilaginoase (displazie a joncţiunii condrosternale), nu un simplu exces cantitativ: nuanţă cu implicaţii practice, deoarece rezecţia extensivă a cartilajelor "în exces" nu mai este considerată necesară în tratamentul modern.

Semiologie clinică. Deformarea este de obicei vizibilă din copilărie şi se accentuează caracteristic în puseul de creştere pubertar. Pacientul tipic este un adolescent longilin, astenic, cu umeri proiectaţi anterior, cifoză dorsală şi abdomen protruziv ("postura pectus"). Simptomatologia funcţională apare mai ales la formele moderate şi severe: dispnee şi fatigabilitate la efort, toleranţă scăzută la sport, palpitaţii, dureri toracice anterioare difuze; asocierea cu prolapsul de valvă mitrală este mai frecventă decât în populaţia generală. O proporţie semnificativă de cazuri se asociază cu sindroame de ţesut conjunctiv (Marfan, Ehlers-Danlos), care trebuie căutate activ.

Impactul fiziologic real. Multă vreme pectus excavatum a fost etichetat drept problemă pur estetică: viziune astăzi depăşită. La formele severe, deplasarea posterioară a sternului comprimă şi roteşte cordul (în special ventriculul drept), reducând umplerea diastolică şi limitând creşterea debitului cardiac la efort; probele funcţionale respiratorii pot evidenţia disfuncţie restrictivă uşoară-moderată, iar testul de efort cardiopulmonar obiectivează scăderea consumului maxim de oxigen. După corecţia formelor severe s-a documentat ameliorarea toleranţei la efort şi a parametrilor hemodinamici. La fel de real şi adesea dominant este **impactul psihologic**: adolescentul îşi ascunde toracele, evită bazinul şi orele de sport, dezvoltă tulburări ale imaginii corporale şi retragere socială. Ameliorarea calităţii vieţii este un obiectiv terapeutic legitim, nu un moft estetic.

Evaluarea severităţii. Examenul computer-tomografic este standardul. **Indicele Haller** este raportul dintre diametrul transversal maxim al toracelui şi distanţa minimă stern–coloană, măsurate pe aceeaşi secţiune axială; valoarea normală este în jur de 2,5, iar un indice **≥ 3,25** este reperul consacrat de severitate care, împreună cu simptomatologia şi impactul psihosocial, susţine indicaţia chirurgicală. CT-ul mai apreciază asimetria şi rotaţia sternală, compresiunea cardiacă şi anomaliile asociate. Evaluarea se completează cu spirometrie, ecocardiografie şi, ideal, test de efort cardiopulmonar.

Tratament. Algoritmul terapeutic modern este stratificat în funcţie de severitate şi vârstă:

1. **Formele uşoare, asimptomatice**: supraveghere, kinetoterapie posturală şi, la pacienţii motivaţi cu perete toracic compliant, **vacuum bell** (clopotul cu vid): dispozitiv aplicat pe depresiune care, prin presiune negativă, ridică progresiv platoul sternocostal; necesită purtare zilnică, luni–ani, cu rezultate bune mai ales la copii şi la formele puţin adânci.

2. **Formele moderate şi severe (Haller ≥ 3,25, simptomatice sau cu impact psihologic major)**: corecţie chirurgicală. Standardul actual este **procedeul minim invaziv Nuss**: printr-un abord bilateral limitat, sub control toracoscopic, se introduce retrosternal o bară metalică modelată, care se roteşte cu convexitatea anterior şi împinge sternul în poziţie corectată; bara (uneori două) se fixează lateral şi se menţine 2–3 ani, până la remodelarea stabilă a peretelui, apoi se extrage. Principiul este deci **ortopedic: remodelare fără rezecţie**, în acord cu datele patogenice moderne. **Vârsta optimă este adolescenţa** (orientativ 12–16 ani), când toracele este încă maleabil; intervenţia rămâne fezabilă la adultul tânăr, cu forţe de corecţie mai mari şi frecvent două bare. Complicaţiile posibile: deplasarea barei, pneumotoraxul, pericardita reactivă, durerea postoperatorie importantă (ameliorată de analgezia modernă, inclusiv crioablaţia intercostală).
3. **Tehnica deschisă Ravitch** (rezecţia subpericondrală a cartilajelor deformate, osteotomie sternală şi fixare) rămâne **rezervată cazurilor selectate**: forme foarte asimetrice sau complexe, recidive după Nuss, pacienţi adulţi cu torace rigid, deformări mixte excavatum–carinatum.



Figura 9.1. (A) Aspect clinic al unui adolescent cu pectus excavatum sever, vedere antero-laterală, cu depresiunea mediotoracică caracteristică; (B) aspect postoperator după procedeul Nuss. *Colecţia Clinicii de Chirurgie Toracică Timişoara.*

Contraindicaţiile relative ale corecţiei sunt formele uşoare pur cosmetice la pacienţi neinteresaţi, comorbidităţile severe şi aşteptările nerealiste; sindroamele de ţesut conjunctiv nu contraindică intervenţia, dar impun evaluare cardiovasculară atentă.

9.2.2. Pectus carinatum

Pectus carinatum ("torace în carenă", "piept de porumbel") este protruzia anterioară a sternului şi a cartilajelor costale, de aproximativ 5–10 ori mai rar decât excavatum, tot cu predominanţă masculină, adesea evident abia la pubertate. Forma comună este condrogladiolară (protruzia corpului sternal); forma condromanubrială ("pectus arcuatum") este rară. Răsunetul funcţional cardiopulmonar este de regulă minim; problema dominantă este estetică şi psihologică, uneori cu dureri la nivelul proeminenţei.

Elementul-cheie terapeutic modern: **ortezarea dinamică prin brăţară (orteză) de compresie este tratamentul de primă linie la pacientul cu schelet imatur**. Orteza exercită o presiune anterioară controlată asupra proeminenţei; purtată consecvent (iniţial 20–23 ore/zi, apoi regim de întreţinere) timp de 6–24 de luni, obţine corecţii bune sau excelente la majoritatea adolescenţilor complianţi, cu perete toracic încă flexibil. **Chirurgia (Ravitch modificat sau, în cazuri selectate, tehnici minim invazive cu bară presternală de compresie) se rezervă eşecului ortezării**, formelor rigide ale adultului şi formelor complexe.



Figura 9.2. Aspect postoperator după tehnica Ravitch. *Colecţia Clinicii de Chirurgie Toracică Timişoara.*

9.2.3. Sindromul Poland

Sindromul Poland este o anomalie congenitală rară (aproximativ 1 la 30.000 de naşteri), sporadică, de obicei unilaterală (mai frecvent pe dreapta), atribuită unei perturbări vasculare embrionare în teritoriul arterei subclavii. Elementul definitoriu este **absenţa capului sternocostal al muşchiului pectoral mare**, la care se pot asocia, variabil: hipoplazia pectoralului mic, hipoplazia sau agenezia glandei mamare şi a mamelonului, aplazia cartilajelor şi arcurilor costale II–IV/V (cu herniere pulmonară şi risc de mişcare paradoxală) şi malformaţii ale membrului superior ipsilateral (simbrahidactilie). Semiologic: asimetrie toracică anterioară cu ştergerea pliului axilar anterior, depresiune infraclaviculară, asimetrie mamară.

Principiile reconstructive se adaptează gravităţii: formele uşoare, pur musculare, necesită cel mult corecţie estetică; formele cu defect costal şi perete instabil impun stabilizare scheletică (grefe costale, plase, materiale protetice); conturul muscular se reface cu lambou de mare dorsal ipsilateral sau, modern, proteze personalizate/lipofilling; la femeie, reconstrucţia mamară se integrează în plan, în echipă mixtă cu chirurgia plastică, de preferat după încheierea creşterii.

9.2.4. Alte anomalii

Fisurile sternale (cleft sternal) rezultă din lipsa de fuziune pe linia mediană a barelor sternale embrionare; forma superioară este cea mai frecventă. Defectul, acoperit doar de piele şi fascie, lasă vizibile pulsaţiile cardiace şi expune mediastinul; corecţia este indicată precoce, în primele luni de viaţă, când apropierea directă a marginilor sternale este posibilă fără compresiune cardiacă. Formele complexe se pot integra în pentalogia Cantrell.

Coasta cervicală (coastă supranumerară articulată cu vertebra C7, prezentă la sub 1% din populaţie, cel mai adesea asimptomatică) dobândeşte semnificaţie chirurgicală atunci când comprimă elementele vasculo-nervoase la defileul cervico-toracic, generând **sindromul de apertură toracică superioară** (thoracic outlet syndrome), în varianta neurogenă, venoasă sau arterială: menţionat aici doar ca apartenenţă la patologia parietală.



Figura 9.3. Fisură sternală. *Colecţia Clinicii de Chirurgie Toracică Timişoara.*

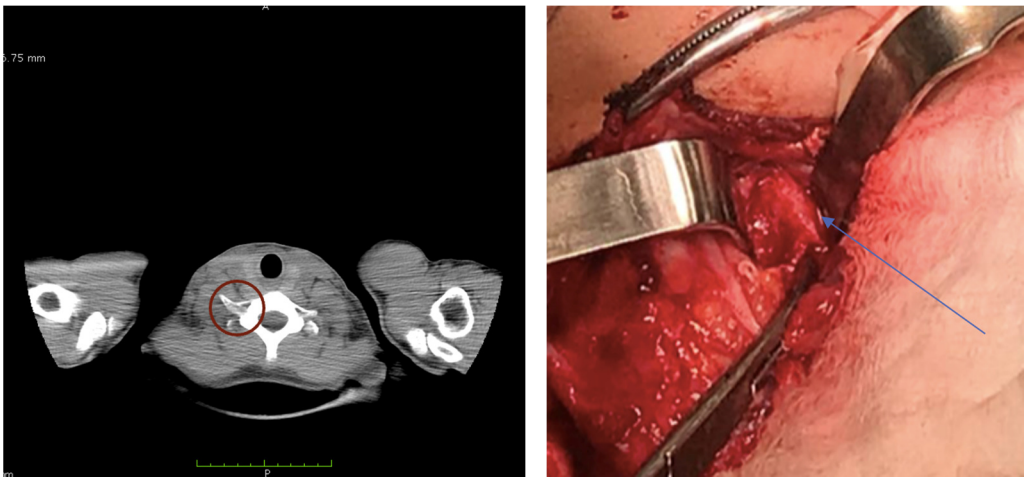

Figura 9.4. Coastă cervicală incompletă dreaptă cu sindrom de apertură toracică superioară: aspect CT (stânga) şi intraoperator (dreapta). *Colecţia Clinicii de Chirurgie Toracică Timişoara.*

9.3. Infecţiile peretelui toracic

Infecţiile parietale toracice sunt rare la pacientul imunocompetent, dar frecvente în context postoperator, post-traumatic sau la gazda imunodeprimată. Principiul general de tratament este comun chirurgiei septice: **antibioterapie ţintită + debridare/drenaj + îndepărtarea ţesutului devitalizat sau a materialului străin**, plus, în formele distructive, reconstrucţia.

9.3.1. Abcesul parietal şi condrita costală

Abcesul parietal superficial se prezintă cu semnele celsiene clasice şi febră; tratamentul este incizia şi drenajul, cu antibioterapie adaptată. Reţinem că un abces parietal poate fi vârful aisbergului: se exclude întotdeauna o colecţie profundă (empiem de necesitate, osteomielită subiacentă) prin ecografie sau CT.

Condrita costală infecţioasă (a nu se confunda cu sindromul Tietze, inflamator, neinfecţios, autolimitat) survine tipic după chirurgie toracică sau cardiacă, traumatisme deschise sau la utilizatorii de droguri intravenoase. Particularitatea anatomică este perfidă: **cartilajul este avascular**, deci antibioticele îl penetrează prost, iar infecţia difuzează de-a lungul arcurilor condrale şi al joncţiunilor intercondrale (mai ales la cartilajele V–X, care formează arcada comună). Consecinţa practică: tratamentul conservator eşuează de regulă, iar vindecarea impune **rezecţia întregului cartilaj afectat**, până în ţesut sănătos, sângerând; rezecţiile incomplete se soldează cu fistule cronice recidivante.

9.3.2. Osteomielita costală și sternală

Osteomielita costală poate fi hematogenă (rară, mai ales la copil), prin contiguitate (de la un empiem, abces subfrenic) sau post-traumatică/postoperatorie; stafilococul auriu domină etiologic, fără a uita tuberculoza. Clinic: durere localizată persistentă, tumefacţie, fistulizare cronică. Imagistica (CT, RMN) arată distrucţie osoasă, sechestre şi abcese asociate. Tratamentul asociază antibioterapie prelungită cu rezecţia segmentului costal afectat împreună cu sechestrele. Osteomielita sternală primară este excepţională; forma practică este cea **secundară sternotomiei**, discutată mai jos.

9.3.3. Mediastinita și dehiscența post-sternotomie

Infecţia profundă a plăgii de sternotomie (mediastinita postoperatorie) complică 1–3% dintre sternotomiile pentru chirurgie cardiacă şi rămâne o complicaţie redutabilă, cu mortalitate istorică de 10–25%, redusă semnificativ de strategiile moderne. **Factorii de risc** consacraţi: diabetul zaharat (mai ales dezechilibrat), obezitatea, bronhopneumopatia cronică obstructivă, utilizarea ambelor artere mamare interne la revascularizare (devascularizarea sternului), reintervenţiile, ventilaţia mecanică prelungită, imunosupresia şi fumatul.



Figura 9.5. Sternotomie dehiscentă. Se observă marginile dehiscente, cu supuraţie secundară a plăgii care pătează îmbrăcămintea. *Colecţia Clinicii de Chirurgie Toracică Timişoara.*

Clinic, la câteva zile–săptămâni postoperator apar febră, dureri sternale disproporționate, instabilitate sternală cu "clic" la palpare (dehiscență), secreție purulentă prin plagă și sindrom inflamator biologic; CT-ul evidențiază colecții retrosternale și dehiscența osoasă.

Tratamentul modern este etapizat: reexplorare precoce, debridarea țesuturilor devitalizate și a firelor de cerclaj infectate, bacteriologie, antibioterapie țintită și (elementul care a schimbat prognosticul) **terapia cu presiune negativă (NPWT, vacuum-assisted closure)**: buretele cu aspirație continuă controlată reduce edemul, stimulează granularea, stabilizează mecanic toracele și permite temporizarea închiderii în condiții de plagă curată. După asanare urmează închiderea secundară: reosteosinteză sternală când osul este viabil sau, la defectele mari, **reconstrucție cu lambouri musculare** (pectoral mare, mare epiploon) în echipă cu chirurgia plastică.

9.3.4. Empiemul de necesitate

Empiemul de necesitate (empyema necessitatis) este complicația unui empiem pleural cronic neglijat, care erodează parietal și se exteriorizează printre coaste ca o colecție subcutanată fluctuentă, uneori fistulizată la tegument (vezi și Capitolul 10). Etiologic domină tuberculoza și actinomicoza, dar poate apărea și în empiemele bacteriene cronicizate. Tratamentul se adresează cauzei: drenajul și asanarea empiemului pleural subiacent (frecvent decorticare), nu doar incizia colecției parietale: gest care, izolat, garantează recidiva și fistula cronică.

9.3.5. Abcesul rece tuberculos

În contextul epidemiologic românesc (cu una dintre cele mai ridicate incidențe ale tuberculozei din Uniunea Europeană) **abcesul rece parietal** trebuie cunoscut de orice absolvent. Este o colecție tuberculoasă cu evoluție torpidă, dezvoltată din adenopatii, focare costale sau prin migrare de la o spondilodiscită (abcesul rece "migrator" al morbului Pott poate fusa pe teaca psoasului, dar și parietal toracic). Semiologia este definitorie prin **absența semnelor inflamatorii acute**: tumefacție fluctuentă, nedureroasă sau puțin dureroasă, fără eritem și căldură locală ("rece"), la un pacient cu context sugestiv (impregnare bacilară, subfebrilități, transpirații nocturne, scădere ponderală, antecedente sau contact TB).

Capcana clinică majoră este **confuzia cu o tumoră parietală**, și reciproc; diagnosticul se sprijină pe imagistică (CT: colecție cu perete fin, liză costală, leziuni pulmonare sau vertebrale asociate) și pe examenul bacteriologic și histopatologic al materialului puncționat/biopsiat (granuloame cazeificate, GeneXpert, culturi). Tratamentul este în primul rând **medical**: chimioterapie antituberculoasă standard; chirurgia se rezervă colecțiilor mari, fistulizate sau rezistente, întotdeauna sub acoperire tuberculostatică. Incizia largă intempestivă a unui abces rece, fără tratament antituberculos, duce clasic la fistulă cronică trenantă.

9.3.6. Actinomicoza toracică

Actinomicoza este o raritate înșelătoare: infecție cronică granulomatoasă cu *Actinomyces israelii* (anaerob filamentos din flora orală), care în forma toracică traversează barierele anatomice (pleură, coaste, mușchi), realizând un bloc pseudotumoral parietal cu **fistule multiple** ce drenează puroi cu "granule de sulf" caracteristice. Se confundă frecvent cu neoplasmul bronhopulmonar invaziv sau cu tuberculoza. Diagnosticul este bacteriologic și histopatologic; tratamentul: penicilină în doze mari, prelungit (luni), chirurgia limitându-se la excizia leziunilor distructive și a traiectelor fistuloase.

Tabelul 9.1. Diagnostic diferențial: tumoră parietală vs infecție a peretelui toracic

Criteriu	Tumoră parietală	Infecție parietală
Debut și evoluție	Insidios, creștere progresivă lună de lună	Acut/subacut (banal) sau torpid (TB, actinomicoză)
Durere	Absentă inițial; apariția durerii sugerează malignitate/invazie	Prezentă în infecțiile acute; discretă în abcesul rece
Semne inflamatorii locale	Absente (excepție: tumori rapid evolutive, tip Ewing, care pot mima infecția)	Prezente în formele acute; caracteristic absente în abcesul rece
Febră, sindrom biologic inflamator	De regulă absente	Frecvente (pot lipsi în TB și actinomicoză)
Fistulizare	Excepțională (tumori ulcerate avansate)	Sugestivă: TB, actinomicoză, osteomielită cronică
Context	Neoplazie cunoscută (metastază?), iradiere în antecedente	Sternotomie, traumatism, imunodepresie, contact TB
Imagistică (CT/RMN)	Masă tisulară, distrucție osoasă, matrice condroidă/osoidă	Colecție lichidiană cu perete captant, sechestre, traiecte
Tranșarea diagnosticului	Biopsie (obligatorie)	Puncție/biopsie cu bacteriologie completă + histologie

Reținem că regula practică este ca orice leziune parietală echivocă să fie tratată informațional ca o tumoră: se biopsiază și se trimite material atât la histopatologie, cât și la bacteriologie.

9.4. Tumorile peretelui toracic

9.4.1. Principiu didactic fundamental și algoritm diagnostic

Tumorile primitive ale peretelui toracic sunt rare (sub 5% din tumorile toracice), dar aproximativ jumătate sunt maligne, iar la acestea se adaugă metastazele și invazia prin contiguitate. De aici principiul care trebuie să rămână după examen: **orice tumoră a peretelui toracic este considerată malignă până la proba contrarie**. Nicio masă parietală nu se urmărește "să vedem cum evoluează" și, mai ales, nu se enucleează intempestiv.

Semiologic, tumora parietală este o formațiune palpabilă, fixă pe planul osos, cu creștere lentă; **durerea** (mai ales cea nou apărută sau progresivă) este semnal de alarmă pentru malignitate (invazie periostală). Anamneza caută antecedente oncologice, iradiere, traumatisme, context infecțios.

Algoritmul diagnostic:

1. **Radiografia toracică**: orientativă (liză costală, calcificări, opacitate parietală).
2. **Computer-tomografia**: examenul de bază: localizare, dimensiuni, distrucție osoasă, matrice tumorală (calcificările "în inele și arcuri" sugerează matrice condroidă), raporturi cu plămânul și mediastinul, bilanț de extensie toracic.
3. **Rezonanța magnetică**: superioară CT-ului pentru părțile moi, invazia musculară, planurile de clivaj, extensia intracanalară (tumori paravertebrale) și vasculo-nervoasă.
4. **PET-CT**: utilă în bilanțul tumorilor maligne confirmate și în căutarea leziunii primare la metastazele parietale.
5. **Biopsia**: cheia de boltă. Regulile ei sunt esențiale:
   - pentru **leziuni mici** (orientativ sub 2–3 cm), se preferă **biopsia excizională**: excizia completă cu margine de siguranță, care este simultan diagnostic și tratament dacă leziunea se dovedește benignă;

- pentru **leziuni mari**, se practică biopsia cu ac gros (core-needle) sau **biopsia incizională**, cu o regulă de aur: incizia se plasează **în axul viitoarei rezecții**, astfel încât traiectul de biopsie (potențial contaminat cu celule tumorale) să poată fi excizat în bloc la operația definitivă. O biopsie prost plasată (incizie transversală "comodă", drenaje la distanță) poate compromite iremediabil o intervenție curativă;
- puncția-aspirație cu ac fin are randament limitat în tumorile osoase și cartilaginoase și nu este suficientă pentru gradare.

9.4.2. Tumorile benigne

Osteocondromul este cea mai frecventă tumoră costală benignă: excrescență osoasă cu coif cartilaginos, dezvoltată din cartilajul de creștere, adesea descoperită întâmplător la adolescent sau adultul tânăr. Leziunile asimptomatice se pot supraveghea; creșterea după maturitatea scheletică, durerea nou apărută sau un coif cartilaginos gros la RMN ridică suspiciunea transformării în condrosarcom (risc mic în leziunile solitare, mai mare în boala exostozantă multiplă) și impun excizia.

Displazia fibroasă (leziune pseudotumorală în care osul normal este înlocuit de țesut fibro-osos imatur) are localizare costală clasică. Radiologic: aspect expansiv, "în sticlă mată", fără reacție periostală agresivă. Formele monostotice asimptomatice se supraveghează; excizia se rezervă leziunilor dureroase, deformante, fracturate sau cu dubiu diagnostic.

Condromul (encondromul): tumoră cartilaginoasă benignă localizată tipic anterior, la joncțiunea condrocostală. Aici intervine o nuanță crucială: **histologic, condromul și condrosarcomul de grad mic sunt extrem de greu de diferențiat**, iar biopsiile parcelare pot subestima leziunea. De aceea atitudinea consacrată (pe care o susține și experiența clinicii noastre) este ca **orice tumoră cartilaginoasă a peretelui toracic să fie tratată prin excizie completă cu margini de siguranță, ca și cum ar fi un condrosarcom**, fără enucleere și fără chiuretaj.

Alte leziuni benigne: tumora cu celule gigante, chistul osos anevrismal, granulomul eozinofil (histiocitoza cu celule Langerhans; la copil poate mima osteomielita sau tumora Ewing), lipoame, fibroame, tumori neurogene parietale (schwannoame de nerv intercostal).

9.4.3. Tumorile maligne primitive

Condrosarcomul este **cea mai frecventă tumoră malignă primitivă osoasă a peretelui toracic** la adult, cu vârf de incidență la 40–60 de ani, localizat predilect anterior, parasternal, la arcurile condrocostale. Evoluția este caracteristic **lentă**, uneori pe parcursul anilor, ceea ce întreține falsa impresie de benignitate. Punctul terapeutic esențial: condrosarcomul este **rezistent la chimioterapie și la radioterapie**, astfel încât **chirurgia (rezecția largă, cu marje de siguranță) este singura șansă curativă**. Rezecția incompletă sau enucleerea condamnă pacientul la recidive locale iterative, tot mai greu de stăpânit, cu risc de dediferențiere. Prognosticul depinde de gradul histologic și de calitatea marjelor: formele de grad 1 au supraviețuiri excelente după rezecție completă: experiența clinicii noastre cu condrosarcoamele parietale de grad 1 confirmă că rezecția largă de la prima intervenție este factorul decisiv al vindecării, în timp ce reintervențiile pentru recidivă după excizii marginale sunt mult mai laborioase și mai puțin sigure oncologic.

Sarcomul Ewing (familia tumorilor Ewing/PNET, incluzând istoric tumora Askin a peretelui toracic) afectează copilul, adolescentul și adultul tânăr; clinic: masă parietală dureroasă, rapid evolutivă, uneori cu febră și sindrom inflamator care mimează osteomielita. Este prototipul tumorii cu **tratament multimodal**: chimioterapie neoadjuvantă (care reduce volumul tumoral și tratează micrometastazele), urmată de rezecție chirurgicală și/sau radioterapie, apoi chimioterapie de consolidare. Ordinea este esențială: operația de la început, fără chimioterapie, este o greșeală strategică.

Osteosarcomul parietal este rar, agresiv, cu creştere rapidă şi metastazare pulmonară precoce; tratamentul urmează modelul osteosarcomului extremităţilor: chimioterapie neoadjuvantă, rezecţie largă, chimioterapie postoperatorie.

Sarcoamele de părţi moi ale peretelui toracic (sarcom pleomorf nediferenţiat, liposarcom, leiomiosarcom, sinovialosarcom, angiosarcom, acesta din urmă şi radioindus) se tratează după principiile generale ale sarcoamelor: rezecţie largă R0, radioterapie (neo)adjuvantă la formele de grad înalt sau cu marje limitate, chimioterapie în situaţii selectate, obligatoriu în cadrul unei comisii multidisciplinare de sarcoame.

Tumora desmoidă (fibromatoza agresivă) ocupă o poziţie particulară: histologic benignă (nu metastazează), dar **local agresivă**, infiltrativă, cu tendinţă marcată la recidivă chiar după rezecţii aparent complete. Atitudinea modernă s-a nuanţat: la leziunile stabile, asimptomatice, se acceptă supravegherea activă ca primă opţiune (o proporţie se stabilizează sau regresează spontan), tratamentul sistemic (inclusiv inhibitori de gamma-secretază, dezvoltaţi recent) şi chirurgia fiind rezervate formelor evolutive sau simptomatice.

9.4.4. Metastazele parietale și invazia prin contiguitate

Metastazele sunt, în ansamblu, cele mai frecvente tumori maligne ale peretelui toracic: orice carcinom (mamar, pulmonar, renal, prostatic, tiroidian) şi mielomul multiplu pot determina leziuni costale sau sternale, adesea dureroase, uneori revelatoare. Descoperirea unei leziuni parietale la un pacient oncologic impune bilanţ sistemic înainte de orice gest local; rezecţia este indicată doar în cazuri selectate (leziune unică, boală primară controlată, interval liber lung, de exemplu metastaza sternală unică tardivă a unui carcinom renal sau tiroidian).



Figura 9.6. Metastază de cancer testicular neglijată. *Colecţia Clinicii de Chirurgie Toracică Timişoara.*

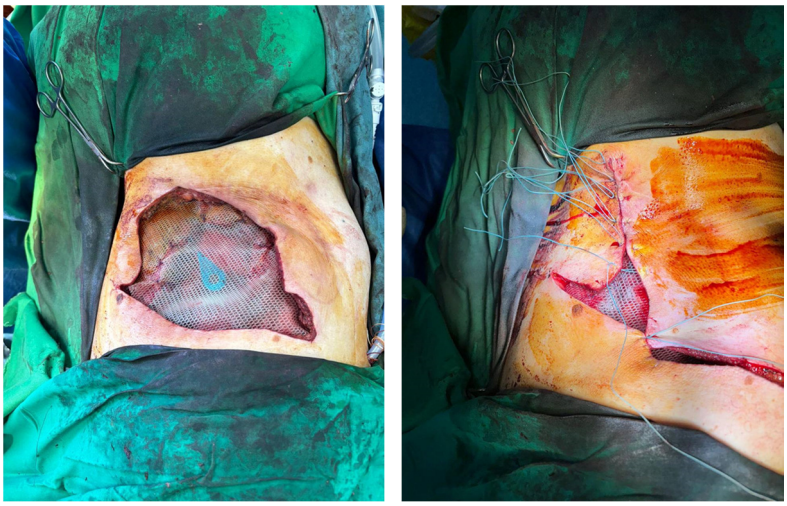

Figura 9.7. Reconstrucție parietală după rezecția unei formațiuni sarcomatoase a peretelui toraco-lombar. *Colecția Clinicii de Chirurgie Toracică Timișoara.*

Invazia prin contiguitate are două surse principale. **Cancerul pulmonar** invadant parietal (inclusiv tumora Pancoast) se tratează, la cazurile selectate, prin rezecție pulmonară și parietală în bloc: indicațiile și strategia multimodală sunt detaliate în Capitolul 12. **Cancerul mamar** poate invada peretele direct (forme local avansate) sau ca **recidivă parietală post-mastectomie**, uneori pe teren iradiat; rezecțiile parietale de salvare sunt intervenții majore, justificate la paciente selectate, cu boală sistemică controlată, în echipă oncologică multidisciplinară. Tot aici se încadrează sarcoamele radioinduse și osteoradionecroza, moștenirea tardivă a radioterapiei istorice, care pot impune excizia întregului câmp iradiat compromis, cu reconstrucții laborioase.

Tabelul 9.2. Clasificarea tumorilor peretelui toracic și atitudinea terapeutică principială

Categorie	Exemple	Caracter evolutiv	Atitudine terapeutică
Benigne osoase/cartilaginoase	Osteocondrom, displazie fibroasă, condrom	Creștere lentă; risc de transformare (osteocondrom) sau de subdiagnosticare (condrom)	Supraveghere (leziuni tipice asimptomatice); excizie la durere, creștere, dubiu; condrom = excizie completă cu marje (ca un condrosarcom)
Maligne primitive osoase	**Condrosarcom** (cel mai frecvent), osteosarcom, sarcom Ewing	Condrosarcom: lent, chimio-radiorezistent; Ewing/osteosarcom: rapid evolutive	Condrosarcom: **rezecție largă = singura șansă curativă**; Ewing și osteosarcom: tratament multimodal (chimioterapie neoadjuvantă + rezecție ± radioterapie)
Maligne primitive de părți moi	Sarcom pleomorf, liposarcom, angiosarcom	Variabil, în funcție de grad	Rezecție largă R0 ± radioterapie; decizie în comisie de sarcoame
Intermediar (local agresiv)	Tumora desmoidă	Infiltrativă, recidivantă, fără metastaze	Supraveghere activă la formele stabile; chirurgie/tratament sistemic la formele evolutive
Metastaze	Carcinom mamar, renal, pulmonar, tiroidian, mielom	Semn de boală sistemică	Tratament sistemic; rezecție doar în cazuri selectate (leziune unică, boală controlată)
Invazie prin contiguitate	Cancer pulmonar (vezi Cap. 12), cancer mamar, recidive post-mastectomie	Extensie locală directă	Rezecție în bloc la cazuri selectate, în strategie multimodală

9.5. Principiile rezecției și reconstrucției peretelui toracic

9.5.1. Rezecția cu intenție curativă

Pentru tumorile maligne, obiectivul este rezecția **R0 în bloc**, cu **marje oncologice largi, de cel puțin 2–4 cm** (orientativ 2 cm pentru metastaze și leziuni de grad mic, 4 cm pentru sarcoamele primitive de grad înalt), incluzând de principiu o coastă indemnă deasupra și dedesubtul tumorii, mușchii adiacenți, pleura parietală, cicatricea și traiectul de biopsie, precum și orice structură invadată (plămân în pană, porțiuni de stern). Compromisul asupra marjelor "pentru a ușura reconstrucția" este o eroare conceptuală: recidiva locală anulează beneficiul întregii intervenții, iar defectul, oricât de mare, poate fi astăzi reconstruit.

9.5.2. Reconstrucția: schelet și înveliș

Reconstrucția răspunde la două întrebări: (1) trebuie refăcută **stabilitatea scheletică**? (2) cum se asigură **acoperirea cu țesuturi moi** bine vascularizate?

Reconstrucția scheletică este, în general, necesară pentru **defectele mai mari de aproximativ 5 cm** (sau care interesează trei sau mai multe coaste), precum și pentru **localizările cu risc de mișcare paradoxală (volet)**: peretele anterior și antero-lateral, sternul. Defectele mici, cele posterioare acoperite de scapulă (deasupra coastei a IV-a) și cele profund situate sub musculatură groasă pot să nu necesite proteză. Reținem însă capcana clasică: defectele posterioare joase, la vârful scapulei, trebuie reconstruite, altfel vârful scapulei se poate inclava în defect.

Materialele disponibile, în ordinea complexității:

- **plase sintetice** (polipropilenă, PTFE expandat, acesta din urmă etanș, preferat când defectul comunică larg cu pleura): soluția standard pentru majoritatea defectelor;
- **plase compozite tip "sandwich"** cu ciment metilmetacrilic, care oferă rigiditate pentru defectele întinse anterioare;
- **materiale biologice** (matrici dermice acelulare): utile în câmpuri contaminate sau iradiate, unde materialul sintetic ar întreține infecția;
- modern, **sistemele de osteosinteză din titan** (bare și agrafe costale, plăci sternale) și **protezele personalizate imprimate 3D din titan**, proiectate pe reconstrucția CT a pacientului: soluții de ales pentru rezecțiile sternale întinse și defectele complexe, cu rezultate funcționale și estetice remarcabile.

Acoperirea cu părți moi este la fel de importantă ca scheletul: o proteză neacoperită de țesut bine vascularizat este condamnată la infecție. Principial, arsenalul cuprinde **lambourile musculare și musculocutanate**: **marele dorsal** (cel mai versatil, pentru defecte antero-laterale întinse), **marele pectoral** (defectele sternale și anterioare superioare), **dreptul abdominal** (pediculat pe artera epigastrică superioară, pentru defectele sternale inferioare, cu prudență dacă artera mamară internă ipsilaterală a fost sacrificată), la care se adaugă marele epiploon (câmpuri iradiate, infectate) și, în situații extreme, lambourile libere microchirurgicale. Planificarea se face de la început în **echipă mixtă cu chirurgia plastică**: reconstrucția nu este o improvizație de final de operație, ci parte integrantă a strategiei.

Complicațiile specifice chirurgiei parietale majore includ: insuficiența respiratorie prin alterarea mecanicii ventilatorii (redusă de reconstrucția rigidă corectă și de analgezia modernă), seromul și infecția de proteză (care poate impune ablația materialului), necroza parțială de lambou și recidiva locală: cea mai bună "profilaxie" a acesteia rămânând marjele corecte de la prima rezecție.

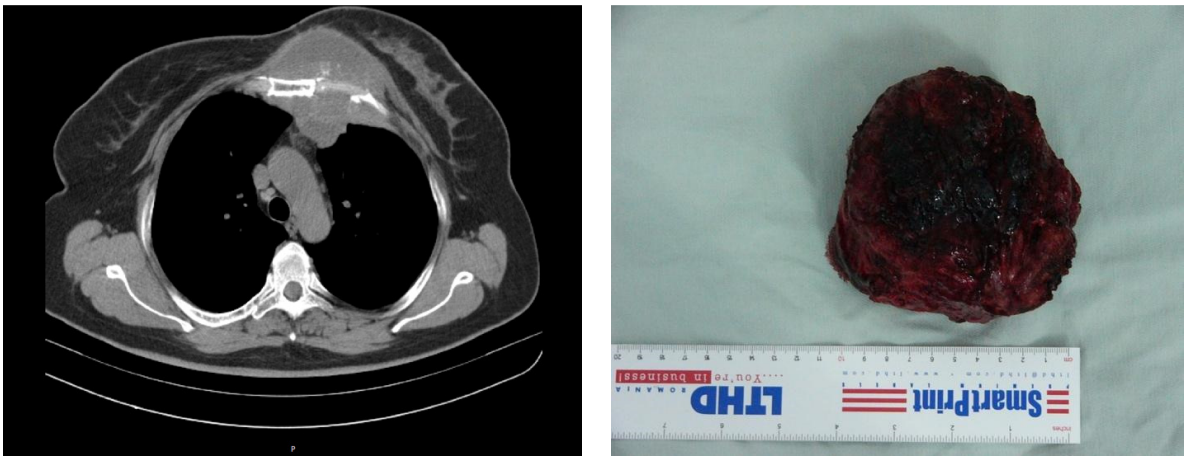

Figura 9.8. (A) Secţiune CT axială, fereastră osoasă: tumoră condrocostală anterioară stângă cu calcificări şi distrucţie costală, sugestivă pentru malignitate; (B) piesă de rezecţie parietală în bloc, cu riglă de referinţă alături. *Colecţia Clinicii de Chirurgie Toracică Timişoara.*



Figura 9.9. Aspect intraoperator al reconstrucţiei unui defect parietal antero-lateral întins: plasă sintetică fixată în tensiune la marginile costale ale defectului, înaintea acoperirii cu lambou muscular de mare dorsal; schiţă asociată cu principiul "sandwich" plasă–ciment pentru defectele care necesită rigiditate. *Colecţia Clinicii de Chirurgie Toracică Timişoara.*

Caz clinic ilustrativ 1

Adolescent de 15 ani, adus de părinţi pentru deformare toracică anterioară accentuată în ultimii doi ani, dispnee la efort sportiv şi refuzul activităţilor la bazin. Examen clinic: depresiune mediotoracică profundă, asimetrică, habitus astenic, cifoză posturală. CT toracic: indice Haller 4,1, compresiune şi rotaţie a ventriculului drept. Ecocardiografie: prolaps mitral minor. Spirometrie: disfuncţie restrictivă uşoară. S-a practicat corecţie minim invazivă tip Nuss, cu plasarea toracoscopică a unei bare retrosternale, cu evoluţie simplă sub analgezie multimodală. La controlul de la 6 luni: torace remodelat, reluarea sportului, ameliorare netă a încrederii în sine; bara se va extrage la 3 ani postoperator.

Caz clinic ilustrativ 2

Bărbat de 52 de ani, se prezintă pentru formaţiune parasternală dreaptă, dură, fixă, cu creştere lentă de aproximativ doi ani, recent devenită dureroasă. Fără febră, fără context infecţios. CT: masă de 7 cm centrată pe arcul condrocostal III, cu calcificări inelare şi liză osoasă. Biopsie incizională plasată în axul viitoarei rezecţii: tumoră cartilaginoasă atipică (condrosarcom grad 1). S-a practicat rezecţie parietală în bloc cu marje de 4 cm (arcurile costale II–IV, hemistern adiacent, traiect de biopsie), reconstrucţie cu plasă compozită şi lambou de mare pectoral, în echipă cu chirurgia plastică. Histologie definitivă: condrosarcom grad 1, marje negative. Evoluţie favorabilă, fără recidivă la controalele periodice.

Puncte-cheie

- Patologia chirurgicală a peretelui toracic cuprinde patru categorii: malformaţii congenitale, infecţii, tumori şi leziuni post-iradiere; traumatismele fac obiectul unui capitol separat.
- Pectus excavatum este cea mai frecventă malformaţie parietală; la formele severe (indice Haller ≥ 3,25 pe CT) există un impact cardiopulmonar real, la care se adaugă aproape constant impactul psihologic: corecţia nu este un gest pur estetic.
- Cartilajele costale din pectus excavatum nu sunt "în exces" de creştere; tratamentul modern este remodelarea minim invazivă tip Nuss (bară retrosternală, optim în adolescenţă), tehnica Ravitch rămânând pentru cazuri selectate, iar vacuum bell pentru formele uşoare.
- În pectus carinatum, ortezarea dinamică cu brăţară de compresie este tratamentul de primă linie la scheletul imatur; chirurgia se rezervă eşecului ortezării şi formelor rigide.
- Cartilajul costal este avascular: condrita infecţioasă nu se vindecă fără rezecţia completă a cartilajului afectat.
- Mediastinita post-sternotomie recunoaşte factori de risc clari (diabet, obezitate, ambele mamare interne); terapia cu presiune negativă (NPWT) a transformat prognosticul, urmată de reosteosinteză sau lambouri musculare.
- Abcesul rece tuberculos (relevant în contextul românesc) mimează o tumoră parietală: fără semne inflamatorii acute; diagnosticul cere bacteriologie şi histologie, iar tratamentul este primordial antituberculos.
- Orice tumoră a peretelui toracic este malignă până la proba contrarie; biopsia incizională se plasează obligatoriu în axul viitoarei rezecţii, iar leziunile mici se pretează la biopsie excizională.
- Condrosarcomul este cea mai frecventă tumoră malignă primitivă osoasă parietală: creştere lentă, chimio- şi radiorezistent; rezecţia largă de la prima intervenţie este singura şansă curativă; orice tumoră cartilaginoasă parietală se excizează ca un condrosarcom.
- Rezecţia oncologică impune marje de cel puţin 2–4 cm; defectele peste ~5 cm sau cu risc de volet necesită reconstrucţie scheletică (plase, compozite, titan/proteze 3D personalizate), întotdeauna acoperită de ţesut bine vascularizat (lambouri de mare dorsal, pectoral, drept abdominal), în echipă mixtă cu chirurgia plastică.

Capitolul 10. Patologia pleurală chirurgicală (pneumotorax, empiem, tumorile pleurei, chilotorax)

Obiective de învățare

La finalul acestui capitol, studentul va fi capabil să:

1. definească și să clasifice pneumotoraxul spontan (primar și secundar) și să descrie tabloul clinic și algoritmul diagnostic al acestuia;
2. explice schimbarea de paradigmă adusă de ghidul BTS 2023 în managementul pneumotoraxului spontan (tratament ghidat de simptome, nu de dimensiune) și să enumere opțiunile terapeutice, de la observație la drenajul ambulatoriu;
3. formuleze indicațiile chirurgiei în pneumotoraxul spontan și să descrie principial intervenția standard (VATS cu rezecția blebs-urilor și pleurodeză);
4. descrie cele trei stadii evolutive ale empiemului pleural și corespondența terapeutică a fiecăruia, argumentând de ce tratamentul precoce previne cronicizarea;
5. enumere criteriile revărsatului parapneumonic complicat și să construiască algoritmul terapeutic al empiemului, de la antibioterapie și drenaj la decorticare;
6. compare opțiunile paliative moderne în revărsatul pleural malign (pleurodeza cu talc, cateterul pleural tunelizat) și să le aleagă rațional în funcție de expansiunea plămânului și de prognostic;
7. descrie particularitățile etiologice, diagnostice și terapeutice ale mezoteliomului pleural și ale chilotoraxului, inclusiv managementul în trepte al fistulei chiloase.

10.1. Pneumotoraxul spontan

10.1.1. Definiții și clasificare

Pneumotoraxul este definit prin prezența aerului în cavitatea pleurală, cu pierderea presiunii negative intrapleurale și colabarea consecutivă, parțială sau completă, a plămânului (mecanismul fiziologic a fost discutat în Capitolul 1). După circumstanțele apariției, pneumotoraxul poate fi **traumatic** (inclusiv iatrogen, după puncții pleurale sau venoase centrale, biopsii transtoracice, ventilație mecanică; tratat în capitolul de traumatisme) sau **spontan**, apărut în absența oricărui traumatism: obiectul acestui subcapitol.

Pneumotoraxul spontan se clasifică în două entități cu profil clinic distinct:

- **Pneumotoraxul spontan primar (PSP)** survine la persoane fără boală pulmonară cunoscută clinic. Pacientul tipic este un **bărbat tânăr (15–35 de ani), longilin, astenic, frecvent fumător**; raportul bărbați/femei este de aproximativ 3–5:1, iar fumatul crește riscul de câteva zeci de ori la marii fumători. Substratul lezional, aproape constant regăsit la explorarea toracoscopică, îl constituie **blebs-urile și bulele subpleurale apicale**: mici spații aeriene delimitate de pleura viscerală, a căror efracție permite trecerea aerului în cavitatea pleurală. Termenul "primar" este deci parțial convențional: plămânul nu este perfect sănătos, dar boala subiacentă este limitată și fără expresie funcțională.

- **Pneumotoraxul spontan secundar (SSP)** complică o pneumopatie preexistentă: cel mai frecvent **BPOC cu emfizem bulos** (peste jumătate din cazuri), apoi fibroza pulmonară şi alte pneumopatii interstiţiale (inclusiv histiocitoza cu celule Langerhans şi limfangioleiomiomatoza, la adultul tânăr), astmul, fibroza chistică, infecţiile (tuberculoză, pneumonia cu *Pneumocystis*, abcese cu efracţie pleurală) şi cancerul pulmonar. O formă particulară este **pneumotoraxul catamenial**, asociat endometriozei toracice: survine la femei, de regulă pe dreapta, în primele 72 de ore de la debutul menstruaţiei, adesea în prezenţa unor fenestraţii diafragmatice; recidivează frecvent şi impune, pe lângă gestul chirurgical, tratament hormonal supresiv.

Distincţia PSP/SSP are consecinţe practice majore: la pacientul cu SSP rezerva funcţională este deja compromisă, toleranţa clinică este mult mai proastă, fistula aeriană persistă mai des, iar mortalitatea nu este neglijabilă; de aceea pragul de intervenţie şi de internare este semnificativ mai jos. Ghidul BTS 2023 nuanţează însă această dihotomie, subliniind că vârsta peste 50 de ani cu istoric semnificativ de fumat plasează practic pacientul în categoria de risc a pneumotoraxului secundar, chiar fără diagnostic pneumologic formal.

Tabelul 10.1. Comparaţie între pneumotoraxul spontan primar şi secundar

Caracteristică	Pneumotorax spontan primar (PSP)	Pneumotorax spontan secundar (SSP)
Teren tipic	bărbat tânăr (15–35 ani), longilin, fumător	pacient peste 50 de ani, cu pneumopatie cunoscută (BPOC, fibroză)
Substrat lezional	blebs-uri/bule subpleurale apicale	emfizem bulos, distrucţii parenchimatoase difuze
Toleranţă clinică	de regulă bună, chiar la colaps mare	frecvent proastă (rezervă funcţională redusă), risc vital
Management iniţial	conservator/aspiraţie posibile la pacientul stabil	prag jos pentru drenaj pleural; internare obligatorie
Fistulă aeriană persistentă	rară	frecventă
Risc de recidivă după primul episod	aproximativ 30%	mai mare (până la 40–50%)
Indicaţie chirurgicală	de regulă de la al doilea episod (sau situaţii speciale)	discutată precoce, adaptată riscului operator

10.1.2. Semiologie şi diagnostic

Tabloul clinic clasic asociază **durere toracică unilaterală cu debut brusc**, cu caracter pleural (accentuată de inspir), şi **dispnee** de intensitate variabilă. În PSP simptomatologia poate fi surprinzător de discretă: mulţi pacienţi se prezintă la ore sau zile de la debut, iar durerea tinde să se atenueze spontan; în SSP, dimpotrivă, dispneea este disproporţionată faţă de mărimea pneumotoraxului, pentru că survine pe un plămân deja bolnav. Examenul obiectiv al hemitoracelui afectat evidenţiază triada clasică: **abolirea murmurului vezicular, hipersonoritate (timpanism) la percuţie şi abolirea transmiterii vibraţiilor vocale**, cu diminuarea amplitudinii mişcărilor respiratorii; la pneumotoraxul mic, examenul fizic poate fi normal.

O situaţie aparte, de extremă urgenţă, este **pneumotoraxul sufocant (în tensiune)**: mecanismul de supapă unidirecţională acumulează progresiv aer sub presiune, colabează complet plămânul, deplasează mediastinul contralateral şi comprimă întoarcerea venoasă, generând insuficienţă respiratorie acută şi şoc obstructiv (hipotensiune, jugulare turgescente, cianoză, deviaţia traheei). Reţinem că este un **diagnostic clinic**, care impune decompresie imediată (puncţie-exuflare urmată de drenaj pleural), fără a aştepta confirmarea imagistică: principiu comun cu managementul traumatismelor (vezi capitolul dedicat).

Radiografia toracică postero-anterioară în ortostatism este examenul diagnostic standard: evidenţiază linia pleurei viscerale, cu hipertransparenţă avasculară periferic de aceasta. Cuantificarea dimensiunii (convenţional, un pneumotorax "mare" are o distanţă de peste 2 cm între peretele toracic şi plămân la nivelul hilului) şi-a pierdut din importanţa decizională odată cu ghidul BTS 2023, care mută accentul pe simptomatologie. **Tomografia computerizată** nu este necesară de rutină la primul episod tipic; este indicată în **cazurile neclare** (diferenţierea unei bule gigante de pneumotorax: capcană clasică, deoarece drenajul unei bule confundate cu pneumotoraxul produce fistulă), în **pneumotoraxul recidivat sau bilateral**, la **suspiciunea de boală pulmonară subiacentă** şi în planificarea preoperatorie (identificarea blebs-urilor/bulelor apicale, adesea bilaterale). Ecografia pleurală (absenţa alunecării pleurale, semnul "codului de bare" în modul M) este utilă mai ales în context de urgenţă şi traumă.

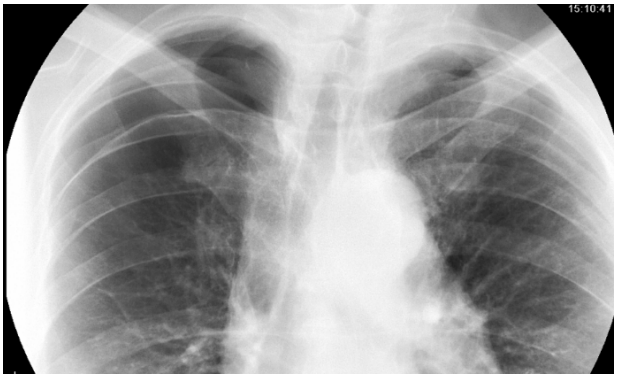

Figura 10.1. Radiografie toracică, incidenţă postero-anterioară: pneumotorax apical drept. *Colecţia Clinicii de Chirurgie Toracică Timişoara.*

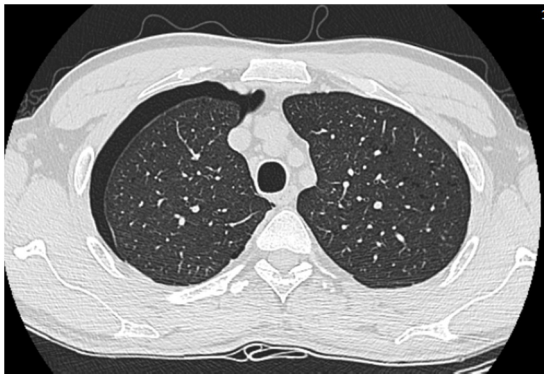

Figura 10.2. Secţiune axială CT de torace: pneumotorax drept. *Colecţia Clinicii de Chirurgie Toracică Timişoara.*

10.1.3. Managementul modern conform BTS 2023: schimbarea de paradigmă

Vreme de decenii, atitudinea terapeutică a fost dictată în primul rând de **dimensiunea radiologică** a pneumotoraxului. Ghidul BTS 2023 pentru patologia pleurală a operat o veritabilă **schimbare de paradigmă**: la pacientul cu PSP **stabil clinic şi puţin simptomatic, managementul conservator (fără niciun gest evacuator) este o opţiune legitimă chiar şi în pneumotoraxul mare**. Fundamentul acestei recomandări este **trialul PSP** (studiu randomizat australo-neozeelandez publicat în 2020), care a comparat managementul conservator cu cel intervenţional la pacienţi cu PSP moderat-mare: aproximativ 85% dintre pacienţii trataţi conservator nu au necesitat în final nicio intervenţie, reexpansiunea la 8 săptămâni a fost non-inferioară, iar grupul conservator a avut mai puţine evenimente adverse şi o tendinţă spre mai puţine recidive precoce. Aerul intrapleural se resoarbe spontan, lent (aproximativ 1–2% din volumul hemitoracelui pe zi, ritm accelerat de oxigenoterapia cu debit mare la pacientul internat), iar breşa pleurală mică se închide de regulă singură.

Decizia terapeutică modernă se construieşte deci pe trei întrebări: **(1)** pacientul este stabil sau instabil (pneumotorax sufocant, hipoxemie semnificativă, criterii de risc)? **(2)** este simptomatic semnificativ sau nu? **(3)** este un pneumotorax primar sau secundar? Opţiunile, în ordinea invazivităţii:

1. **Observaţia (managementul conservator)**: PSP la pacient stabil, cu simptome minime sau absente, indiferent de dimensiune: supraveghere clinică, analgezie, control radiologic la interval scurt (de regulă la 2–4 zile, apoi până la rezoluţie), instrucţiuni clare de revenire imediată la agravare; evitarea efortului fizic intens până la vindecare.
2. **Aspiraţia cu ac (exuflarea)**: evacuarea aerului printr-un cateter fin (14–16 G sau dispozitiv dedicat) urmată de retragerea acestuia; succes primar în aproximativ 50–70% din PSP; permite frecvent evitarea internării; eşecul aspiraţiei orientează către drenaj.

3. **Drenajul pleural cu tub fin**: cateter de calibru mic (8–14 Fr, tehnică Seldinger) conectat la sistem cu supapă sub apă sau la valvă unidirecțională; tuburile groase nu mai au indicație în pneumotoraxul necomplicat, fiind mai dureroase fără beneficiu suplimentar.



Figura 10.3. Pacient în decubit lateral stâng, cu tub de dren de calibru mare inserat intrapleural drept. *Colecția Clinicii de Chirurgie Toracică Timișoara.*

4. **Drenajul ambulatoriu**: cateter fin cu **valvă unidirecțională tip Heimlich** sau dispozitive integrate moderne, care permit externarea precoce și urmărirea în ambulatoriu, opțiune validată de trialul randomizat RAMPP și adoptată de BTS 2023 la pacienți selectați, complianți, cu acces facil la spital.

La polul opus, **pneumotoraxul spontan secundar** rămâne o indicație fermă de **internare și, în majoritatea cazurilor, de drenaj pleural de la început**: toleranța clinică proastă, riscul vital și probabilitatea mare de fistulă persistentă coboară mult pragul intervenției, iar managementul conservator se rezervă doar pneumotoraxului secundar foarte mic și asimptomatic, sub supraveghere spitalicească.

Tabelul 10.2. Opțiuni de management al pneumotoraxului spontan (adaptat după ghidul BTS 2023)

Opțiune	Indicație principală	Observații practice
Management conservator (observație)	PSP stabil, puțin simptomatic, indiferent de mărime	validat de trialul PSP; control radiologic seriat; instruirea pacientului
Aspirație cu ac (exuflare)	PSP simptomatic, pacient stabil	succes 50–70%; poate evita internarea; eșec → drenaj
Drenaj cu tub fin (8–14 Fr)	PSP cu eșec al aspirației; SSP; pacient instabil (după decompresie)	tehnică Seldinger; tuburile groase nu aduc beneficii în plus
Drenaj ambulatoriu (valvă unidirecțională)	PSP la pacienți selectați, complianți	externare precoce; urmărire ambulatorie obligatorie
Chirurgie (VATS + pleurodeză)	recidivă; fistulă persistentă; situații speciale (vezi 10.1.4)	rata de recidivă postoperatorie sub 5%

10.1.4. Indicațiile tratamentului chirurgical

Problema centrală a pneumotoraxului spontan este **recidiva**: după un prim episod de PSP tratat prin observație, aspirație sau drenaj simplu, aproximativ **30%** dintre pacienți vor repeta pneumotoraxul,

cel mai adesea în primii doi ani; după al doilea episod, riscul depășește 50–60%. Chirurgia este singura metodă care reduce durabil acest risc. Indicațiile consacrate, preluate și de ghidul BTS 2023, sunt:

1. **al doilea episod ipsilateral** de pneumotorax (indicația cea mai frecventă);
2. **primul episod cu fistulă aeriană persistentă**: pierderi aeriene care nu se opresc după 3–5 zile de drenaj corect, sau lipsa reexpansiunii pulmonare;
3. **primul episod contralateral** (pneumotorax "în bascule") sau **pneumotoraxul bilateral sincron**: situație potențial letală;
4. **hemopneumotoraxul spontan** (sângerare din aderențe vascularizate rupte: urgență chirurgicală);
5. **profesiile și activitățile cu risc**, la care o recidivă în mediu izolat sau hipobar/hiperbar ar fi catastrofală: **piloți, personal navigant, scafandri** (scufundarea rămâne de altfel contraindicată definitiv fără pleurodeză chirurgicală eficientă), lucrători în zone izolate;
6. **pneumotoraxul sufocant la primul episod**: indicație relativă, apreciată de la caz la caz;
7. la pacientul cu SSP, chirurgia se discută mai precoce (adesea de la primul episod), cântărind riscul operator al terenului; sarcina și pneumotoraxul catamenial constituie, de asemenea, situații speciale în care prevenirea recidivei se discută activ.

10.1.5. Intervenția standard: VATS cu bullectomie și pleurodeză

Operația de elecție este **chirurgia toracică video-asistată (VATS)**, astăzi frecvent uniportală, care asociază obligatoriu două gesturi complementare: **(1) tratarea leziunii cauzale** (rezecția mecanică (stapler) a blebs-urilor și bulelor apicale identificate, cu explorarea sistematică a întregului plămân) și **(2) pleurodeza**, adică provocarea unei simfize între pleura viscerală și cea parietală, care desființează spațiul pleural și împiedică recidiva. Pleurodeza se realizează prin **abraziune pleurală mecanică** sau prin **pleurectomie parietală parțială** (apicală), la care se poate asocia, în cazuri selectate, **talcajul** (insuflarea de talc calibrat steril); la pacienții tineri talcul se folosește cu reținere, date fiind simfiza intensă pe termen lung și eventualele intervenții toracice viitoare. Rezultatele definesc standardul: **rata de recidivă după VATS cu bullectomie și pleurodeză este sub 5%**, față de aproximativ 30% după un simplu drenaj, cu spitalizare scurtă, durere postoperatorie redusă și reinserție rapidă. Toracotomia axilară cu pleurectomie, istoric asociată cu cea mai mică rată de recidivă, rămâne rezervată eșecurilor și situațiilor particulare. La pacienții inoperabili cu fistulă persistentă se poate recurge la pleurodeză chimică pe tubul de dren sau la valve endobronșice unidirecționale, cu rezultate inferioare chirurgiei.

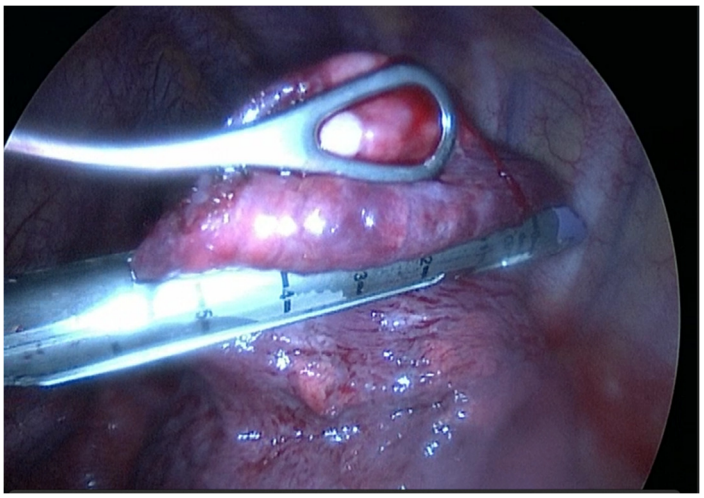

Figura 10.4. Imagine toracoscopică uniportală: rezecție pulmonară wedge (rezecție în pană) cu sutură mecanică (endostapler) a parenchimului pulmonar cu emfizem bulos. *Colecția Clinicii de Chirurgie Toracică Timișoara.*

10.2. Empiemul pleural (pleurezia purulentă)

10.2.1. Definiție și etiologie

Empiemul pleural este acumularea de **puroi în cavitatea pleurală**: expresia supurativă a unei infecții a spațiului pleural. În sens larg, vorbim despre spectrul **infecției pleurale**, care merge de la revărsatul parapneumonic simplu la empiemul constituit. Etiologia modernă este dominată de **empiemul parapneumonic** (peste jumătate din cazuri): aproximativ 40–60% dintre pneumonii dezvoltă un revărsat pleural, iar o parte dintre acestea evoluează, în lipsa tratamentului adecvat, spre infectare și supurație. Urmează **empiemul postoperator** (după rezecții pulmonare, forma cea mai redutabilă fiind empiemul post-pneumonectomie, cu sau fără fistulă bronșică), **empiemul posttraumatic** (hemotorax reținut suprainfectat, plăgi toracice) și cauze mai rare: perforația esofagiană cu mediastinită, extensia unei supurații subfrenice, însămânțarea iatrogenă a unei pleurezii prin puncții repetate, empiemul tuberculos. Bacteriologia s-a modificat în era antibioticelor: în infecțiile comunitare domină streptococii din grupul *Streptococcus anginosus (milleri)* și pneumococul, cu participare frecventă a anaerobilor (context de aspirație, igienă dentară precară); în cele nosocomiale: stafilococul auriu (inclusiv MRSA) și bacilii Gram-negativi. Culturile din lichid rămân negative în 40% din cazuri, ceea ce nu infirmă diagnosticul.

10.2.2. Clasificarea evolutivă: concept central

Empiemul este o boală **dinamică, stadializată în timp**, iar înțelegerea acestei evoluții este cheia întregii terapeutici. Clasificarea clasică (Societatea Americană de Chirurgie Toracică) descrie trei stadii:

- **Stadiul I: exsudativ** (primele zile): lichid pleural fluid, steril sau cu invazie bacteriană incipientă, pleură subțire; plămânul se reexpansionează complet după evacuare.
- **Stadiul II: fibrinopurulent** (după aproximativ 1–2 săptămâni): lichid tulbure sau franc purulent, depozite de fibrină pe ambele foițe, **septări și cloazonări** care compartimentează cavitatea; drenajul simplu devine adesea insuficient.
- **Stadiul III: de organizare (empiem cronic)** (după 3–6 săptămâni): fibroblastele transformă depozitele de fibrină într-o **coajă fibroasă (pahipleurită)** care **încarcerează plămânul**, împiedicându-i definitiv reexpansiunea; hemitoracele se retractă, spațiile intercostale se îngustează. Netratat, empiemul cronic evoluează spre fistulizare (empyema necessitatis: fistulizare la perete, fistulă bronhopleurală), supurație cronică consumptivă și amiloidoză.

Conceptul central al capitolului: fiecare stadiu are corespondența sa terapeutică, iar **tratamentul corect și precoce în stadiile I–II previne cronicizarea**, adică previne exact acele forme (stadiul III) care necesită chirurgie majoră, mutilantă, la un pacient epuizat biologic. Fiecare zi de întârziere a unui drenaj indicat lucrează pentru fibroză.

Tabelul 10.3. Stadializarea evolutivă a empiemului pleural și corespondența terapeutică

Stadiu	Interval orientativ	Caracteristici ale lichidului și pleurei	Tratament de elecție
I: exsudativ	zile	lichid fluid, pleură subțire, plămân expansibil	antibioterapie + drenaj pleural (± doar antibioterapie în revărsatul parapneumonic simplu, mic)
II: fibrinopurulent	1–2 săptămâni	puroi, fibrină, septări/cloazonări	antibioterapie + drenaj; fibrinolitice intrapleurale (tPA + DNază) la cazuri selectate; **VATS precoce** (debridare/decorticare timpurie) dacă drenajul nu controlează sepsisul
III: organizat (cronic)	peste 3–6 săptămâni	pahipleurită, plămân încarcerat, retracția hemitoracelui	**decorticare** (deschisă sau, la cazuri selectate, VATS); la pacienți epuizați/fistulă: fereastră toracică (Eloesser), drenaj deschis

10.2.3. Diagnostic

Clinic, empiemul asociază **sindromul lichidian pleural** (matitate, abolirea murmurului vezicular şi a vibraţiilor vocale) cu **sindromul infecţios** (febră, frisoane, transpiraţii, alterarea stării generale); forma subacută, la vârstnic, imunodeprimat sau la pacientul deja antibiotizat, poate fi înşelător de ştearsă: o "pneumonie care nu se vindecă", subfebrilitate persistentă, sindrom inflamator biologic trenant. Reţinem regula practică: **orice revărsat pleural asociat unei pneumonii care nu evoluează favorabil sub antibioterapie trebuie puncţionat fără întârziere**.

Toracocenteza diagnostică este gestul-cheie. Un revărsat parapneumonic este întotdeauna un exsudat (criteriile Light; vezi Capitolul 6); problema clinică este identificarea **revărsatului parapneumonic complicat**, care nu se mai vindecă doar cu antibiotice şi impune drenaj. Criteriile consacrate sunt:

- **puroi franc** la aspiraţie (diagnostic de empiem prin definiţie, nu mai necesită alte analize din lichid);
- **pH-ul lichidului pleural sub 7,20** (cel mai fiabil criteriu biochimic, măsurat pe analizorul de gazometrie);
- **glucoza pleurală scăzută** (sub 40–60 mg/dl);
- **LDH pleural mult crescut** (peste 1.000 UI/l);
- **examen bacteriologic pozitiv** (frotiu Gram sau culturi).

Oricare dintre aceste criterii indică drenajul pleural. Imagistica completează diagnosticul şi stadializarea: **ecografia pleurală** (examenul de primă linie, superior radiografiei) evidenţiază lichidul, **septările şi cloazonările** (adesea mai bine decât CT-ul), ecogenitatea sugestivă pentru puroi şi ghidează puncţia şi drenajul în deplină siguranţă. **CT-ul toracic cu substanţă de contrast** este indicat în formele complicate: arată clasicul **semn al "pleurei despicate" (split pleura sign)**, cele două foiţe pleurale îngroşate, care se încarcă cu contrast, separate de colecţia lichidiană, colecţiile închistate cu aspect lenticular, grosimea pahipleuritei, starea parenchimului subiacent (abces? obstrucţie bronşică tumorală? – o cauză care nu trebuie ratată la fumător) şi eventualele fistule. Pentru evaluarea prognostică, literatura recentă a validat scorul RAPID (funcţie renală, vârstă, purulenţă, sursa infecţiei, albumină), util în stratificarea riscului.

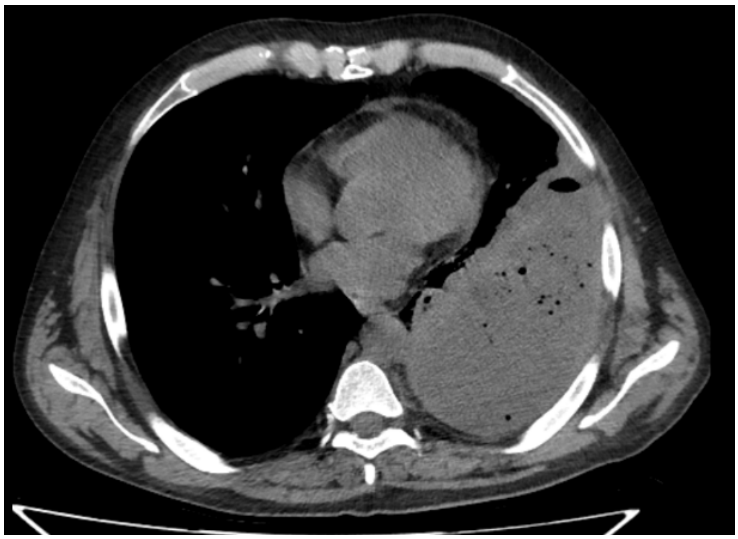

Figura 10.5. Secţiune sagitală CT de torace: în cavitatea pleurală stângă este evidentă o colecţie lichidiană închistată (semnul pleurei despicate prezent); lichidul prezintă incluziuni aerice specifice empiemului pleural (producţie de gaz de către germeni anaerobi/gazogeni). *Colecţia Clinicii de Chirurgie Toracică Timişoara.*

10.2.4. Tratamentul pe stadii

Tratamentul empiemului stă pe trei piloni: **antibioterapie, evacuarea colecţiei şi obţinerea reexpansiunii pulmonare** (la care se adaugă suportul nutriţional: pacientul septic cronic este hipercatabolic).

Antibioterapia se începe empiric imediat după recoltări, cu spectru care să acopere flora comunitară şi anaerobii (de exemplu, aminopenicilină cu inhibitor de betalactamază sau cefalosporină asociată cu metronidazol; adaptare ulterioară conform antibiogramei; acoperire antistafilococică şi anti-Gram-negativi în formele nosocomiale), în cure prelungite (2–6 săptămâni). Antibioterapia singură, fără evacuarea puroiului, nu vindecă un empiem constituit: pleura cloazonată este un abces, iar abcesele se drenează.

Stadiile I–II: drenajul pleural: tub de dren plasat sub ghidaj imagistic în colecţie, cu lavaj şi monitorizarea evoluţiei clinice, biologice şi imagistice. În stadiul II, septările compromit frecvent eficienţa drenajului; aici intervin două strategii complementare:

- **Terapia fibrinolitică intrapleurală combinată: tPA (activator tisular de plasminogen) + DNază**: trialul MIST2 a demonstrat că asocierea celor două (fibrinoliticul lizează septările, DNaza scade vâscozitatea puroiului) ameliorează drenajul, reduce necesarul de chirurgie şi scurtează spitalizarea, în timp ce fiecare agent administrat separat este ineficient (iar streptokinaza singură, testată în trialul MIST1, nu aduce beneficii). Este opţiunea de elecţie la **pacienţii inoperabili sau cu risc chirurgical prohibitiv** şi la cazurile selectate în centre fără acces prompt la chirurgie toracică.
- **VATS precoce: debridarea/decorticarea timpurie toracoscopică**: evacuarea completă a puroiului şi a depozitelor de fibrină, desfiinţarea tuturor cloazonărilor, eliberarea plămânului şi poziţionarea corectă a drenurilor, sub control vizual. Literatura ultimului deceniu arată constant că VATS efectuată **precoce** (în primele zile de la eşecul drenajului, în stadiul II) obţine controlul mai rapid al sepsisului, spitalizare mai scurtă şi rate mai mici de conversie şi de cronicizare decât drenajul prelungit cu escaladări succesive. Reţinem formularea practică: **la pacientul operabil cu empiem stadiul II care nu se rezolvă prompt sub drenaj, întrebarea corectă nu este "dacă", ci "cât de repede" se face VATS**.

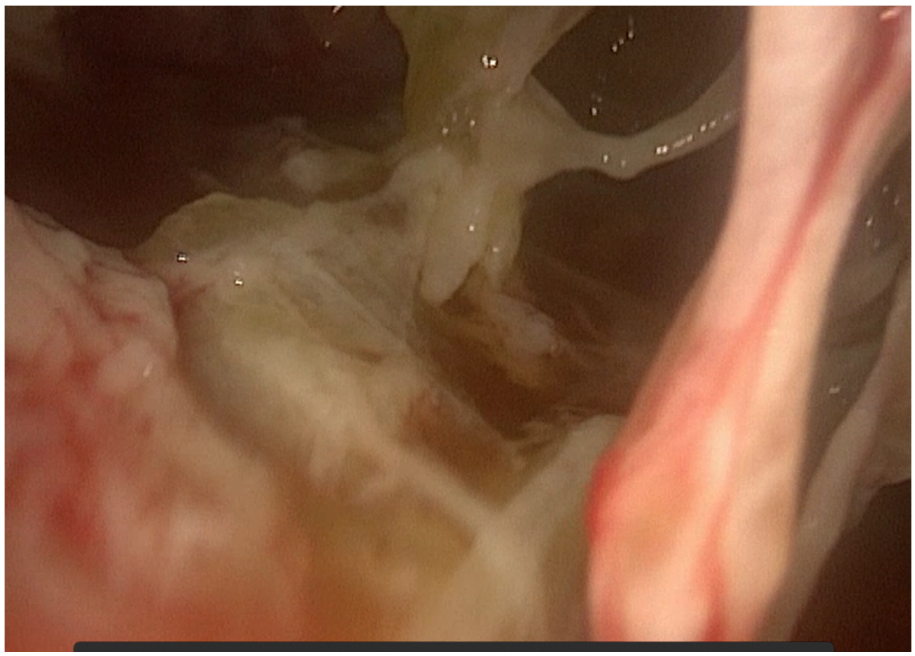

Figura 10.6. Imagine intrapleurală, toracoscopică, în care se evidenţiază septurile de fibrină şi cloazonarea lichidului pleural (empiem pleural stadiul II). *Colecţia Clinicii de Chirurgie Toracică Timişoara.*

Stadiul III: decorticarea. Odată plămânul încarcerat în coaja fibroasă, singura soluție curativă este **decorticarea pleuropulmonară**: îndepărtarea chirurgicală a pahipleuritei viscerale (și parietale) pentru a permite reexpansiunea plămânului și reumplerea hemitoracelui. În formele organizate avansate se practică de regulă pe **torace deschis (toracotomie)**, fiind o intervenție laborioasă, sângerândă, cu pierderi aeriene postoperatorii; formele mai timpurii pot fi abordate VATS în centre cu experiență. Condiția reușitei este un parenchim subiacent capabil de reexpansiune și un pacient care poate suporta operația.

Soluțiile de salvare. La pacientul epuizat, cu empiem cronic și stare biologică precară, cu fistulă bronhopleurală sau cu empiem post-pneumonectomie, se recurge la **drenajul deschis**: **fereastra toracică (toracostomia deschisă tip Eloesser)**, rezecția limitată a 1–2 coaste cu sutura tegumentului la pleură, creând o stomă care permite drenajul liber și pansamentele iterative ale cavității, urmată, după asanare, fie de închidere cu plombaj muscular sau epiploic (toracomioplastie), fie de menținerea definitivă la pacienții fragili. Sunt soluții de necesitate, mutilante, care sancționează de regulă un diagnostic sau un tratament întârziat.

10.2.5. Empiemul tuberculos

România rămâne țara cu cea mai mare incidență a tuberculozei din Uniunea Europeană, iar empiemul tuberculos, deși în scădere, face parte din realitatea clinică. Particularități: evoluție torpidă, lichid cu limfocitoză și adenozin-deaminază (ADA) crescută, culturi convenționale adesea negative (confirmarea cere culturi pe medii specifice, teste moleculare sau biopsie pleurală); tendință marcată la închistare și la **pahipleurită calcificată** (fibrotorax), uneori descoperită la zeci de ani după boala inițială. Tratamentul asociază obligatoriu **chimioterapia antituberculoasă standard** cu gesturile de evacuare; chirurgia (decorticare, uneori asociată rezecțiilor pulmonare pentru leziunile distructive, istoric toracoplastia) se adresează formelor cronice, fibrotoraxului simptomatic și fistulelor, ideal după negativarea bacteriologică, în colaborare strânsă cu pneumoftiziologul.

10.3. Revărsatele pleurale maligne

10.3.1. Semnificație și evaluare

Revărsatul pleural malign (definit prin identificarea celulelor tumorale în lichidul pleural sau pe biopsia pleurală) complică cel mai frecvent cancerul pulmonar, cancerul mamar și limfoamele, la care se adaugă cancerul ovarian, digestiv și mezoteliomul. Semnificația sa este sumbră: atestă **stadiul metastatic** al bolii (în cancerul pulmonar, revărsatul malign încadrează boala ca M1a; vezi Capitolul 8), cu o **supraviețuire mediană de ordinul lunilor** (3–12 luni, în funcție de tumora primară; scorul LENT permite estimarea prognostică individuală). Obiectivul tratamentului este deci **paliativ**: controlul durabil al dispneei cu minimum de zile petrecute în spital. Diagnosticul se stabilește prin citologia lichidului (sensibilitate aproximativ 60%, ameliorată de a doua puncție și de tehnicile pe bloc celular) și, la nevoie, prin biopsie pleurală ghidată imagistic sau toracoscopic.

10.3.2. Opțiunile paliative moderne și alegerea lor

Arsenalul modern cuprinde:

- **Toracocenteza terapeutică (evacuatorie)**, eventual repetată: gestul inițial obligatoriu, care răspunde și la întrebarea-cheie: **se ameliorează dispneea după evacuare și se reexpansionează plămânul?** Toracocentezele iterative rămân opțiunea rezonabilă la pacienții cu prognostic foarte scurt (săptămâni) sau cu recidivă lentă.
- **Pleurodeza cu talc**: desființarea spațiului pleural prin simfiză chimică; talcul calibrat este agentul cel mai eficient. Se poate administra ca **poudraj toracoscopic** (insuflare sub control vizual în

cursul toracoscopiei/VATS, cu ocazia biopsiilor) sau ca **suspensie (slurry) pe tubul de dren**; trialul TAPPS nu a demonstrat superioritatea semnificativă a poudrajului față de slurry, astfel încât alegerea depinde de context. Condiția obligatorie a reușitei: **plămân complet expansionabil**; foițele pleurale trebuie să vină în contact.

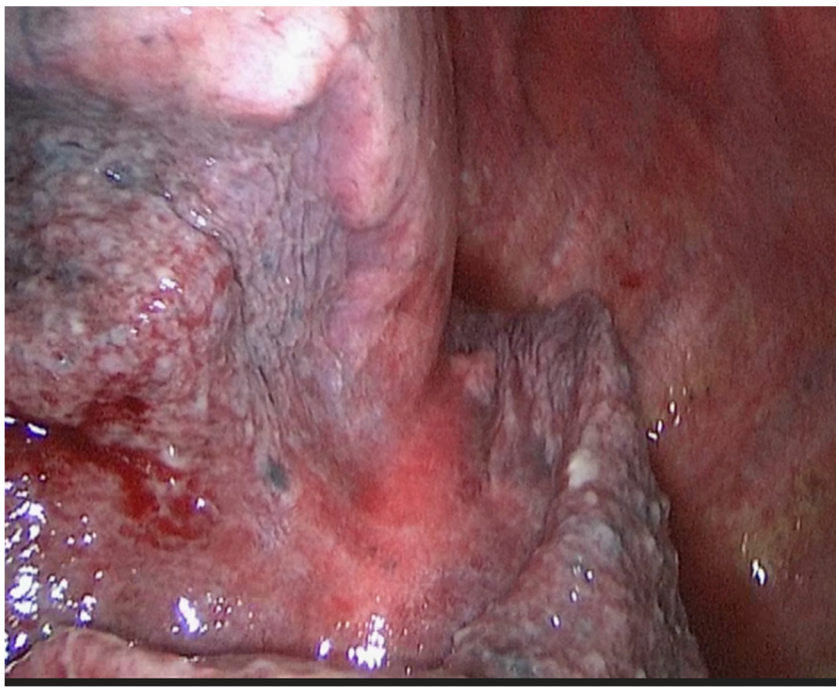

Figura 10.7. Imagine intrapleurală, toracoscopică, în care se evidențiază leziunile pleurale viscerale și parietale specifice bolii neoplazice (noduli pleurali), pleurezie de aspect serohematic, plămân în curs de încarcerare. *Colecția Clinicii de Chirurgie Toracică Timișoara.*

- **Cateterul pleural tunelizat permanent (IPC: indwelling pleural catheter)**: cateter subțire, tunelizat subcutanat, cu valvă unidirecțională, care permite pacientului sau aparținătorilor drenajul intermitent **la domiciliu**. Este **standardul modern la plămânul neexpansionabil ("trapped lung")**, situație în care pleurodeza este sortită eșecului, și la **recidivele după pleurodeză**; este totodată o alternativă legitimă de primă intenție la orice pacient care preferă managementul ambulatoriu (trialul TIME2 a demonstrat controlul echivalent al dispneei față de pleurodeză, cu spitalizare mai scurtă). Drenajul zilnic agresiv sau asocierea talcului pe cateter accelerează pleurodeza spontană, care survine la aproximativ jumătate dintre purtători, permițând suprimarea cateterului; complicațiile (infecție, obstrucție, metastaze pe traiect) sunt rare și de regulă gestionabile.

Algoritmul practic de decizie la pacientul cu revărsat pleural malign simptomatic recidivant:

1. **Evacuare completă** (toracocenteză) și evaluarea reexpansiunii pulmonare pe radiografia post-evacuare + evaluarea ameliorării simptomatice.
2. **Dispneea nu se ameliorează** după evacuare → căutarea altei cauze (limfangită carcinomatoasă, embolie, pericardită); gesturile pleurale repetate sunt inutile.
3. **Prognostic foarte limitat** (săptămâni) sau stare generală profund alterată → toracocenteze iterative la nevoie sau IPC (confortul domiciliului).
4. **Plămân expansionabil** + prognostic de luni de zile → **pleurodeză cu talc** (poudraj VATS, ideal când oricum este necesară toracoscopia diagnostică, sau slurry pe tub) **sau IPC**, după preferința informată a pacientului.
5. **Plămân neexpansionabil (încarcerat)** sau **eșec al pleurodezei** → **IPC**.

6. La toate etapele: tratamentul oncologic sistemic al bolii de bază (unele revărsate, limfoame, cancer mamar, NSCLC cu mutații acționabile, răspund la terapia sistemică) și îngrijire paliativă integrată.

Tabelul 10.4. Alegerea tratamentului paliativ în revărsatul pleural malign recidivant

Situație clinică	Opțiune preferată	Comentariu
Prognostic foarte scurt (săptămâni)	toracocenteze iterative sau IPC	minimizarea zilelor de spitalizare
Plămân expansionabil, prognostic de luni	pleurodeză cu talc (poudraj VATS sau slurry) sau IPC	eficacitate comparabilă asupra dispneei; decizie împreună cu pacientul
Plămân neexpansionabil (trapped lung)	IPC	pleurodeza este ineficientă fără contactul foițelor pleurale
Recidivă după pleurodeză	IPC	standard modern
Dispnee neameliorată de evacuare	reevaluare etiologică	altă cauză a dispneei; fără gesturi pleurale repetate

10.4. Mezoteliomul pleural

10.4.1. Etiologie și semiologie

Mezoteliomul pleural este tumora malignă primitivă a mezoteliului pleural, legată cauzal de **expunerea la azbest** în aproximativ 80% din cazuri, cu o **latență caracteristică de 20–40 de ani** de la expunere: motiv pentru care incidența continuă să reflecte expunerile industriale din urmă cu decenii (construcții, șantiere navale, industria materialelor de izolație și a azbocimentului, frâne auto), inclusiv expuneri paraprofesionale și de mediu. Este recunoscut ca **boală profesională**, cu obligația anamnezei ocupaționale minuțioase și a declarării: aspect cu implicații medico-legale și de compensare pentru pacient. Plăcile pleurale calcificate sunt markerul expunerii la azbest, nu leziuni premaligne obligatorii.

Semiologia este **insidioasă**: durere toracică surdă, continuă, progresivă (invazia parietală) și dispnee prin **revărsat pleural**: combinația durere + revărsat la un pacient de 60–70 de ani cu expunere la azbest este sugestivă. Se adaugă scădere ponderală, transpirații, iar tardiv retracția hemitoracelui, invazia peretelui (uneori noduli pe traiectele vechilor puncții) și sindroamele compresive. Imagistic, CT-ul cu contrast arată **îngroșare pleurală circumferențială, nodulară, cu interesarea pleurei mediastinale** și retracția progresivă a hemitoracelui: aspect cvasipatognomonic în context.

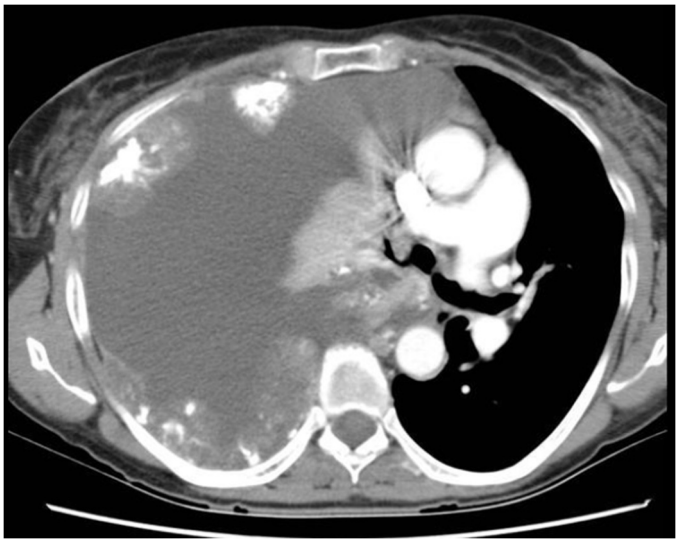

Figura 10.8. Secțiune CT toracică axială cu substanță de contrast: mezoteliom pleural malign, cu îngroșare pleurală nodulară circumferențială și încapsularea plămânului ("pleural rind"). *Colecția Clinicii de Chirurgie Toracică Timișoara.*

10.4.2. Diagnostic

Citologia lichidului pleural are sensibilitate insuficientă și nu diferențiază fiabil mezoteliomul de hiperplazia mezotelială reactivă sau de adenocarcinomul metastatic; standardul diagnostic este **toracoscopia (medicală sau VATS) cu biopsii multiple, profunde**, care permite totodată evacuarea revărsatului și, la nevoie, talcajul paliativ în același timp operator. Diagnosticul este imunohistochimic: pozitivitate pentru markerii mezoteliali (calretinină, WT-1, citokeratina 5/6, podoplanină/D2-40) și negativitate pentru markerii de adenocarcinom (TTF-1, CEA, claudina-4); pierderea expresiei BAP1 și deleția homozigotă CDKN2A (p16) susțin malignitatea în cazurile-limită. Se descriu trei **subtipuri histologice** cu valoare prognostică majoră: **epitelioid** (aproximativ 60% din cazuri; prognosticul cel mai bun și singurul candidat rezonabil la tratament chirurgical multimodal), **sarcomatoid** (cel mai agresiv, chimiorezistent) și **bifazic** (mixt).

10.4.3. Principii terapeutice moderne și prognostic

Mezoteliomul rămâne o boală **rareori curabilă**, la care intenția terapeutică realistă este prelungirea supraviețuirii cu prezervarea calității vieții, în cadru strict multidisciplinar. Pilonii actuali:

- **Imunoterapia** a schimbat prima linie de tratament: conform trialului CheckMate 743, asocierea **nivolumab + ipilimumab** a demonstrat un beneficiu de supraviețuire față de chimioterapie, deosebit de pronunțat la **formele neepitelioide** (sarcomatoid și bifazic), devenind standard de primă linie la aceste subtipuri și opțiune la toate.
- **Chimioterapia pe bază de platină + pemetrexed** (dubletul istoric de referință, eventual cu bevacizumab) rămâne o opțiune de primă linie, în special la subtipul epitelioid.
- **Chirurgia citoreductivă** are rol selectiv: intervenția preferată astăzi este **pleurectomia/decorticarea (P/D)**, îndepărtarea întregii pleure tumorale cu prezervarea plămânului, care a înlocuit practic **pneumonectomia extrapleurală (EPP)**, grevată de morbiditate și mortalitate mult mai mari, fără beneficiu oncologic demonstrat. Chirurgia se ia în considerare **numai la subtipul epitelioid, în stadii limitate, la pacienți selectați, exclusiv în centre specializate și în cadrul unui tratament multimodal** (asociind terapia sistemică ± radioterapie); reținem că însuși beneficiul chirurgiei citoreductive a fost pus sub semnul întrebării de trialul britanic MARS2, astfel încât indicația trebuie discutată cu maximă rigoare, ideal în studii clinice.
- **Tratamentul paliativ** rămâne coloana vertebrală pentru majoritatea pacienților: controlul revărsatului (pleurodeză sau IPC; vezi 10.3), analgezie adecvată durerii parietale (frecvent neuropată), radioterapie antalgică pe invazia parietală, suport nutrițional și îngrijire paliativă precoce.

Prognosticul rămâne rezervat: **supraviețuirea mediană globală este de 12–18 luni**, mai bună la epitelioid și la pacienții eligibili pentru tratament multimodal, sub un an la sarcomatoid.

10.5. Chilotoraxul

10.5.1. Anatomia canalului toracic și definiție

Chilotoraxul este acumularea de **limfă chiloasă** în cavitatea pleurală, prin lezarea sau obstrucția **canalului toracic** ori a afluenților săi. Canalul toracic (colectorul limfatic principal al organismului) ia naștere din **cisterna chyli**, situată prevertebral la nivelul L1–L2, pătrunde în torace prin hiatusul aortic și urcă în mediastinul posterior **pe dreapta**, între aortă și vena azygos; la nivelul vertebrelor **T5–T6 încrucișează linia mediană spre stânga**, urcă retroesofagian și se varsă în confluentul venos jugulo-subclavicular stâng. Consecință clinică directă a acestei anatomii: leziunile sub T5–T6 produc de regulă chilotorax **drept**, cele situate deasupra: chilotorax **stâng**. Canalul transportă 1,5–2,5 litri de chil pe zi (debit mult crescut postprandial, după mese grase): trigliceride sub formă de **chilomicroni** absorbiți intestinal, dar și **limfocite (majoritar T), imunoglobuline și proteine**, de unde consecințele

redutabile ale pierderii cronice. Variantele anatomice (canale multiple, plexuri) sunt frecvente şi explică atât leziunile iatrogene, cât şi eşecurile ligaturilor selective.

10.5.2. Etiologie şi diagnostic

Etiologia modernă este dominată de cauzele **postoperatorii/traumatice**: **esofagectomia** (vecinătatea intimă a canalului cu esofagul; incidenţă de câteva procente), chirurgia mediastinală şi pulmonară cu limfadenectomie, chirurgia cardiacă şi cervicală (disecţii ganglionare), traumatismele închise cu hiperextensia coloanei. Dintre cauzele **netraumatice**, pe primul loc se află **malignităţile, în special limfoamele** (compresia/invazia canalului), apoi anomaliile limfatice congenitale, ciroza, tromboza venoasă centrală şi formele **idiopatice** (diagnostic de excludere, care obligă la căutarea unui limfom ocult).

Diagnosticul este sugerat de aspectul **lăptos, opalescent** al lichidului pleural (înşelător absent la pacientul à jeun sau denutrit, la care lichidul poate fi doar serocitrin) şi confirmat biochimic: **trigliceride pleurale peste 110 mg/dl** afirmă chilotoraxul, valori sub 50 mg/dl îl exclud, iar în intervalul intermediar decide **identificarea chilomicronilor** prin electroforeza lipoproteinelor. În context postoperator, semnul de alarmă tipic este virajul brutal al drenajului pleural (clar în repausul digestiv) spre lăptos, cu debite mari, la reluarea alimentaţiei. Limfografia/limfoscintigrafia şi mai ales **limfangiografia intranodală** modernă localizează fistula şi au adesea şi valenţă terapeutică.

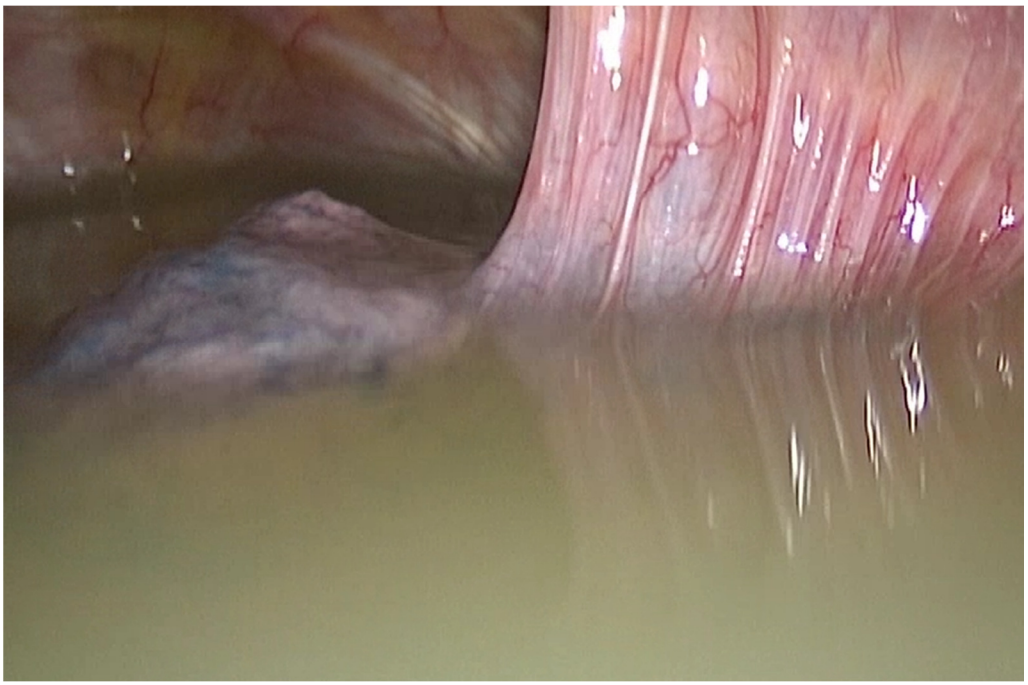

Figura 10.9. Imagine intrapleurală, toracoscopică: lichid pleural opalescent (chilos) şi aderenţă pleurală parieto-viscerală în dreapta. *Colecţia Clinicii de Chirurgie Toracică Timişoara.*

10.5.3. Managementul în trepte

Tratamentul este **secvenţial, "în trepte"**, cu escaladare dictată de debit şi de durata fistulei:

1. **Tratamentul conservator (prima linie, 1–2 săptămâni)**: **drenaj pleural** complet (reexpansiunea plămânului favorizează închiderea fistulei prin apoziţie) + reducerea drastică a fluxului limfatic prin **dietă fără grăsimi cu trigliceride cu lanţ mediu (MCT**, absorbite direct în circulaţia portală, ocolind limfaticele**)** sau, în formele cu debit mare, **repaus digestiv total cu nutriţie parenterală**; se poate asocia **octreotidul** (analog de somatostatină, care reduce fluxul limfatic splanhnic). Se adaugă obligatoriu corecţia hidroelectrolitică, nutriţională şi monitorizarea imunologică. Aproximativ jumătate dintre fistulele postoperatorii se închid astfel.

2. **Escaladarea la persistență**: un **debit care se menține peste 1.000 ml/zi** după câteva zile de tratament conservator corect (sau persistența fistulei peste 1–2 săptămâni, ori deteriorarea nutrițional-imunologică) indică închiderea invazivă a fistulei: temporizarea prelungită nu face decât să epuizeze pacientul. Opțiunile:
   - **ligatura canalului toracic**, astăzi de regulă **prin VATS**: ligatura "în masă" a țesutului dintre aortă, azygos și coloană, imediat supradiafragmatic pe dreapta: eficientă indiferent de sediul fistulei, deoarece întrerupe fluxul în amonte; administrarea preoperatorie de smântână/ulei pe sonda enterală ajută identificarea fistulei; se poate asocia pleurodeza;
   - **embolizarea percutană a canalului toracic**: abordul modern, minim invaziv: limfangiografie intranodală urmată de cateterizarea cisternei chyli și embolizarea canalului (spirale, adezivi), cu rate de succes bune în centre cu experiență; de reținut că simpla limfangiografie cu lipiodol are ea însăși efect terapeutic la o parte dintre pacienți.
3. **Chilotoraxul malign** se tratează în primul rând etiologic (chimio-/radioterapia limfomului închide frecvent fistula), asociind gesturile paliative (drenaj, pleurodeză, IPC).

Riscurile chilotoraxului cronic justifică această atitudine activă: pierderea zilnică de lichid bogat în lipide, proteine, limfocite T și imunoglobuline conduce rapid la **denutriție severă, hipovolemie și dezechilibre electrolitice, limfopenie și imunodepresie** cu infecții oportuniste: pe scurt, o hemoragie limfatică ce epuizează biologic pacientul în săptămâni.

10.6. Tumora fibroasă solitară a pleurei

Tumora fibroasă solitară a pleurei (TFS) este o tumoră mezenchimatoasă rară, fără legătură cu azbestul, dezvoltată din țesutul conjunctiv submezotelial: cel mai adesea din **pleura viscerală, pediculată**, protruzionând în cavitatea pleurală.

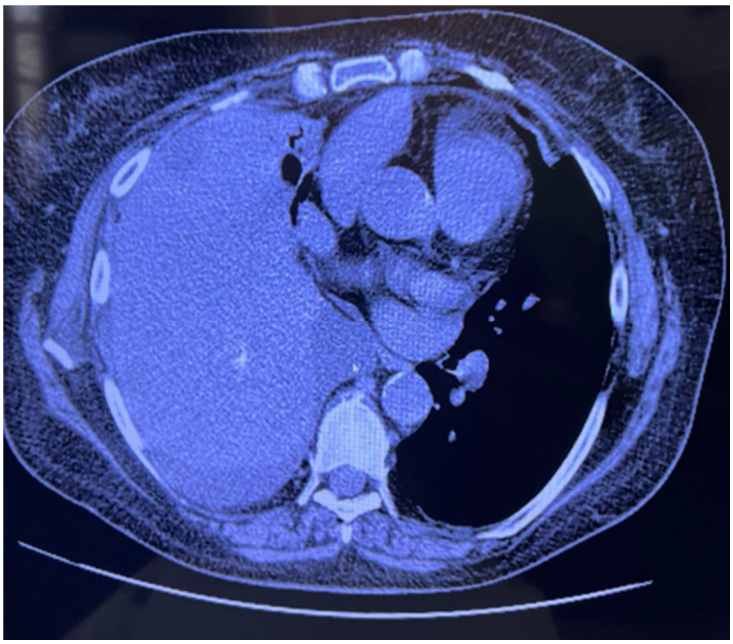

Figura 10.10. Tumoră fibroasă solitară pleurală gigantă: CT toracic axial evidențiind o formațiune tumorală voluminoasă care ocupă aproape în totalitate hemitoracele drept, cu compresia severă a plămânului ipsilateral și deplasarea contralaterală a mediastinului. *Colecția Clinicii de Chirurgie Toracică Timișoara.*

Imunohistochimic exprimă CD34 și, caracteristic, **STAT6 nuclear** (expresia fuziunii genice NAB2-STAT6). Majoritatea sunt **benigne**, adesea descoperiri radiologice întâmplătoare (opacitate rotundă, bine delimitată, uneori mobilă cu poziția, argument pentru pedicul); 10–20% au comportament **malign** (tumori mari, sesile, cu necroză și mitoze numeroase), cu risc de recidivă locală și metastazare.

Două sindroame paraneoplazice sunt clasice: **osteoartropatia hipertrofică pneumică (Pierre Marie–Bamberger)** şi **sindromul Doege-Potter**: **hipoglicemie severă** prin secreţie tumorală de IGF-2, care dispare după rezecţie. Tratamentul este **rezecţia chirurgicală completă (R0)**, de regulă prin VATS pentru formele pediculate (secţiunea pediculului cu margine de pleură viscerală sau rezecţie pulmonară atipică limitată), cu supraveghere imagistică prelungită: recidivele, posibile şi tardiv, mai ales după forme maligne sau rezecţii incomplete, se reintervin ori de câte ori este posibil.

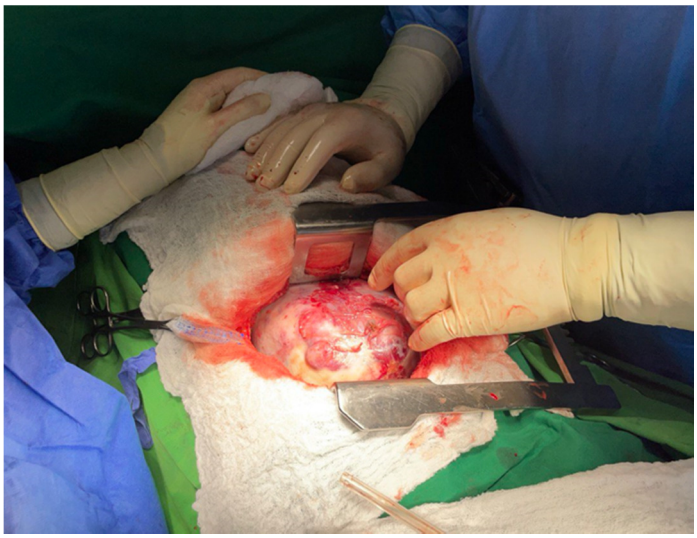

Figura 10.11. Tumoră fibroasă solitară pleurală gigantă, expusă chirurgical prin toracotomie. *Colecţia Clinicii de Chirurgie Toracică Timişoara.*



Figura 10.12. Tumora fibroasă solitară pleurală, excizată în bloc. *Colecţia Clinicii de Chirurgie Toracică Timişoara.*

Caz clinic ilustrativ 1

Un student de 22 de ani, longilin (188 cm, 63 kg), fumător, se prezintă la UPU pentru junghi toracic drept debutat brusc în repaus, cu 36 de ore anterior, cu dispnee minimă. Examenul obiectiv: hipersonoritate şi murmur vezicular abolit pe dreapta; SpO_2 97%. Radiografia confirmă pneumotorax drept în cantitate mare. Fiind al doilea episod ipsilateral (primul, în urmă cu 8 luni, rezolvat prin aspiraţie cu ac), pacientul este internat în Clinica de Chirurgie Toracică Timişoara. CT-ul evidenţiază blebs-uri apicale bilaterale. Se practică VATS uniportal dreaptă cu rezecţia mecanică a apexului purtător de blebs-uri şi abraziune pleurală parietală. Drenul se suprimă în ziua a doua, externarea survine în ziua a treia. La controlul de la o lună: plămân expansionat, reluarea completă a activităţii; pacientul este consiliat ferm pentru sevraj tabagic şi informat asupra riscului episodului controlateral.

Caz clinic ilustrativ 2

Un bărbat de 58 de ani, diabetic, cu igienă dentară precară, este transferat în clinică la trei săptămâni de la debutul unei pneumonii bazale stângi tratate ambulatoriu, pentru febril persistent şi sindrom inflamator marcat sub antibioterapie. Ecografia pleurală arată colecţie stângă multiseptată; toracocenteza extrage lichid tulbure cu pH 7,08, iar CT-ul cu contrast evidenţiază semnul "pleurei despicate". Drenajul pleural ghidat evacuează iniţial 400 ml, apoi devine ineficient: colecţie reziduală cloazonată, febră persistentă. În ziua a treia se decide VATS stângă: debridare completă, evacuarea depozitelor fibrinopurulente, eliberarea plămânului şi repoziţionarea drenurilor. Culturile identifică *Streptococcus anginosus*; antibioterapia ţintită se continuă trei săptămâni. Evoluţia este favorabilă, cu afebrilitate din ziua a doua postoperator, reexpansiune pulmonară completă şi externare în ziua a opta, ilustrând beneficiul chirurgiei toracoscopice precoce în stadiul fibrinopurulent.

Puncte-cheie

- Pneumotoraxul sufocant (în tensiune) este un diagnostic clinic și o urgență extremă: decompresie imediată, fără a aștepta radiografia.
- Ghidul BTS 2023 a schimbat paradigma în pneumotoraxul spontan primar: tratamentul se ghidează după simptome, nu după dimensiune; la pacientul stabil și puțin simptomatic, managementul conservator este sigur chiar în pneumotoraxul mare (trialul PSP).
- Pneumotoraxul secundar (BPOC, fibroză) are toleranță clinică proastă: prag jos pentru internare și drenaj pleural cu tub fin.
- Chirurgia pneumotoraxului (VATS cu rezecția blebs-urilor + pleurodeză) este indicată la al doilea episod ipsilateral, la fistula persistentă peste 3–5 zile, în formele bilaterale, la hemopneumotorax și la profesiile cu risc; rata de recidivă postoperatorie scade sub 5%, față de aproximativ 30% după drenaj simplu.
- Empiemul evoluează în trei stadii (exsudativ → fibrinopurulent → organizat), iar tratamentul precoce, antibioterapie plus drenaj, apoi VATS timpurie sau fibrinolitice intrapleurale (tPA + DNază, trialul MIST2), previne cronicizarea; stadiul III organizat impune decorticare.
- Orice revărsat parapneumonic cu puroi franc, pH sub 7,20, glucoză scăzută, LDH crescut sau bacteriologie pozitivă trebuie drenat fără întârziere.
- În revărsatul pleural malign, alegerea paliativă depinde de expansiunea plămânului și de prognostic: pleurodeză cu talc la plămânul expansionabil, cateter pleural tunelizat (IPC) la plămânul încarcerat sau la recidive.
- Mezoteliomul pleural (boală profesională legată de azbest, cu latență de 20–40 de ani) se diagnostichează prin toracoscopie cu biopsii multiple și imunohistochimie; imunoterapia (nivolumab + ipilimumab) a schimbat prima linie la formele neepitelioide, chirurgia citoreductivă (pleurectomie/decorticare) rămânând rezervată centrelor specializate, în cadru multimodal; supraviețuirea mediană este de 12–18 luni.
- Chilotoraxul (trigliceride pleurale peste 110 mg/dl) se tratează în trepte: conservator 1–2 săptămâni (drenaj, dietă MCT sau repaus digestiv cu nutriție parenterală, octreotid), apoi, la debit persistent peste 1.000 ml/zi, ligatura VATS sau embolizarea percutană a canalului toracic; cronicizarea denutrește și imunodeprimă sever pacientul.
- Tumora fibroasă solitară a pleurei se vindecă prin rezecție completă; hipoglicemia paraneoplazică (sindrom Doege-Potter) dispare după operație.

Capitolul 11. Supurațiile bronho-pulmonare și chistul hidatic pulmonar

Obiective de învățare

La finalul acestui capitol, studentul va fi capabil să:

1. definească abcesul pulmonar, să explice patogenia prin aspirație și să recunoască terenul favorizant al pacientului cu supurație pulmonară;
2. descrie tabloul clinic al supurațiilor bronho-pulmonare, de la faza de constituire până la vomică și expectorația fetidă, și să interpreteze imaginea hidro-aerică pe radiografia toracică;
3. formuleze diagnosticul diferențial al unei imagini cavitare pulmonare și să argumenteze obligativitatea bronhoscopiei la pacientul fumător;
4. enunțe principiile tratamentului medical al abcesului pulmonar și al bronșiectaziilor, precum și indicațiile chirurgicale corecte ale acestora;
5. recunoască hemoptizia masivă ca urgență majoră și să descrie atitudinea terapeutică modernă, în frunte cu embolizarea arterelor bronșice;
6. explice ciclul biologic al parazitului *Echinococcus granulosus*, structura chistului hidatic pulmonar, istoria sa naturală și complicațiile evolutive;
7. argumenteze de ce chirurgia rămâne tratamentul de elecție al chistului hidatic pulmonar, cu accent pe rezecțiile economе, și să descrie rolul adjuvant al albendazolului și măsurile de profilaxie ale echinococozei chistice.

Supurațiile bronho-pulmonare (abcesul pulmonar și bronșiectaziile supurate) reprezintă un capitol clasic al patologiei toracice, a cărui pondere a scăzut în țările dezvoltate odată cu antibioterapia modernă, dar care rămâne de actualitate în practica românească, unde terenul favorizant (etilism, igienă dentară precară, adresabilitate tardivă) este încă frecvent întâlnit. Alături de acestea, capitolul tratează chistul hidatic pulmonar, boală parazitară endemică în România, care prin frecvență și prin particularitățile sale terapeutice ocupă un loc important în activitatea oricărei clinici de chirurgie toracică din țara noastră. Numitorul comun al acestor entități este imaginea cavitară pulmonară (o problemă de diagnostic diferențial pe care studentul trebuie să o stăpânească) și faptul că, în forme selecționate, tratamentul lor este chirurgical.

11.1. Abcesul pulmonar

11.1.1. Definiție

Abcesul pulmonar este o colecție purulentă localizată, dezvoltată într-o cavitate neoformată prin necroza supurativă a parenchimului pulmonar. Se deosebește astfel de empiemul pleural (colecție purulentă într-o cavitate preexistentă: cavitatea pleurală; vezi Capitolul 9) și de supurația grefată pe cavități anterioare bolii (bronșiectazii, chisturi, cavernă tuberculoasă), care definesc supurațiile secundare. Convențional, abcesul devine "cronic" după 6–8 săptămâni de evoluție sub tratament corect, moment de la care peretele fibros gros face improbabilă vindecarea prin mijloace medicale.

11.1.2. Etiopatogenie

Mecanismul patogenic dominant este **aspirația** de secreții oro-faringiene septice. În somn, aspirația de mici cantități de secreții este un fenomen fiziologic; ea devine patogenă atunci când volumul aspirat este mare, flora orală este abundentă și mecanismele de apărare (tuse, clearance muco-ciliar, imunitate locală) sunt deprimate. De aici decurg **factorii favorizanți** clasici, care trebuie căutați activ la anamneză:

- **etilismul cronic**: factorul cel mai frecvent în practica românească, prin episoadele de comă etilică cu abolirea reflexului de tuse;
- **epilepsia** și orice stare cu pierdere de conștiență (accident vascular cerebral, anestezie generală, intoxicații, traumatisme cranio-cerebrale);
- **igiena dentară precară**: paradontopatia și gangrenele dentare constituie rezervorul de floră anaerobă; un abces pulmonar la un pacient edentat total și fără altă cauză trebuie să ridice suspiciunea unei obstrucții bronșice (corp străin, tumoră);
- tulburările de deglutiție (boli neurologice, patologie esofagiană: acalazie, diverticul Zenker, stenoze), refluxul gastro-esofagian sever, ventilația mecanică prelungită;
- imunodepresia (diabet zaharat, corticoterapie, neoplazii, infecție HIV).

Bacteriologia reflectă acest mecanism: germenii dominanți sunt **anaerobii** orali (*Peptostreptococcus*, *Prevotella*, *Fusobacterium*, *Bacteroides*), aproape întotdeauna în **floră mixtă** cu aerobi (streptococi din grupul *milleri*, *Klebsiella pneumoniae*, clasicul abces al etilicului, *Staphylococcus aureus*). Caracterul fetid al sputei este semnătura clinică a anaerobilor. Mai rar, abcesul se constituie pe cale hematogenă (embolii septice în endocardita tricuspidiană a utilizatorilor de droguri intravenoase, tromboflebita septică jugulară din sindromul Lemierre), situație în care leziunile sunt de obicei multiple și bilaterale, sau prin suprainfecția unui infarct pulmonar ori a unei cavități tumorale.

Topografia este dictată de gravitație: aspirația în decubit dorsal interesează **segmentul posterior al lobului superior drept și segmentele apicale (Fowler) ale lobilor inferiori**, plămânul drept fiind mai frecvent afectat datorită dispoziției mai verticale a bronhiei principale drepte.

11.1.3. Semiologie clinică

Evoluția clinică parcurge clasic două faze, separate de momentul-cheie al deschiderii abcesului în arborele bronșic.

Faza de constituire (pneumonică) durează 1–2 săptămâni și este necaracteristică: febră, frison, tuse seacă apoi cu expectorație mucopurulentă redusă, junghi toracic, alterarea stării generale. Tabloul mimează o pneumonie "banală", dar evoluția trenantă sub antibioterapie, febra persistentă de tip supurativ (oscilantă, cu frisoane repetate) și degradarea progresivă a stării generale trebuie să ridice suspiciunea de supurație. La examenul obiectiv se constată un sindrom de condensare, uneori submatitate cu diminuarea murmurului vezicular.

Faza de supurație deschisă (vomica). Deschiderea colecției într-o bronhie de drenaj se anunță prin accentuarea tusei și hemoptizii minime, apoi se produce **vomica**: evacuarea bruscă, în valuri, pe cale bronșică, a unei cantități mari de puroi (uneori 200–400 ml), cu senzație de sufocare. Mai frecvent decât vomica masivă "clasică" se întâlnesc vomica fracționată sau simpla instalare a unei **bronhorei purulente fetide** (50–200 ml/zi). Fetiditatea (percepută de pacient și de anturaj) este cvasipatognomonică pentru flora anaerobă. După evacuare, febra scade parțial, iar tabloul devine cel al unei supurații cronice: tuse cu expectorație purulentă abundentă, poziție de drenaj preferată de pacient, subfebrilitate, paloare, scădere ponderală, iar în formele prelungite degete hipocratice. Auscultator se pot percepe suflu cavitar și garguimente: semne astăzi rar întâlnite, diagnosticul fiind imagistic.

11.1.4. Explorări paraclinice

Biologic: leucocitoză cu neutrofilie, sindrom inflamator marcat (VSH, proteina C reactivă), anemie inflamatorie în formele cronice. Examenul bacteriologic al sputei are valoare limitată (contaminare orală); hemoculturile şi, când există, cultura lichidului pleural sau a aspiratului bronşic protejat orientează antibioterapia.

Radiografia toracică arată, în faza de constituire, o opacitate de tip pneumonic; după vomică apare aspectul caracteristic de **imagine hidro-aerică intrapulmonară: cavitate cu perete gros, cu contur intern neregulat şi nivel lichidian orizontal**, situată în segmentele de aspiraţie.

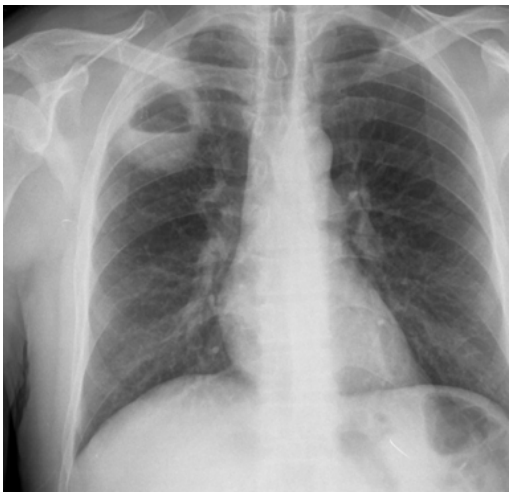

Figura 11.1. Abces pulmonar: radiografie toracică evidenţiind o leziune cavitară în câmpul pulmonar superior drept, cu nivel hidroaeric. *Colecţia Clinicii de Chirurgie Toracică Timişoara.*

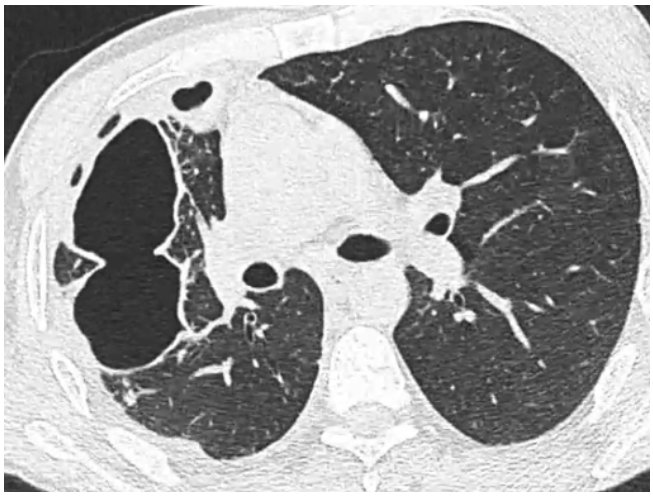

Figura 11.2. Abces pulmonar: CT toracic axial, fereastră pulmonară, evidenţiind o leziune cavitară voluminoasă la nivelul plămânului drept, cu perete gros şi neregulat. *Colecţia Clinicii de Chirurgie Toracică Timişoara.*

Computer-tomografia toracică este astăzi obligatorie: precizează sediul, dimensiunile, grosimea peretelui, raportul cu pleura (diferenţierea de empiemul cu nivel: abcesul are unghi ascuţit cu per tele toracic şi distruge arhitectura pulmonară, empiemul are unghi obtuz şi comprimă parenchimul, cu semnul "split pleura" după contrast), şi caută o cauză obstructivă sau o masă tumorală subiacentă.**Computer-tomografia toracică** este astăzi obligatorie: precizează sediul, dimensiunile, grosimea peretelui, raportul cu pleura (diferenţierea de empiemul cu nivel: abcesul are unghi ascuţit cu per tele toracic şi distruge arhitectura pulmonară, empiemul are unghi obtuz şi comprimă parenchimul, cu semnul "split pleura" după contrast), şi caută o cauză obstructivă sau o masă tumorală subiacentă.

Bronhoscopia este obligatorie la fumătorul peste 40–45 de ani şi ori de câte ori tabloul este atipic, având dublu rol: diagnostic (excluderea unui **cancer bronşic excavat sau obstructiv**, cea mai gravă eroare fiind tratarea lunilor întregi a unui "abces" care era de fapt un carcinom necrozat; biopsii, aspirat pentru bacteriologie şi citologie) şi terapeutic (facilitarea drenajului, extragerea unui corp străin).

11.1.5. Diagnostic diferenţial

Problema practică este diagnosticul diferenţial al imaginii cavitare pulmonare, sintetizat în Tabelul 11.1. Reţinem că **orice imagine cavitară cu perete gros şi neregulat la un fumător este cancer excavat până la proba contrarie**.

Tabelul 11.1. Diagnosticul diferențial al imaginii cavitare pulmonare

Entitate	Context clinic	Aspect imagistic caracteristic	Elemente-cheie de diagnostic
Abces pulmonar	Teren de aspirație (etilism, epilepsie, dentiție precară); febră, spută fetidă	Cavitate cu perete gros, contur intern relativ regulat, nivel hidroaeric, segmente declive	Răspuns la antibioterapie prelungită; bronhoscopie fără leziune
Cancer bronhopulmonar excavat	Fumător >40–45 ani, hemoptizii, scădere ponderală, febră absentă/moderată	Perete gros, neregulat, cu noduli murali; excavare excentrică	**Bronhoscopie + biopsie obligatorii**; citologie; CT/PET-CT
Tuberculoză cavitară	Contact TBC, teren social, transpirații nocturne	Cavernă în segmente apicale/dorsale, fără nivel lichidian, noduli de diseminare bronhogenă	Examen micobacteriologic al sputei (microscopie, GeneXpert, culturi)
Chist hidatic evacuat/supurat	Zonă endemică, contact cu câini; vomică cu membrane	Cavitate cu membrană flotantă (semnul nufărului), perete subțire	Serologie hidatică, context epidemiologic; vezi 11.4
Aspergilom	Cavitate preexistentă (post-TBC); hemoptizii	Masă rotundă mobilă în cavitate, semilună aeriană	IgG *Aspergillus*, CT în decubit (mobilitatea trufei)
Bulă/chist aeric suprainfectat	Emfizem, BPOC cunoscut	Perete subțire, nivel lichidian; imagini vechi comparativ	Anamneza imagistică (leziune preexistentă)
Empiem închistat cu nivel	Pleurezie în antecedente	Unghi obtuz cu peretele, "split pleura", comprimă parenchimul	CT cu contrast; vezi Capitolul 9

11.1.6. Tratament

Tratamentul medical este tratamentul de primă intenție și vindecă **peste 80–85%** dintre abcesele pulmonare. Pilonul central este **antibioterapia prelungită, 6–8 săptămâni** (inițial intravenos, apoi oral, până la curățirea imagistică sau reducerea cavității la o cicatrice stabilă), cu spectru care să acopere anaerobii și flora mixtă: **amoxicilină–clavulanat** este opțiunea standard, iar **clindamicina** alternativa clasică (superioară penicilinei în trialurile istorice); alte scheme includ ampicilină–sulbactam, moxifloxacina sau asocierea unei cefalosporine cu metronidazol (metronidazolul singur este insuficient: nu acoperă streptococii microaerofili). Tratamentului antibiotic i se asociază obligatoriu drenajul postural și fizioterapia respiratorie, reechilibrarea nutrițională, asanarea focarelor dentare și tratamentul terenului (sevraj etilic, echilibrarea diabetului). Sub tratament corect, febra scade în 4–7 zile; persistența ei impune reevaluare (colecție nedrenată, empiem asociat, germen rezistent, neoplazie).

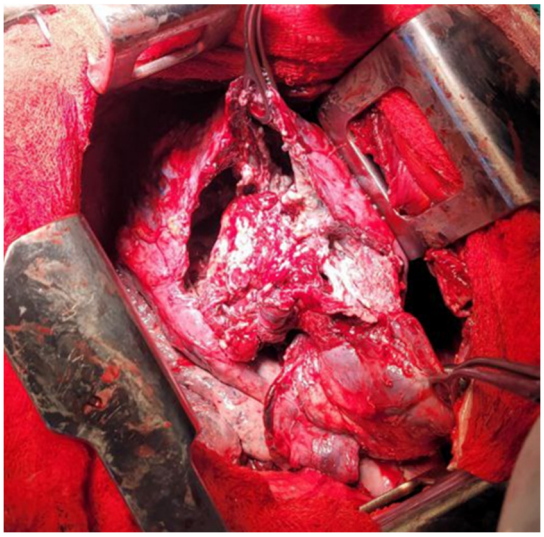

Figura 11.3. Abces pulmonar, aspect intraoperator prin toracotomie: parenchim pulmonar intens modificat inflamator, cu zonă de necroză și distrucție parenchimatoasă corespunzătoare cavității abcedate. Se observă caracterul extins al procesului supurativ și modificările inflamatorii ale țesuturilor adiacente. *Colecția Clinicii de Chirurgie Toracică Timișoara.*

Drenajul percutan ghidat imagistic (CT/ecografic) este indicat la **eșecul tratamentului medical**: abces mare (peste 6–8 cm), care nu se drenează spontan pe cale bronșică, sepsis persistent; și la pacienții cu risc chirurgical prohibitiv. La bolnavul critic, el este adesea gestul salvator care permite temporizarea sau evitarea chirurgiei.

Tratamentul chirurgical este rezervat unei minorități de cazuri, dar indicațiile sale trebuie cunoscute cu precizie:

1. **abcesul cronic**: persistența cavității și a supurației după **6–8 săptămâni de tratament medical corect**;
2. **hemoptizia masivă sau recidivantă** cu punct de plecare în abces;
3. **suspiciunea de neoplazie** subiacentă (imposibilitatea excluderii cancerului excavat);
4. **abcesul gigant** (peste 6–8 cm), cu perete gros, fără tendință la resorbție;
5. complicațiile: ruptura în pleură cu piopneumotorax, fistula bronho-pleurală persistentă.

Intervenția de elecție este **rezecția pulmonară anatomică: cel mai adesea lobectomia** (abcesul cronic depășește de regulă limitele unui segment, iar disecția în țesut supurat face segmentectomia nesigură), efectuată la distanță de episodul acut, sub protecție antibiotică, cu pacient pregătit nutrițional. Mortalitatea chirurgiei "la rece" este astăzi redusă; chirurgia "la cald", în plin puseu septic, rămâne grevată de morbiditate importantă (empiem, fistulă de bont) și trebuie evitată ori de câte ori drenajul percutan o poate temporiza. Pneumonectomia este excepțională, rezervată distrucțiilor supurative întinse ale unui întreg plămân (plămân distrus supurativ).

11.2. Bronșiectaziile

11.2.1. Definiție și morfopatologie

Bronșiectaziile sunt **dilatații permanente și ireversibile ale bronhiilor**, cu distrugerea componentelor musculo-elastice și cartilaginoase ale peretelui bronșic, asociate cu inflamație cronică și supurație recidivantă. Caracterul ireversibil le deosebește de dilatațiile tranzitorii din pneumonii ("bronșiectazii funcționale"), care se remit în câteva luni. Morfologic se descriu forme **cilindrice**, **varicoase (moniliforme)** și **sacciforme (chistice)**: acestea din urmă cele mai severe, cu stază și supurație maximă. Fiziopatologic, boala se autoîntreține prin cercul vicios descris de Cole: infecție → inflamație neutrofilică → leziune a peretelui și a aparatului muco-ciliar → stază a secreției → reinfecție.

11.2.2. Etiologie

Concepția modernă impune căutarea sistematică a unei cauze, deoarece unele sunt tratabile specific:

- **post-infecțioase**: cele mai frecvente în România: pneumonii severe ale copilăriei, rujeolă, tuse convulsivă și, cu pondere importantă la noi, **sechelele de tuberculoză** (bronșiectazii de tracțiune în lobii superiori, sindrom de lob mediu);
- **fibroza chistică (mucoviscidoza)**: cauza genetică majoră; de evocat la adultul tânăr cu bronșiectazii difuze, polipoză nazală, infertilitate masculină (testul sudorii, genetică);
- **diskinezia ciliară primară** (inclusiv sindromul Kartagener: situs inversus, sinuzită, bronșiectazii);
- **imunodeficiențele**: mai ales imunodeficiența comună variabilă (dozarea imunoglobulinelor este obligatorie în bilanț, substituția cu imunoglobuline modificând evoluția);
- **aspergiloza bronho-pulmonară alergică (ABPA)**: bronșiectazii centrale la astmatic, cu IgE mult crescute;
- cauze locale obstructive: corp străin ignorat (copil!), tumori bronșice benigne (carcinoid), stenoze post-TBC; de unde valoarea bronhoscopiei în formele localizate;
- boli sistemice (poliartrită reumatoidă, boli inflamatorii intestinale, deficit de alfa-1 antitripsină) și, într-o proporție care rămâne de 30–40%, forme idiopatice.



Figura 11.4. Bronşiectazii: CT toracic axial, fereastră pulmonară, evidenţiind dilataţii bronşice marcate, predominant la nivelul lobului superior drept, cu aspect chistic şi sacular, asociate cu îngroşarea pereţilor bronşici şi modificări fibrocicatriceale ale parenchimului pulmonar adiacent. *Colecţia Clinicii de Chirurgie Toracică Timişoara.*

11.2.3. Semiologie clinică

Simptomul cardinal este **bronhoreea cronică purulentă**: tuse productivă zilnică, veche de ani, cu spută abundentă (zeci–sute de ml/zi), predominant matinală ("toaleta bronşică": pacientul îşi "goleşte" bronhiile la trezire), accentuată de anumite poziţii. Clasic, sputa recoltată în pahar conic **se stratifică** în 3–4 straturi (spumos, mucos, purulent şi, decliv, grunjos). **Hemoptiziile repetate**, de la spute hemoptoice la hemoptizii masive (bronşiectaziile rămân o cauză majoră de hemoptizie; vezi 11.3), pot domina tabloul; există şi forme "uscate", predominant hemoptoice, tipic sechelare post-TBC. Evoluţia este marcată de **exacerbări infecţioase** repetate. Obiectiv: raluri bronşice (romflante şi subcrepitante) persistente "în acelaşi loc", degete hipocratice în formele vechi; în stadiile avansate, insuficienţă respiratorie cronică şi cord pulmonar.

11.2.4. Diagnostic

Diagnosticul pozitiv este imagistic: **computer-tomografia de înaltă rezoluţie (HRCT)** a înlocuit complet bronhografia istorică. Criteriile HRCT sunt: **diametrul bronşic intern mai mare decât al arterei pulmonare însoţitoare: "semnul inelului cu pecete"** (signet ring sign), absenţa îngustării progresive a bronhiei spre periferie şi vizualizarea bronhiilor la sub 1 cm de pleură; se adaugă îngroşarea pereţilor bronşici, impactările mucoide şi aspectul mozaicat de air-trapping.

Bilanţul etiologic minim (conform recomandărilor Societăţii Europene de Pneumologie, ERS) cuprinde: hemoleucogramă, imunoglobuline serice, IgE totale şi serologie aspergilară, examen bacteriologic al sputei (inclusiv micobacterii), iar la cazuri selectate testul sudorii, studiul funcţiei ciliare şi bronhoscopia (obligatorie în formele localizate, pentru excluderea obstrucţiei). Spirometria documentează disfuncţia obstructivă şi serveşte monitorizării.

11.2.5. Tratament

Pilonul tratamentului este medical, condus după principiile ghidului ERS pentru bronşiectazii: (1) **fizioterapie respiratorie şi drenaj postural** zilnic, piatra unghiulară, la care se adaugă dispozitivele de clearance şi agenţii hiperosmolari inhalatori; (2) **antibioterapie ţintită pe culturi** în exacerbări (cure de 14 zile), cu atenţie specială pentru ***Pseudomonas aeruginosa***, a cărui primoizolare impune tentativă de eradicare, iar colonizarea cronică, antibioterapie inhalatorie de supresie; (3) **macrolidele în doză imunomodulatoare** (azitromicină pe termen lung) la pacienţii cu exacerbări frecvente (trei

sau mai multe pe an), cu efect dovedit de reducere a exacerbărilor; (4) tratamentul cauzei (imunoglobuline substitutive, corticoterapie și antifungice în ABPA, modulatori CFTR în fibroza chistică); (5) vaccinare antigripală și antipneumococică, reabilitare respiratorie.

Tratamentul chirurgical are indicații precise, iar selecția corectă a pacienților este esențială:

1. **boală localizată** (un lob sau un segment, documentată HRCT bilateral), **simptomatică sub tratament medical corect** de cel puțin 6–12 luni (bronhoree invalidantă, exacerbări repetate);
2. **hemoptizia recidivantă** sau masivă cu sursă localizată (după eșecul/în completarea emboliză-rii);
3. **abcedarea**: supurația gravă pe teritoriul bronșiectatic, stenoza sau tumora subiacentă;
4. formele localizate cu colonizare cu germeni multirezistenți sau micobacterii netuberculoase, la cazuri selectate.

Principiul este **rezecția anatomică completă a teritoriului bolnav (segmentectomie sau lobectomie**); lăsarea pe loc a unor teritorii bronșiectatice condamnând la recidivă. Intervenția este astăzi **fezabilă prin chirurgie toracică video-asistată (VATS)** în majoritatea cazurilor, cu rezultate funcționale bune, deși disecția poate fi dificilă (aderențe, adenopatii hilare inflamatorii). Pregătirea preoperatorie (fizioterapie intensivă, antibioterapie de "uscare" a supurației, sevraj de fumat) condiționează rezultatul. La **formele difuze, terminale** (frecvent fibroză chistică), singura opțiune chirurgicală este **transplantul pulmonar bilateral**: mențiune la care studentul trebuie să știe să se orienteze pentru trimiterea în timp util către un centru de transplant.

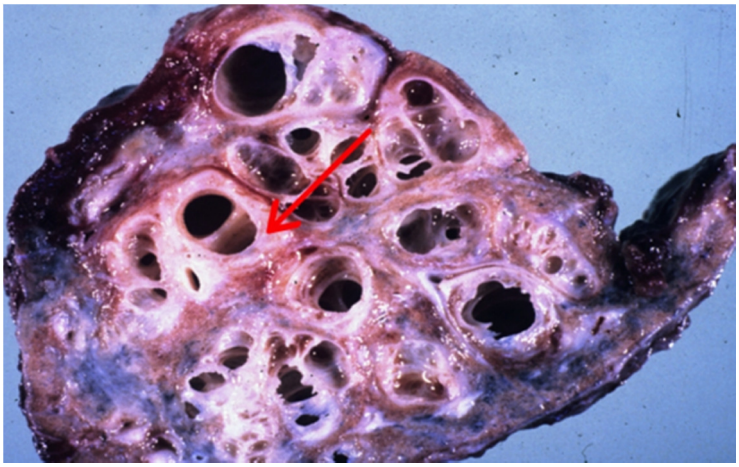

Figura 11.5. Bronșiectazii: CT toracic axial, fereastră pulmonară, evidențiind dilatații bronșice marcate, predominant la nivelul lobului superior drept, cu aspect chistic și sacular, asociate cu îngroșarea pereților bronșici și modificări fibrocicatriceale ale parenchimului pulmonar adiacent. *Colecția Clinicii de Chirurgie Toracică Timișoara.*

11.3. Hemoptizia masivă: urgență transversală

Hemoptizia masivă este definită prin volum (convențional **peste 100–300 ml de sânge exteriorizat în 24 de ore**), dar mai ales funcțional: **orice hemoptizie care produce insuficiență respiratorie, instabilitate hemodinamică sau obstrucție a căilor aeriene este masivă**, indiferent de volum. Pericolul imediat nu este exsanguinarea, ci **asfixia** prin inundarea arborelui traheo-bronșic (spațiul mort anatomic este de numai 150–200 ml). Sursa sângerării este în peste 90% din cazuri **circulația bronșică sistemică** (artere bronșice hipertrofiate), nu cea pulmonară.

Cauzele principale: **bronșiectaziile** (inclusiv sechelele post-TBC), **tuberculoza activă sau sechelară**, **aspergilomul**, **cancerul bronho-pulmonar**; mai rar abcesul pulmonar, malformațiile vasculare, cauzele cardiovasculare.

Atitudinea de urgenţă, algoritm pas cu pas:

1. **Protecţia căii aeriene şi oxigenare**: prioritatea absolută; la nevoie intubaţie (sondă cu lumen mare; în sângerările unilaterale masive, intubaţie selectivă a plămânului sănătos sau sondă cu dublu lumen, în mâini experimentate);
2. **Decubit lateral pe partea bolnavă** (plămânul care sângerează decliv), pentru a proteja plămânul sănătos de inundare; repaus absolut, hemostatice, corectarea coagulării;
3. **Bronhoscopia** (flexibilă la patul bolnavului sau rigidă în sala de operaţie): localizează sursa, permite toaletă, tamponadă endobronşică sau blocher bronşic;
4. **Angio-CT toracic**, la pacientul stabilizat: identifică sursa şi cartografiază arterele bronşice;
5. **Angiografia cu embolizarea arterelor bronşice**: **tratamentul de primă intenţie modern**, cu succes imediat în 80–90% din cazuri; recidivele (10–30% la distanţă) impun tratarea ulterioară definitivă a cauzei;
6. **Chirurgia de necesitate** (rezecţia teritoriului-sursă), la eşecul embolizării, în sângerările cataclismice sau când cauza are oricum indicaţie operatorie (aspergilom, bronşiectazii localizate, cancer rezecabil); chirurgia "la rece", după stabilizare prin embolizare, are rezultate net superioare chirurgiei în plină sângerare.

Reţinem că hemoptizia masivă este o urgenţă "transversală", care traversează întreaga patologie a acestui capitol: bolnavul cu bronşiectazii, abces, chist hidatic complicat sau aspergilom poate ajunge oricând în această situaţie, iar ordinea gesturilor (cale aeriană, poziţie, bronhoscopie, embolizare, chirurgie selectivă) trebuie cunoscută de orice absolvent.

11.4. Chistul hidatic pulmonar (echinococoza chistică)

11.4.1. Etiologie şi ciclu biologic

Echinococoza chistică este o **zoonoză** produsă de stadiul larvar al teniei ***Echinococcus granulosus*** (sensu lato). Parazitul adult (3–6 mm) trăieşte în intestinul **gazdei definitive: câinele** (şi alte canide); proglotele eliminate cu fecalele disemineză ouăle (oncosferele) pe păşuni, sol, legume şi pe blana animalului. **Gazda intermediară** naturală este **oaia** (şi alte ierbivore), care ingerează ouăle; în viscerele acesteia se dezvoltă chisturile larvare. Ciclul se închide când câinele consumă viscere infestate; de unde legătura strânsă a bolii cu **creşterea tradiţională a ovinelor şi cu sacrificarea necontrolată a animalelor**, în care viscerele parazitate ajung la câini. **Omul este gazdă intermediară accidentală**: se contaminează pe cale digestivă, prin contact direct cu câinele parazitat (mâini murdare) sau prin alimente şi apă contaminate cu ouă. Din intestin, oncosfera traversează peretele digestiv şi ajunge prin sistemul port la **ficat, primul filtru** (localizarea cea mai frecventă), apoi la **plămân, al doilea filtru**; rar depăşeşte ambele filtre, cu localizări sistemice (creier, os, cord, rinichi).

11.4.2. Epidemiologie

Boala este endemică în bazinul mediteranean, Europa de Est şi de Sud-Est, Orientul Mijlociu, Asia Centrală, America de Sud, Africa de Nord şi Australia: pretutindeni unde există binomul câine–oaie. **România este ţară endemică**, cu incidenţă raportată printre cele mai ridicate din Uniunea Europeană. Studiile epidemiologice recente din vestul României, acoperind perioada 2007–2022 (la care clinica noastră a contribuit) arată că boala este departe de a fi eradicată: **sute de cazuri spitalizate** au fost înregistrate în judeţele din regiunea de vest, cu predominanţa pacienţilor proveniţi din **mediul rural** şi cu ocupaţii legate de creşterea animalelor, dar cu un număr deloc neglijabil de cazuri urbane (câini de companie neparazitaţi corect). **Localizarea pulmonară este a doua ca frecvenţă (aproximativ 20–30% din cazuri), după cea hepatică (60–70%)**; la copii şi adolescenţi ponderea localizării pul-

monare este mai mare. **Coexistenţa localizării duble, hepatice şi pulmonare, se întâlneşte la aproximativ 5–10% dintre pacienţi**; de aceea, la orice chist hidatic pulmonar, ecografia abdominală este obligatorie în bilanţ (şi reciproc, radiografia toracică la orice chist hepatic).

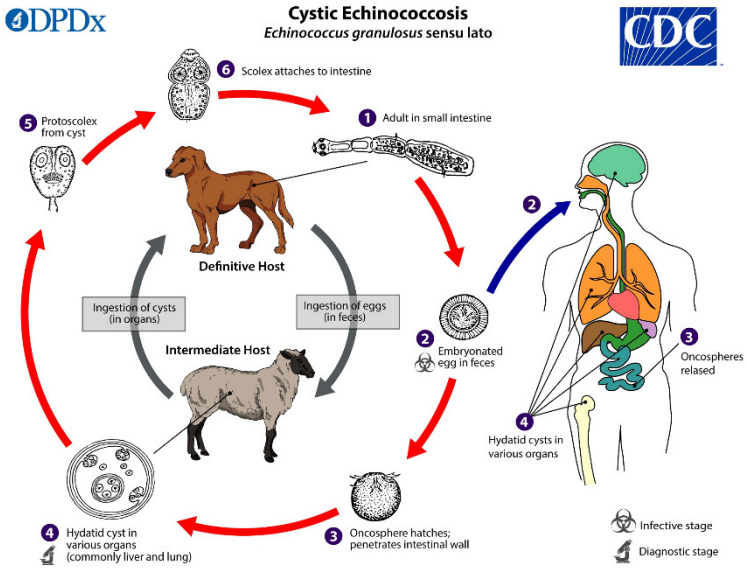

Figura 11.6. Ciclul biologic al *Echinococcus granulosus* şi mecanismul apariţiei echinococozei chistice. Câinele reprezintă gazda definitivă, iar ovinele şi alte erbivore, gazdele intermediare. Omul este o gazdă intermediară accidentală, infectarea producându-se prin ingestia ouălor parazitului; după traversarea peretelui intestinal, oncosferele diseminează şi determină formarea chisturilor hidatice, predominant la nivel hepatic şi pulmonar. *Sursa: CDC, DPDx (Echinococcosis).*

11.4.3. Structura chistului hidatic

Chistul hidatic este o veziculă larvară sferică, plină cu lichid, care creşte lent şi progresiv (în plămân mai repede decât în ficat, parenchimul elastic opunând rezistenţă mică; 1–5 cm pe an). De la exterior spre interior distingem:

- **adventicea (pericistul)**: nu aparţine parazitului, ci gazdei: parenchim pulmonar comprimat, atelectatic, cu reacţie fibro-conjunctivă; între pericist şi parazit există un plan de clivaj: element anatomic esenţial care face posibilă extracţia chirurgicală a parazitului cu conservarea plămânului;
- **membrana laminată (cuticula)**: stratul extern al parazitului: membrană albă-gălbuie, anhistă, stratificată, cu aspect de "albuş de ou fiert", fragilă;
- **membrana proligeră (germinativă)**: strat celular intern subţire, singura structură vie a parazitului, care generează prin înmugurire lichidul hidatic, protoscolecşii şi veziculele fiice;
- **lichidul hidatic**: clar, incolor ("apă de stâncă"), sub presiune; puternic **antigenic** (sursa reacţiilor anafilactice) şi **fertil** (conţine nisipul hidatic: protoscolecşi capabili fiecare să genereze un nou chist, sursa însămânţării secundare);
- **veziculele fiice**: vezicule endogene cu structură identică chistului-mamă; frecvente în localizarea hepatică, sunt **rare în chistul pulmonar**, de obicei univezicular.

11.4.4. Istoria naturală și complicații

Chistul pulmonar necomplicat creşte progresiv, comprimând parenchimul. Evoluţia spontană se face aproape inevitabil spre complicaţii:

- **Ruptura în bronhie**: complicaţia cea mai frecventă. Eroziunea unei bronhiole din pericist duce mai întâi la pătrunderea aerului între pericist şi membrană (stadiul de "chist fisurat", cu semne

radiologice caracteristice; vezi mai jos), apoi la ruptura francă, cu **vomica hidatică (hidatidoptizia)**: expectorarea bruscă a unui lichid clar, sărat, "ca apa de stâncă", însoţită de **fragmente de membrană albicioasă cu aspect de "albuş de ou"**: eveniment patognomonic. Vomica poate fi dramatică: **risc de asfixie** prin inundarea căilor aeriene cu membrane şi lichid, şi **risc de şoc anafilactic** prin absorbţia masivă de antigene parazitare (de la urticarie şi bronhospasm până la colaps fatal). După evacuare, cavitatea restantă cu membrana retenţionată se **suprainfectează** frecvent, tabloul devenind cel al unui abces pulmonar (febră, spută purulentă), iar diagnosticul etiologic riscând să fie ratat dacă nu se caută membranele şi contextul.

- **Ruptura în pleură**: mai rară, dar gravă: hidropneumotorax brutal cu durere, dispnee, uneori anafilaxie; însămânţarea cavităţii pleurale produce **hidatidoza pleurală secundară** (echinococoză pleurală multiplă), redutabilă terapeutic; suprainfecţia duce la piopneumotorax.
- **Supuraţia chistului**: moartea parazitului şi transformarea chistului într-o colecţie purulentă cu membrane, clinic un abces pulmonar trenant.
- Alte complicaţii: compresiunea structurilor vecine (chisturi gigante), hemoptizii repetate, la chisturile cu localizări particulare: embolia hidatică.

11.4.5. Semiologie clinică

Chistul necomplicat este adesea asimptomatic, descoperit la o **radiografie toracică efectuată întâmplător** sau la angajare/recrutare: situaţia clasică în zonele endemice. Când există, simptomele sunt necaracteristice şi proporţionale cu volumul: tuse seacă, durere toracică surdă, dispnee de efort la chisturile voluminoase, rareori hemoptizii mici repetate (semnal de fisurare!). Uneori pacientul relatează episoade alergice neexplicate (urticarie, prurit). Examenul obiectiv este de regulă sărac; chisturile gigante pot produce sindrom de condensare cu submatitate şi abolirea murmurului vezicular.

Chistul complicat îmbracă tablourile descrise: vomica hidatică cu membrane (± asfixie, anafilaxie), sindrom supurativ de tip abces (chist supurat), hidropneumotorax (ruptura pleurală). Diagnosticul diferenţial al chistului supurat cu abcesul pulmonar şi cu cancerul excavat este o problemă clinică reală, sintetizată în Tabelul 11.2.

Tabelul 11.2. Diagnostic diferenţial: abces pulmonar, chist hidatic supurat, cancer excavat

Criteriu	Abces pulmonar	Chist hidatic supurat	Cancer excavat
Teren / context	Etilism, epilepsie, igienă dentară precară, aspiraţie	Mediu rural, contact cu câini/oi, zonă endemică; adesea tânăr	Fumător, de regulă >40–45 ani
Debut	Pneumonic, febril	Chist cunoscut sau vomică hidatică în antecedente; episoade alergice	Insidios: tuse rebelă, hemoptizii mici, scădere ponderală
Expectoraţie	Purulentă, **fetidă**, abundentă	Purulentă + **fragmente de membrană "albuş de ou"**, lichid clar sărat la debut	Hemoptoică persistentă, rar fetidă
Radiologie/CT	Cavitate cu perete gros, nivel hidro-aeric, segmente declive	Cavitate cu **membrană flotantă (semnul nufărului)**, perete subţire regulat	Perete gros, **neregulat, noduli murali**, excavare excentrică; adenopatii
Biologie	Leucocitoză, sindrom inflamator	Eozinofilie (inconstantă), **serologie hidatică** pozitivă (~50–60% în localizarea pulmonară)	Markeri nespecifici; citologie sputei uneori pozitivă
Bronhoscopie	Puroi, fără leziune tumorală; obligatorie la fumător	Uneori membrane vizibile în bronhie	**Leziune tumorală, biopsie pozitivă**
Tratament	Antibioterapie 6–8 săpt.; chirurgie la eşec	**Chirurgie de principiu** + albendazol	Tratament oncologic multimodal (vezi Capitolul 12)

11.4.6. Diagnostic imagistic și de laborator

Radiografia toracică rămâne examenul care descoperă majoritatea chisturilor. **Chistul necomplicat**: opacitate rotundă sau ovalară, **omogenă, cu contur net "tras cu compasul"**, de intensitate subcostală, situată în plin parenchim, fără calcificări (spre deosebire de ficat, chistul pulmonar calcifică excepțional); chisturile mari se pot deforma cu respirația (semn clasic al consistenței lichidiene). **Chistul fisurat/evacuat parțial** oferă semnele radiologice clasice, de mare valoare didactică:

- **semnul semilunei (dublului arc)**: croissant gazos între pericist și membrana laminată, prin pătrunderea aerului în planul de clivaj: anunță ruptura iminentă; aspectul de **"menghină"** aerică ce cuprinde polul superior al parazitului;
- **imaginea hidro-aerică cu membrană ondulantă**: după evacuarea parțială a lichidului, membrana flotează pe lichidul restant, dând suprafeței un contur neregulat, ondulat: **semnul "nufărului"** (water-lily), patognomonic;
- **membrana reținționată**: după evacuarea completă a lichidului, membrana colabată pe fundul cavității dă o opacitate neomogenă în cavitate aerică.

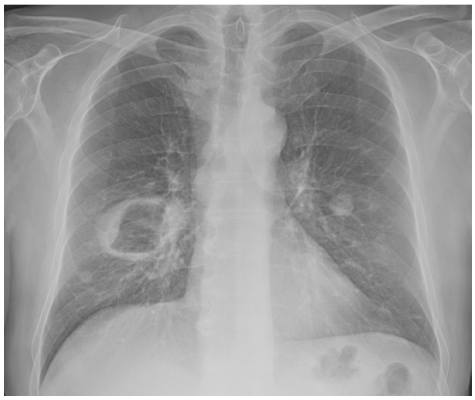

Figura 11.7. Chist hidatic pulmonar: radiografie toracică evidențiind o formațiune cavitară rotund-ovalară, bine delimitată, proiectată în câmpul pulmonar mijlociu drept, cu aspect hidroaeric sugestiv pentru chist hidatic complicat/rupt. *Colecția Clinicii de Chirurgie Toracică Timișoara.*



Figura 11.8. Chist hidatic pulmonar complicat: CT toracic axial, fereastră pulmonară, evidențiind o formațiune cavitară bine delimitată în lobul inferior drept, cu conținut aeric și nivel hidroaeric, aspect sugestiv pentru ruptura și comunicarea chistului cu arborele bronșic. *Colecția Clinicii de Chirurgie Toracică Timișoara.*

Computer-tomografia confirmă natura lichidiană (densități de 0–20 UH la chistul necomplicat), precizează topografia, raporturile, numărul chisturilor (formele multiple nu sunt rare), starea membranei la chisturile complicate și eventualele leziuni asociate; este obligatorie preoperator. Ecografia abdominală completează sistematic bilanțul (localizare hepatică sincronă). RMN este rezervat localizărilor particulare.

Serologia hidatică (ELISA, Western blot, hemaglutinare indirectă) este utilă ca argument diagnostic și pentru urmărirea postoperatorie, dar are **sensibilitate limitată în localizarea pulmonară: aproximativ 50–60%** (chistul pulmonar tânăr, univezicular, "etanș", stimulează slab răspunsul imun): **o serologie negativă nu exclude diagnosticul**. Eozinofilia este inconstantă și nespecifică; ea crește după fisurare.

Reținem regula fundamentală: **chistul hidatic suspectat NU se puncționează**: nici diagnostic, nici "terapeutic": puncția riscă **șocul anafilactic** și **însămânțarea secundară** a pleurei și a traiectului. Aceeași regulă interzice puncția-biopsie transtoracică a oricărei opacități rotunde suspecte de hidatidoză. (Tehnicile percutane de tip PAIR, acceptate în localizări hepatice selecționate, **nu se aplică plămânului**.)

11.4.7. Tratament

Chirurgia este tratamentul de elecţie al chistului hidatic pulmonar; spre deosebire de localizarea hepatică, unde există alternative percutane şi medicale mai largi. Indicaţia operatorie este de principiu la orice chist pulmonar diagnosticat, deoarece evoluţia spontană merge inevitabil spre complicaţii, iar tratamentul medicamentos singur are rate de succes modeste şi expune la riscul rupturii sub tratament. Principiile intervenţiei (descrise principial, nu ca timpi operatori de rezidenţiat):

1. **Protecţia câmpului operator** cu comprese îmbibate în **soluţii protoscolicide** (ser salin hiperton, povidonă iodată), pentru a preveni însămânţarea pleurei în caz de efracţie; anestezie cu ventilaţie unipulmonară şi comunicare permanentă cu anestezistul (riscul inundaţiei bronşice şi al anafilaxiei intraoperatorii);
2. **Evacuarea parazitului**: la chistul necomplicat, fie prin **chistotomie cu evacuarea lichidului (după puncţie-aspiraţie protejată intraoperatorie) şi extracţia membranei**, fie prin enucleerea membranei intacte la cazuri favorabile; membranele se extrag complet, cavitatea se şterge cu soluţii protoscolicide;
3. **Tratamentul cavităţii restante**: identificarea şi **sutura fistulelor bronşice** deschise în cavitate (aerostază: pasul-cheie care previne fistula şi empiemul postoperator) şi **capitonajul** cavităţii (desfiinţarea ei prin suturi etajate) sau lăsarea deschisă a cavităţilor mici, superficiale, după aerostază riguroasă: opţiune la fel de legitimă;
4. **Principiul rezecţiilor economе**: **parenchimul pulmonar comprimat de chist NU este distrus: el se reexpansionează şi se recuperează funcţional după evacuarea parazitului**; de aceea rezecţiile reglate nu se fac "de principiu". **Lobectomia** este rezervată **distrucţiilor parenchimatoase mari, supuraţiilor cronice** cu remanieri ireversibile, chisturilor multiple care distrug lobul sau asocierii cu bronşiectazii/hemoptizii pe teritoriul respectiv;
5. **Abordul**: toracotomia rămâne calea standard, dar **chirurgia toracică video-asistată (VATS) este fezabilă la cazuri selectate** (chisturi necomplicate, de dimensiuni mici–medii, periferice), cu respectarea strictă a aceloraşi principii de protecţie anti-diseminare: experienţa clinicii noastre confirmă siguranţa metodei la pacienţi corect selecţionaţi. Chisturile bilaterale se operează de regulă secvenţial; localizarea dublă hepato-pulmonară se rezolvă în echipă multidisciplinară, de obicei începând cu leziunea pulmonară (riscul vomicii la inducţiile anestezice ulterioare).

Tratamentul medicamentos: albendazolul (benzimidazolic, 10–15 mg/kg/zi, în cure; schemele actuale preferă administrarea continuă sub controlul lunar al transaminazelor şi hemogramei) are două roluri:

- **adjuvant perioperator**: început înainte de operaţie şi continuat 1–3 luni postoperator, **reduce viabilitatea protoscolecşilor şi riscul de recidivă/echinococoză secundară**, cu indicaţie fermă la chisturile complicate, rupte sau cu efracţie intraoperatorie;
- **tratament unic doar la pacienţii inoperabili** (contraindicaţii anestezico-chirurgicale majore, hidatidoză diseminată nerezecabilă, refuzul intervenţiei), cu rezultate parţiale (involuţia unei părţi din chisturi, stabilizare) şi supraveghere imagistică obligatorie.

Recidiva şi urmărirea. Recidiva (2–10% în seriile chirurgicale, mai frecventă după chisturi complicate) poate fi locală, pleurală sau la distanţă, inclusiv apariţia metacrona a unei localizări hepatice. Urmărirea postoperatorie se face clinic, imagistic (radiografie/CT toracic, ecografie abdominală) şi serologic (titrul scade lent, în 1–2 ani; reascensiunea sugerează recidivă), pe o durată de minimum 3–5 ani.

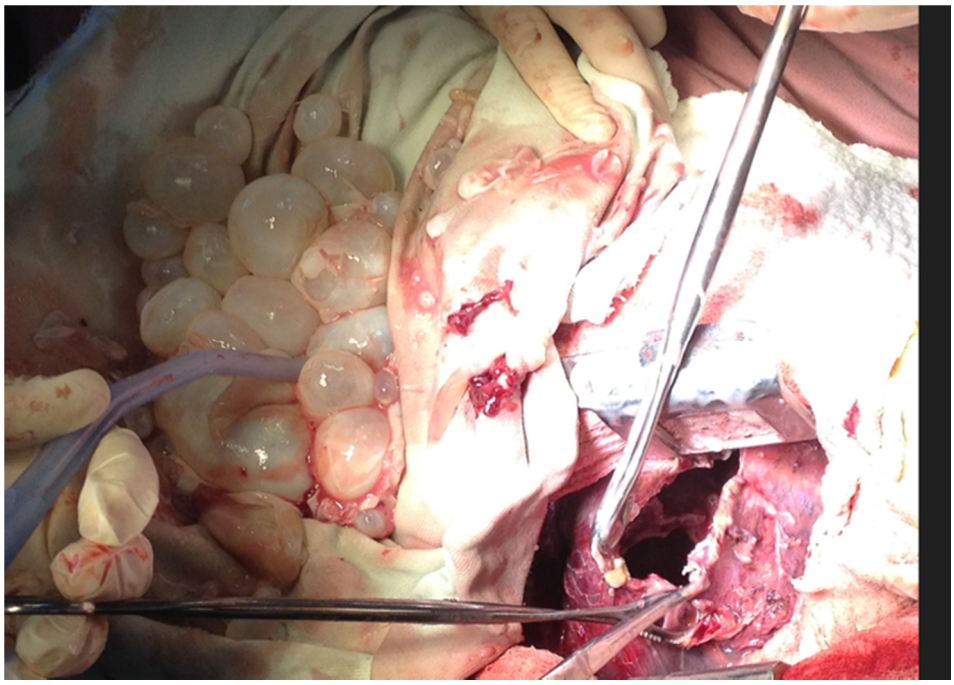

Figura 11.9. Chist hidatic pulmonar, aspect intraoperator după deschiderea chistului: multiple vezicule fiice și cavitatea restantă intraparenchimatoasă. Imaginea ilustrează aspectul macroscopic caracteristic al echinococozei pulmonare și etapa chirurgicală de evacuare a conținutului chistic. *Colecția Clinicii de Chirurgie Toracică Timișoara.*

11.4.8. Profilaxie

Echinococoza chistică este o boală **prevenibilă**, iar medicul are datoria educației sanitare: **igiena mâinilor** și a alimentelor (spălarea legumelor și fructelor, apă sigură), **deparazitarea periodică a câinilor** (praziquantel), **controlul sanitar-veterinar al sacrificărilor** cu distrugerea viscerelor parazitate (niciodată date câinilor!), limitarea câinilor comunitari și, în programele veterinare moderne, vaccinarea ovinelor (vaccinul EG95). Persistența cazurilor în vestul României, documentată de studiile din perioada 2007–2022, arată că aceste măsuri simple rămân insuficient aplicate.

11.5. Aspergilomul pulmonar

Aspergilomul este o formă localizată de aspergiloză: o "minge fungică" (trufă aspergilară) formată din hife de ***Aspergillus fumigatus***, mucus și detritusuri, **grefată într-o cavitate pulmonară preexistentă**: cel mai adesea o cavernă tuberculoasă vindecată, dar și bronșiectazii, cavități sarcoidozice, chisturi sau cavități postchirurgicale. Nu este o infecție invazivă: fungul colonizează cavitatea, dar erodează rețeaua vasculară a peretelui, de unde manifestarea clinică dominantă: **hemoptizia**, adesea repetată, uneori masivă și amenințătoare de viață.

Imagistic, aspectul este caracteristic: **opacitate rotundă, densă, situată într-o cavitate, separată de peretele acesteia printr-o semilună aeriană** (semnul semilunei gazoase, Monod), iar masa fungică **se mobilizează cu poziția pacientului**: clasicul **semn al "clopoțelului"** (trufa atârnând ca limba unui clopot, deplasabilă pe clișeele în decubit). CT confirmă diagnosticul; serologia (IgG anti-*Aspergillus*, precipitine) este de regulă pozitivă.

Atitudinea terapeutică: la pacientul **asimptomatic** cu rezervă funcțională precară, supraveghere; antifungicele sistemice au eficacitate limitată (penetrare slabă în cavitate). **Hemoptizia (mai ales cea repetată sau masivă) constituie indicația chirurgicală la pacienții simptomatici cu rezervă funcțională adecvată**: rezecția (de regulă lobectomie, mai rar segmentectomie) a cavității cu trufa fungică, intervenție dificilă tehnic (aderențe intense, plămân sechelar), dar singura curativă. Embolizarea arterelor bronșice servește ca hemostază-punte în urgență (vezi 11.3).



Figura 11.10. Aspergilom pulmonar: CT toracic axial, fereastră pulmonară, evidenţiind o cavitate pulmonară preexistentă la nivelul lobului superior drept, cu formaţiune intracavitară sugestivă pentru "fungus ball" (micetom aspergilar), în contextul unor modificări fibro-cavitare pulmonare extinse. *Colecţia Clinicii de Chirurgie Toracică Timişoara.*



Figura 11.11. Aspergilom pulmonar intracavitar: piesă de rezecţie pulmonară secţionată, evidenţiind o cavitate parenchimatoasă cu perete îngroşat, care conţine material intracavitar friabil, corespunzător micetomului aspergilar ("fungus ball"). Aspect macroscopic al aspergilomului dezvoltat într-o cavitate pulmonară preexistentă. *Colecţia Clinicii de Chirurgie Toracică Timişoara.*

Caz clinic ilustrativ 1

Pacient de 23 de ani, din mediul rural (familie de crescători de ovine, câini în gospodărie), se prezintă în urgenţă după un episod dramatic: în timpul unui efort de tuse a eliminat brusc o cantitate mare de lichid clar, sărat, cu fragmente de membrane albicioase "ca albuşul de ou", urmat de dispnee şi urticarie generalizată, remise sub corticoterapie. Radiografia arată o imagine hidro-aerică în lobul inferior drept, cu membrană ondulantă pe nivelul lichidian (semnul nufărului); ecografia abdominală exclude localizarea hepatică. Serologia hidatică este slab pozitivă. Se iniţiază albendazol şi, la 10 zile, se practică chistotomie cu extracţia membranei, sutura a două fistule bronşice şi capitonaj, cu evoluţie simplă. Albendazolul se continuă două luni; la controlul de la un an, pacientul este asimptomatic, cu plămân reexpansionat.

Caz clinic ilustrativ 2

Pacient de 54 de ani, fumător (35 pachete-an), cunoscut cu etilism cronic şi dentiţie deficitară, internat pentru febră de trei săptămâni, tuse cu expectoraţie purulentă intens fetidă şi scădere ponderală, după un episod de intoxicaţie etanolică cu vărsături. Radiografia şi CT-ul evidenţiază o cavitate de 6 cm cu perete gros şi nivel hidro-aeric în segmentul apical al lobului inferior drept. Fiind fumător, se efectuează obligatoriu bronhoscopie: fără leziune endobronşică, citologie negativă. Sub amoxicilină–clavulanat, drenaj postural şi asanare dentară, evoluţia este lent favorabilă; la 8 săptămâni persistă însă o cavitate cu perete gros şi supuraţie reziduală. Se practică lobectomie inferioară dreaptă; histopatologia confirmă abces cronic, fără malignitate. Evoluţie postoperatorie simplă.

Puncte-cheie

- Abcesul pulmonar este în esenţă o boală de aspiraţie: căutaţi terenul (etilism, epilepsie, igienă dentară precară); flora este anaerobă şi mixtă, iar expectoraţia fetidă este semnătura ei clinică.
- Imaginea hidro-aerică cu perete gros la un fumător impune bronhoscopia: cancerul excavat este marea capcană a supuraţiilor pulmonare.
- Antibioterapia prelungită 6–8 săptămâni (amoxicilină–clavulanat sau clindamicină) vindecă peste 80–85% din abcese; chirurgia (lobectomia) este rezervată abcesului cronic, hemoptiziei masive, suspiciunii de neoplazie şi abcesului gigant.

- Bronşiectaziile sunt dilataţii bronşice ireversibile; diagnosticul este HRCT (semnul inelului cu pecete), iar tratamentul este în primul rând medical: fizioterapie, antibioterapie ţintită (atenţie la *Pseudomonas*), macrolide imunomodulatoare.
- Chirurgia bronşiectaziilor cere boală localizată şi simptomatică sub tratament corect: rezecţie anatomică completă, astăzi fezabilă VATS; formele difuze terminale se orientează spre transplant pulmonar.
- Hemoptizia masivă ucide prin asfixie, nu prin exsanguinare: cale aeriană, decubit pe partea bolnavă, bronhoscopie, apoi embolizarea arterelor bronşice: tratamentul modern de primă intenţie; chirurgia de necesitate la eşec.
- Chistul hidatic pulmonar este endemic în România: studiile recente din vestul ţării o confirmă; plămânul este a doua localizare după ficat, iar localizarea dublă impune întotdeauna bilanţ hepatic ecografic.
- Semiologia radiologică a chistului trebuie cunoscută: opacitate "trasă cu compasul" la chistul necomplicat; semnul semilunei/dublului arc la fisurare; membrana ondulantă (semnul nufărului) la chistul evacuat.
- Chistul hidatic suspectat NU se puncţionează niciodată transtoracic: risc de anafilaxie şi de însămânţare secundară; serologia negativă (sensibilitate doar 50–60% pulmonar) nu exclude diagnosticul.
- Tratamentul chistului pulmonar este chirurgical, cu rezecţii econome: parenchimul comprimat se recuperează; albendazolul este adjuvant perioperator şi tratament unic doar la inoperabili; profilaxia (igienă, deparazitarea câinilor, controlul sacrificărilor) rămâne arma decisivă la nivel populaţional.

Capitolul 12. Cancerul bronho-pulmonar

Obiective de învățare

La finalul acestui capitol, studentul va fi capabil să:

1. descrie epidemiologia cancerului bronho-pulmonar și să argumenteze rolul screeningului CT cu doză mică la populația la risc;
2. recunoască tablourile clinice de prezentare, inclusiv sindroamele de vecinătate și paraneoplazice;
3. parcurgă algoritmul diagnostic modern: confirmare histologică, testare moleculară, stadializare completă;
4. aplice principial stadializarea TNM ediția a 9-a (în vigoare din 2025), inclusiv noile subdiviziuni N2a/N2b și M1c1/M1c2;
5. formuleze indicațiile și contraindicațiile tratamentului chirurgical pe stadii;
6. enumere tipurile de rezecție pulmonară și să explice locul actual al segmentectomiei;
7. descrie principiile terapiilor perioperatorii moderne (chimio-imunoterapie neoadjuvantă, terapii țintite adjuvante) și rolul echipei multidisciplinare.

Cancerul bronho-pulmonar este **problema centrală a chirurgiei toracice moderne** și principala cauză de mortalitate prin cancer la nivel mondial și în România. Paradoxul specialității: deși doar o parte dintre pacienți ajung la operație, chirurgia rămâne (singură sau integrată multimodal) principala șansă de vindecare. Pentru absolvent, miza acestui capitol este dublă: să recunoască precoce boala (orice medic va întâlni pacienți cu cancer pulmonar) și să înțeleagă logica deciziei terapeutice moderne, pentru a-și îndruma corect pacienții.

12.1. Epidemiologie și etiologie

Conform datelor GLOBOCAN recente, cancerul pulmonar a redevenit cel mai frecvent cancer la nivel mondial (~2,5 milioane de cazuri noi anual) și rămâne de departe **prima cauză de deces prin cancer** (~1,8 milioane de decese anual, mai mult decât cancerul colorectal, mamar și de prostată la un loc). În România, este primul cancer ca incidență și mortalitate la bărbați și în creștere constantă la femei, reflectând epidemiologia fumatului.

Factori etiologici:

- **Fumatul de țigarete**: răspunzător de ~85% din cazuri; riscul crește cu numărul de pachete-an și scade lent după sevraj (fără a reveni vreodată la nivelul nefumătorului). Fumatul pasiv crește riscul cu 20–30%.
- **Expuneri profesionale și de mediu**: radon (a doua cauză în multe țări), azbest (sinergie multiplicativă cu fumatul), siliciu, crom, nichel, hidrocarburi aromatice, poluarea atmosferică (clasificată carcinogen cert).
- **Factori de gazdă**: BPOC și fibroza pulmonară (risc independent de fumat), antecedente familiale, radioterapie toracică în antecedente.

- Cancerul pulmonar al **nefumătorilor** (10–15% din cazuri, în creştere, predominant adenocarcinoame la femei) are profil molecular distinct (frecvent mutaţii EGFR): a nu se exclude diagnosticul doar pentru absenţa fumatului!

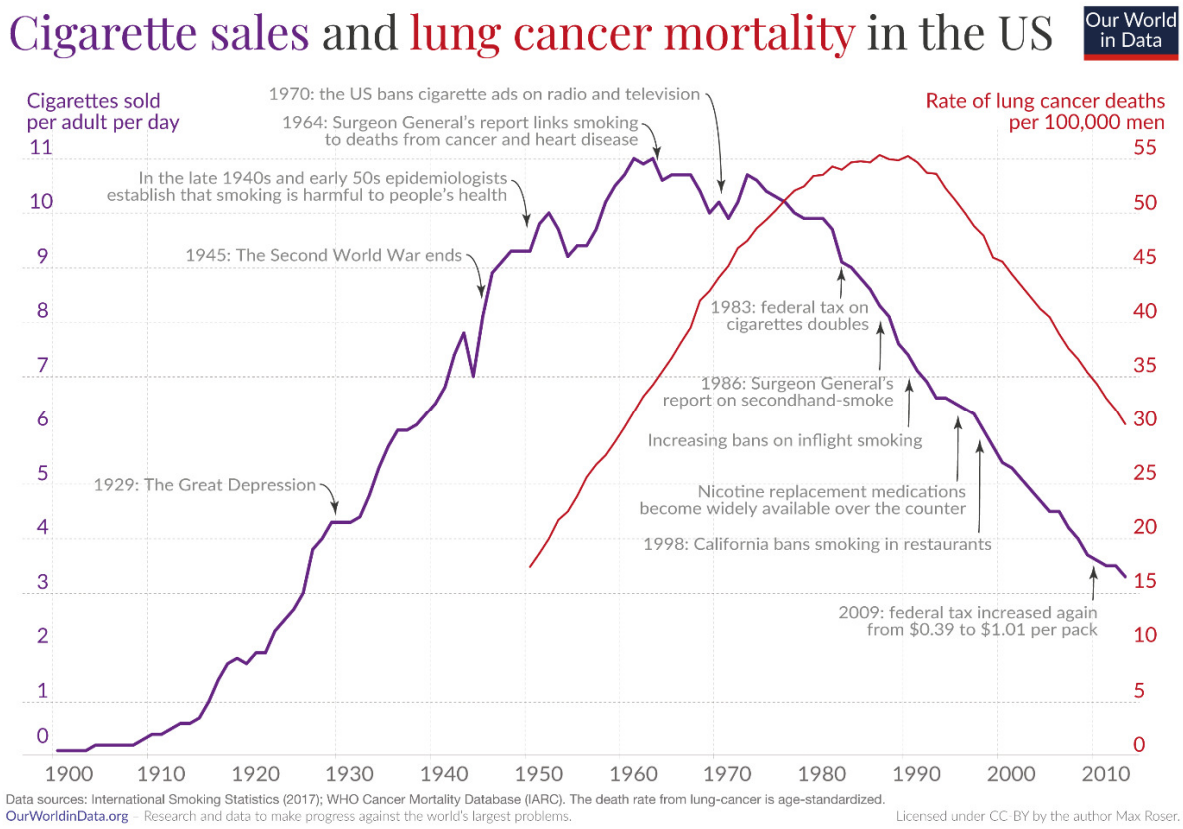

Figura 12.1. Relaţia dintre consumul de ţigarete şi mortalitatea prin cancer bronhopulmonar în SUA. Creşterea consumului de ţigarete este urmată, după o perioadă de latenţă de aproximativ două decenii, de creşterea mortalităţii prin cancer pulmonar; ulterior, reducerea consumului este urmată de scăderea mortalităţii, ilustrând impactul major al fumatului asupra epidemiologiei cancerului bronhopulmonar. *Sursa: Our World in Data, pe baza International Smoking Statistics şi WHO Cancer Mortality Database (IARC).*

12.1.1. Screeningul: schimbarea de paradigmă

Depistarea în stadiu operabil transformă prognosticul. Trialurile NLST (SUA) şi mai ales **NELSON** (Europa) au demonstrat că **screeningul anual/bianual cu CT toracic cu doză mică (LDCT) la fumători şi foşti fumători de 50–75 de ani reduce mortalitatea prin cancer pulmonar cu ~20–25%**. Programele de screening organizat se extind în Europa; rolul medicului de familie şi al reţelei de pneumologie este identificarea şi trimiterea populaţiei eligibile. Orice medic trebuie să cunoască acest instrument: echivalentul "mamografiei" pentru plămân.

12.2. Anatomie patologică și biologie moleculară

Clasificarea fundamentală, cu consecințe terapeutice majore:

Tabelul 12.1. Principalele tipuri histologice de cancer bronho-pulmonar

Tip	Frecvență	Particularități clinico-terapeutice
NSCLC: adenocarcinom	~40–50%	cel mai frecvent; adesea periferic; spectru lepidic→invaziv; țința principală a testării moleculare (EGFR, ALK etc.)
NSCLC: carcinom scuamos	~20–25%	legat de fumat; frecvent central, poate excava; hipercalcemie paraneoplazică (PTHrP)
NSCLC: carcinom cu celule mari	~5%	diagnostic de excludere
SCLC (carcinom cu celule mici)	~13–15%	tumoră neuroendocrină agresivă, central-mediastinală, diseminare precoce; tratament în principal nechirurgical; sindroame paraneoplazice frecvente (SIADH, Cushing, Lambert-Eaton)
Tumori carcinoide (tipic/atipic)	~1–2%	neuroendocrine bine diferențiate; tineri, nefumători; prognostic bun după rezecție

Testarea moleculară este astăzi obligatorie la orice NSCLC non-scuamos avansat și tot mai des la boala rezecabilă: mutații EGFR, rearanjamente ALK și ROS1, KRAS G12C, BRAF V600E, MET, RET, HER2, NTRK, plus expresia PD-L1 (imunoterapie). Pentru chirurg, consecința practică este că **biopsia trebuie să ofere material suficient** nu doar pentru diagnostic, ci și pentru profilul molecular: "tissue is the issue".

12.3. Tablouri clinice

Boala este mult timp **asimptomatică**: de aici valoarea screeningului. Semnele clinice apar tardiv și se grupează didactic:

12.3.1. Manifestări toracice directe

- **tusea** persistentă sau schimbarea caracterului tusei la un fumător: cel mai frecvent semn; orice tuse >3 săptămâni la un fumător de peste 40 de ani impune radiografie;
- **hemoptizia**: chiar minimă, la un fumător = bronhoscopie obligatorie;
- dispneea (obstrucție bronșică, atelectazie, revărsat pleural, limfangită);
- pneumonii repetate în același teritoriu ("pneumonia care nu se vindecă" = semnal de alarmă major: obstrucție bronșică tumorală);
- durerea toracică (invazie parietală: semn de T3), wheezing localizat, stridor.

Tabelul 12.1a. Semne de alarmă care impun imagistică toracică fără întârziere la fumătorul de peste 40 de ani

Semn	Semnificația de exclus
tuse nouă sau schimbată >3 săptămâni	tumoră endobronșică
hemoptizie, indiferent de cantitate	tumoră centrală (bronhoscopie obligatorie)
pneumonie care nu se rezolvă radiologic la 6 săptămâni	obstrucție bronșică tumorală
disfonie persistentă	invazia recurentului stâng / mediastin
scădere ponderală inexplicabilă + simptom respirator	boală avansată
adenopatie supraclaviculară	N3: stadializare imediată
hipocratism digital recent instalat	sindrom paraneoplazic

La examenul obiectiv, chirurgul caută sistematic: adenopatiile supraclaviculare şi cervicale (palparea foselor: gest obligatoriu, gratuit şi adesea decisiv pentru stadializare), semnele sindroamelor de vecinătate (edem în pelerină, Horner), matitatea unui revărsat, hipocratismul digital. Un examen clinic complet orientează stadializarea înaintea oricărei investigaţii scumpe.

12.3.2. Sindroame de vecinătate (boală local-avansată)

- **sindromul de venă cavă superioară**: edem "în pelerină", turgescenţa jugularelor, circulaţie colaterală toracică;
- **disfonia**: invazia recurentului stâng (vezi Capitolul 2) ;
- **sindromul Claude Bernard-Horner** (ptoză, mioză, enoftalmie) şi **sindromul Pancoast-Tobias** (tumora de apex: durere brahială C8–T1, atrofia mâinii, ± Horner): tumora de şanţ superior;
- disfagia (compresie esofagiană), paralizia frenică (ascensiunea hemidiafragmului), pericardita/tamponada, pleurezia (citologie pozitivă = M1a!).

12.3.3. Sindroame paraneoplazice

Hipocratismul digital şi osteoartropatia hipertrofică Pierre-Marie-Bamberger (NSCLC), hipercalcemia (scuamos), SIADH şi sindromul Cushing paraneoplazic (SCLC), sindromul miastenic Lambert-Eaton, tromboflebite migratorii. Pot precede diagnosticul: recunoaşterea lor scurtează drumul către imagistică.

12.3.4. Metastazele revelatoare

Creier (convulsii, deficite), os (dureri, fracturi patologice), ficat, suprarenale (frecvent asimptomatice, descoperite la stadializare), adenopatia supraclaviculară palpabilă (N3).

12.4. Diagnostic şi stadializare

Algoritmul modern urmăreşte trei întrebări simultane: **ce este** (histologie + profil molecular), **cât de extins este** (stadializare TNM) şi **poate pacientul suporta tratamentul** (evaluare funcţională; Capitolul 3). Metodele sunt detaliate în Capitolul 4; aici, sinteza logicii:

1. **CT torace + abdomen superior cu contrast**: caracterizează tumora, adenopatiile, metastazele hepatice/suprarenale.
2. **Confirmarea histologică** pe calea cea mai puţin invazivă care rezolvă simultan şi stadializarea: bronhoscopie (tumori centrale), puncţie transtoracică CT-ghidată (periferice), **EBUS-TBNA** pentru adenopatiile mediastinale (confirmă simultan diagnosticul şi N2/N3).
3. **PET-CT**, obligatoriu înaintea oricărui tratament curativ: detectează metastaze oculte (schimbă atitudinea la ~10–15% din pacienţi) şi ghidează stadializarea mediastinală.
4. **Stadializarea invazivă a mediastinului** (EBUS ± mediastinoscopie), necesară când: adenopatii >1 cm sau PET-pozitive, tumoră centrală, N1 clinic, tumoră >3 cm (mai ales adenocarcinom cu PET intens), conform principiilor ESTS.
5. **IRM cerebral**: la boala local-avansată propusă pentru tratament curativ (metastaze cerebrale oculte) şi la orice simptom neurologic.

12.4.1. Stadializarea TNM ediţia a 9-a

Ediţia a 9-a a clasificării TNM (elaborată de IASLC, aplicabilă din 2025) păstrează descriptorii T din ediţia a 8-a şi rafinează N şi M:

Tabelul 12.2. Descriptorii TNM ediția a 9-a: sinteză didactică

Descriptor	Definiție (simplificată)
T1a / T1b / T1c	tumoră ≤1 cm / >1–2 cm / >2–3 cm, înconjurată de plămân
T2a / T2b	>3–4 cm / >4–5 cm; sau: invazia pleurei viscerale, a bronhiei principale (fără carină), atelectazie/pneumonită obstructivă până la hil
T3	>5–7 cm; sau invazia peretelui toracic, pericardului parietal, nervului frenic; sau nodul(i) tumoral(i) separat(i) în **același lob**
T4	>7 cm; sau invazia mediastinului, diafragmului, cordului, marilor vase, traheei, carinei, recurentului, esofagului, corpului vertebral; sau nodul separat în **alt lob ipsilateral**
N1	ganglioni peribronșici/hilari ipsilaterali (stațiile 10–14)
N2a *(nou)*	**o singură stație** mediastinală ipsilaterală/subcarinală
N2b *(nou)*	**mai multe stații** mediastinale ipsilaterale
N3	ganglioni mediastinali/hilari contralaterali sau supraclaviculari
M1a	nodul(i) contralateral(i); diseminare pleurală sau pericardică malignă
M1b	o singură metastază extratoracică
M1c1 *(nou)*	metastaze multiple într-un **singur organ**
M1c2 *(nou)*	metastaze multiple în **mai multe organe**

Subdivizarea N2 recunoaște ceea ce chirurgii au observat de mult: boala N2 cu o singură stație (N2a) are prognostic semnificativ mai bun și rămâne teritoriu chirurgical în cadru multimodal, în timp ce N2b se orientează preponderent nechirurgical.

Sinteza modificărilor față de ediția a 8-a, utilă pentru orientare rapidă:

Tabelul 12.2a. Ce aduce nou TNM ediția a 9-a față de ediția a 8-a

Element	Ediția a 8-a (2017)	Ediția a 9-a (din 2025)
Descriptorii T	introduși pe praguri de 1 cm	**nemodificați**
N2	categorie unică	subdivizat **N2a** (o stație) / **N2b** (mai multe stații)
M1c	categorie unică	subdivizat **M1c1** (un organ) / **M1c2** (mai multe organe)
T1N1	stadiul IIB	**coborât în IIA**
T1N2a	stadiul IIIA	**coborât în IIB**
Filosofia	anatomică	anatomică, cu granularitate prognostică crescută pentru deciziile multimodale

Tabelul 12.3. Gruparea pe stadii TNM ed. 9: forma didactică simplificată

Stadiu	Compoziție tipică	Atitudine terapeutică de principiu
0	Tis N0	rezecție limitată/supraveghere specializată
IA1–IA3	T1a–c N0	chirurgie de primă intenție (segmentectomie/lobectomie)
IB	T2a N0	chirurgie
IIA	T2b N0; T1 N1	chirurgie ± tratament adjuvant
IIB	T2 N1; T3 N0; T1 N2a	chirurgie + tratament perioperator
IIIA	T3 N1; T4 N0–1; T2 N2a; T1 N2b	multimodal; chirurgia posibilă la cazuri selectate (echipa multidisciplinară decide)
IIIB / IIIC	N2b/N3 extins, T3–4 N2–3	preponderent nechirurgical (chimio-radioterapie + imunoterapie)
IVA / IVB	M1a–b / M1c	tratament sistemic; chirurgia doar oligometastatic selectat / paliativ

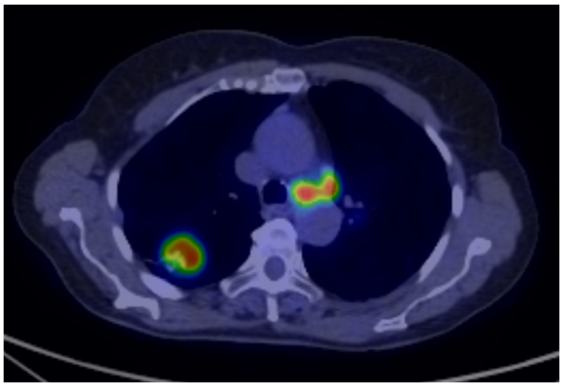

Figura 12.2. Formațiune pulmonară hipermetabolică: imagine PET/CT axială evidențiind captare intensă de ^{18}F-FDG la nivelul unei leziuni pulmonare periferice drepte, asociată cu captare hipermetabolică mediastino-hilară contralaterală. Aspect sugestiv pentru proces neoplazic pulmonar cu interesare ganglionară. *Colecția Clinicii de Chirurgie Toracică Timișoara.*

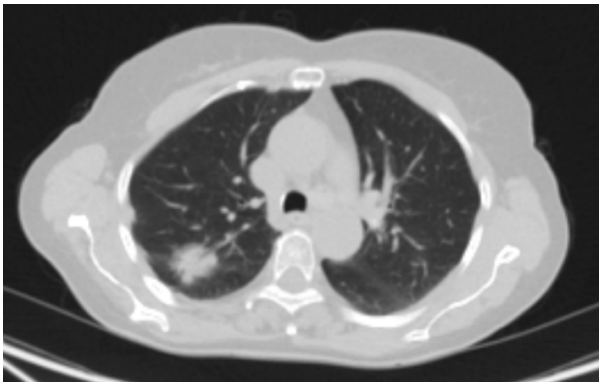

Figura 12.3. Cancer bronhopulmonar: aspect CT toracic axial, în fereastră pulmonară, evidențiind o formațiune tumorală solidă periferică la nivelul plămânului drept, cu margini neregulate, spiculate și prelungiri radiare în parenchimul pulmonar adiacent, caractere imagistice sugestive pentru o leziune pulmonară malignă. *Colecția Clinicii de Chirurgie Toracică Timișoara.*

12.4.2. Contraindicațiile chirurgiei cu intenție curativă

- **oncologice**: N3 confirmat; M1 (cu excepția bolii oligometastatice atent selectate în echipă multidisciplinară); pleurezie malignă (M1a); invazia nerezecabilă a structurilor vitale;
- **funcționale**: rezervă cardio-pulmonară insuficientă pentru rezecția necesară (Capitolul 3: ppoFEV1/ppoDLCO, VO_2max);
- **generale**: status de performanță degradat (ECOG ≥2 nereversibil), comorbidități decompensate.

De reținut: **vârsta în sine nu este o contraindicație**; se evaluează vârsta biologică și fragilitatea.

12.5. Tratamentul chirurgical

12.5.1. Principii oncologice

Rezecția cu intenție curativă respectă trei imperative:

1. **Rezecție completă R0**: margini negative macro- și microscopic; R1 (rest microscopic) și R2 (rest macroscopic) compromit sever prognosticul.
2. **Rezecție anatomică**: pe cât posibil segmentectomie/lobectomie cu ligatura individuală a elementelor, nu rezecție atipică pentru tumorile invazive.
3. **Evaluare ganglionară sistematică**: disecția sau eșantionarea sistematică a stațiilor hilare și mediastinale (minim 3 stații mediastinale, incluzând obligatoriu stația 7), stadializare corectă și beneficiu terapeutic; studiile recente (inclusiv experiența românească publicată de colectivul nostru) susțin, la stadiile precoce selectate, echivalența disecției lobo-specifice cu cea sistematică extinsă.

12.5.2. Tipurile de rezecție

- **Lobectomia**: standardul istoric de referință pentru majoritatea tumorilor localizate.
- **Segmentectomia anatomică**, și-a redefinit locul: trialul japonez **JCOG0802** (tumori periferice ≤2 cm) a arătat supraviețuire globală cel puțin echivalentă lobectomiei, iar **CALGB 140503** a confirmat non-inferioritatea rezecției sublobare la tumori ≤2 cm N0: segmentectomia este astăzi **opțiune standard pentru tumorile periferice ≤2 cm** cu ganglioni negativi, și soluția de elecție la rezerva funcțională limitată.
- **Pneumonectomia**: "ultima soluție", doar când tumora centrală nu permite altfel R0; morbi-mortalitate semnificativ mai mare (dreapta > stânga).

- **Rezecţiile bronho-/angioplastice ("sleeve")**: rezecţia lobului cu segment de bronhie (± arteră) şi reanastomoză: evită pneumonectomia, păstrând parenchim; de preferat ori de câte ori este tehnic posibil.
- **Rezecţiile extinse** (perete toracic, diafragm, structuri mediastinale selectate): justificate doar dacă R0 este realizabil.

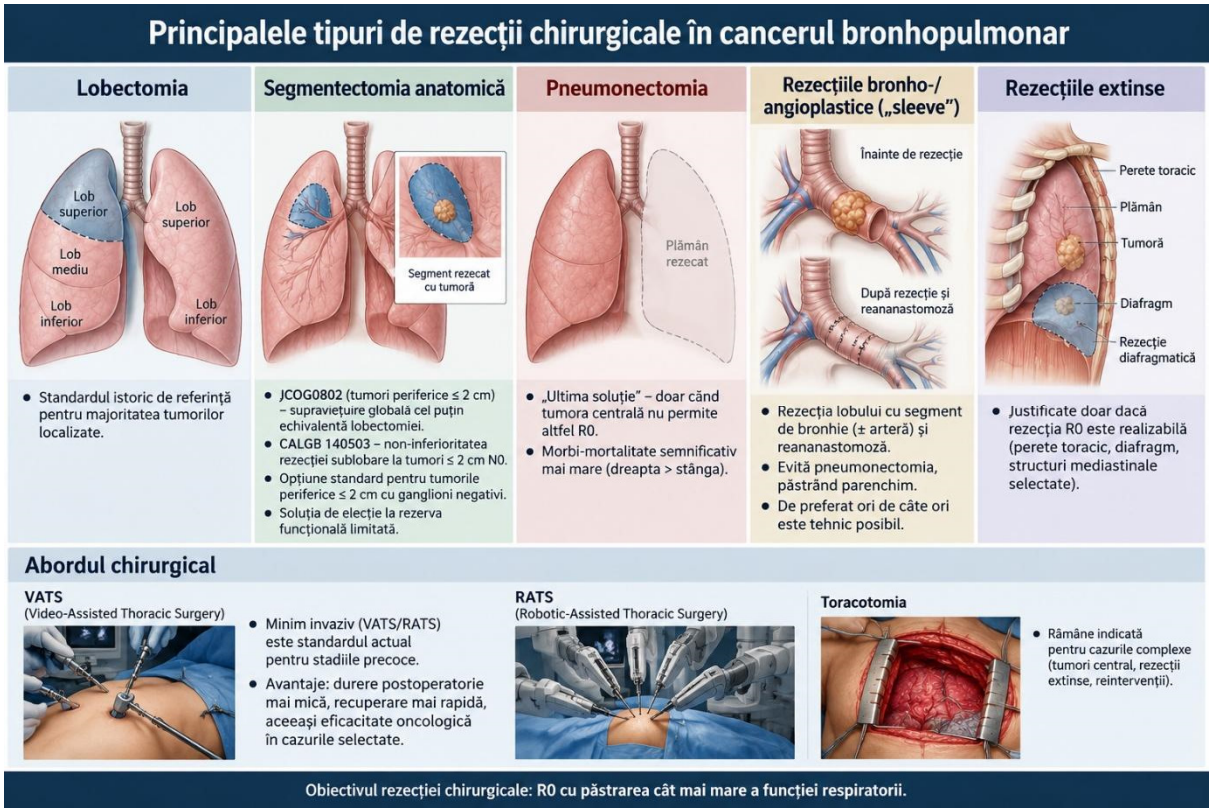

Figura 12.4. Principalele tipuri de rezecţii pulmonare şi aborduri chirurgicale utilizate în tratamentul cancerului bronhopulmonar.

Mortalitatea perioperatorie contemporană: lobectomie 1–2%, pneumonectomie 5–8%. Supravieţuirea la 5 ani după rezecţie completă: stadiul IA 80–90%, IB ~70%, II 50–60%, IIIA operat multimodal 30–40%. Cifrele subliniază mesajul central: **diagnosticul precoce dublează sau triplează şansa de vindecare**.

12.6. Tratamentul multimodal modern

Ultimul deceniu a adus cele mai mari progrese din istoria bolii; absolventul trebuie să cunoască principiile, pentru a înţelege deciziile echipei multidisciplinare:

- **Chimioterapia adjuvantă** pe bază de cisplatin: standard după rezecţia stadiilor II–IIIA (beneficiu absolut ~5% la 5 ani).
- **Imunoterapia perioperatorie**: trialul **CheckMate 816** a demonstrat că chimio-imunoterapia **neoadjuvantă** (nivolumab + chimioterapie) creşte dramatic rata răspunsului patologic complet şi supravieţuirea fără evenimente la boala rezecabilă local-avansată; schemele perioperatorii (neoadjuvant + adjuvant, ex. KEYNOTE-671) au devenit standard la stadiile II–III fără mutaţii targetabile. Consecinţă chirurgicală: tot mai mulţi pacienţi ajung la operaţie **după** tratament sistemic: planning-ul şi momentul operator se decid în tumor board.
- **Terapiile ţintite adjuvante**: osimertinib după rezecţia NSCLC cu mutaţie EGFR (trialul **ADAURA**: reducere majoră a recidivelor); alectinib pentru ALK pozitiv. De aceea profilul molecular se cere astăzi şi la boala operabilă.

- **Imunoterapia adjuvantă**: atezolizumab la PD-L1 pozitiv, stadii II–IIIA (IMpower010).
- **Radioterapia**: stereotactică (**SBRT**), alternativa curativă la pacientul inoperabil funcțional cu stadiul I; chimio-radioterapia definitivă + durvalumab de consolidare (PACIFIC): standardul stadiului III nerezecabil; radioterapie paliativă (os, creier, hemoptizie).
- **Boala oligometastatică**, concept modern: pacienți selectați cu M1b (metastază unică, ex. suprarenală sau cerebrală rezecabilă/iradiabilă) pot beneficia de tratament radical al ambelor situsuri, cu supraviețuiri surprinzătoare: exclusiv decizie de echipă multidisciplinară.

12.6.1. Particularități: SCLC și tumorile carcinoide

- **SCLC**: chirurgia are rol doar în raritatea T1–2 N0 (după excluderea invazivă a N2), urmată obligatoriu de chimioterapie; restul: chimio-imunoterapie (± radioterapie toracică și craniană profilactică la boala limitată). Orice nodul rezecat care se dovedește SCLC se discută oncologic imediat.
- **Carcinoidele** (tipice/atipice): rezecție anatomică cu limfadenectomie; prognostic excelent la forma tipică (>90% la 5 ani); bronhoplastia de elecție la localizările centrale: parenchimul se cruță.

12.7. Urgențele oncologice toracice: atitudinea absolventului

- **hemoptizia masivă**: protecția căii aeriene, decubit pe partea bolnavă, bronhoscopie, embolizare bronșică (Capitolul 11);
- **sindromul de venă cavă superioară**: corticoterapie, poziție ridicată, stent cav endovascular la formele severe + tratament etiologic rapid;
- **obstrucția traheo-bronșică critică**: dezobstrucție bronhoscopică (laser, stent): punte către tratamentul definitiv;
- **tamponada pericardică malignă**: pericardiocenteză + fereastră pericardică (Capitolele 6 și 15);
- **compresiunea medulară metastatică**: corticoterapie + RMN de urgență + radioterapie/neurochirurgie.

12.8. Prognostic, urmărire postterapeutică și prevenție

12.8.1. Factorii de prognostic

Cei mai puternici factori prognostici după rezecție: **stadiul patologic** (în special statusul ganglionar), **caracterul complet al rezecției (R0)**, tipul histologic și gradul, invazia limfovasculară și diseminarea aerogenă (STAS), statusul de performanță și comorbiditățile. Biologia moleculară adaugă un strat suplimentar: prezența mutațiilor acționabile deschide opțiuni terapeutice care schimbă istoria naturală a recidivelor.

Tabelul 12.4. Supraviețuirea orientativă la 5 ani după tratament cu intenție curativă

Stadiu patologic	Supraviețuire la 5 ani
IA	80–90%
IB	~70%
II	50–60%
IIIA (operat, multimodal)	30–40%
III nerezecabil (chimio-radio + imunoterapie)	~30% (în ameliorare după PACIFIC)
IV	<10% clasic; în creștere la subgrupurile cu terapii țintite/imunoterapie

12.8.2. Urmărirea după rezecție

Recidivele și cancerele metacrone justifică supravegherea sistematică: examen clinic și **CT toracic la fiecare 6 luni în primii 2–3 ani**, apoi anual (CT cu doză mică), toată viața: pacientul operat rămâne populație de risc maxim pentru un al doilea cancer pulmonar. Orice simptom nou (durere osoasă, cefalee, hemoptizie) se investighează prompt. Urmărirea include și reabilitarea: kinetoterapie, reinserție profesională, suport psihologic; supraviețuitorul de cancer pulmonar este un pacient cronic complex.

12.8.3. Prevenția

- **primară**: combaterea fumatului (legislație, taxare, consiliere, cea mai eficientă măsură de sănătate publică oncologică), reducerea expunerii la radon și carcinogeni profesionali;
- **secundară**: screeningul LDCT al populației la risc (vezi 12.1.1);
- **terțiară**: sevrajul tabagic chiar și după diagnostic (ameliorează rezultatele chirurgiei și ale terapiilor oncologice, niciodată "prea târziu"), vaccinarea antigripală și antipneumococică la operat.

Caz clinic ilustrativ 1

Femeie de 58 de ani, fumătoare 30 pachete-an, depistată la CT de screening cu nodul spiculat de 18 mm în segmentul apical al lobului inferior drept. PET-CT: captare intensă a nodulului, fără adenopatii captante. EBUS: stațiile 4R și 7 negative. Funcțional: FEV1 92%. Tumor board: segmentectomie S6 VATS cu limfadenectomie. Histologie: adenocarcinom acinar 17 mm, pT1bN0 R0, profil molecular fără mutații acționabile. Fără tratament adjuvant; supraveghere CT. Comentariu: lanțul screening → stadializare riguroasă → rezecție anatomică sublobară minim invazivă reprezintă modelul modern al vindecării cu prezervare funcțională maximă.

Caz clinic ilustrativ 2

Bărbat de 63 de ani, disfonie de 6 săptămâni și scădere ponderală. CT: tumoră hilară stângă de 5,5 cm cu adenopatii în fereastra aorto-pulmonară. Laringoscopic: corzi vocale stângi imobile. EBUS + biopsie: carcinom scuamos; stația 5 pozitivă, stațiile contralaterale negative: cT3N2aM0, stadiul IIIB clinic funcțional borderline. Tumor board: chimio-imunoterapie neoadjuvantă; reevaluare la 3 luni: regresie semnificativă; se decide lobectomie superioară stângă cu limfadenectomie, R0, cu răspuns patologic major. Comentariu: disfonia la fumător este cancer pulmonar până la proba contrarie; boala N2 nu mai este automat "inoperabilă"; tratamentul perioperator modern a redeschis chirurgiei o parte din stadiul III.

Puncte-cheie

- Cancerul pulmonar = prima cauză de mortalitate prin cancer în lume și în România; fumatul explică ~85% din cazuri.
- Screeningul LDCT la populația la risc reduce mortalitatea specifică cu ~20–25% (NELSON): de recomandat activ.
- "Pneumonia care nu se vindecă", tusea schimbată, hemoptizia și disfonia la fumător = semnale de alarmă majore.
- Diagnosticul modern răspunde simultan la: ce este (histologie + molecular), cât de extins (TNM + PET-CT + EBUS), ce suportă pacientul (funcțional).
- TNM ed. 9 (din 2025): N2 se subdivide în N2a (o stație, încă chirurgical în cadru multimodal) și N2b; M1c se subdivide în M1c1/M1c2.
- Chirurgia = tratamentul de elecție al stadiilor I–II și al unor cazuri selectate de stadiul III; imperativ: R0 + rezecție anatomică + evaluare ganglionară sistematică.
- Segmentectomia anatomică este standard pentru tumori periferice ≤2 cm N0 (JCOG0802, CALGB 140503).
- Pneumonectomia este ultima opțiune; rezecțiile sleeve o evită ori de câte ori e posibil.
- Terapiile perioperatorii au schimbat paradigma: chimio-imunoterapie neoadjuvantă (CheckMate 816), osimertinib adjuvant la EGFR+ (ADAURA).
- Nicio decizie majoră fără echipa multidisciplinară (tumor board): standard obligatoriu de calitate.

Capitolul 13. Patologia tumorală a mediastinului

Obiective de învățare

La finalul acestui capitol, studentul va fi capabil să:

1. descrie compartimentarea modernă a mediastinului conform clasificării ITMIG bazate pe tomografia computerizată și să o coreleze cu clasificarea anatomică clasică;
2. aplice regula didactică fundamentală "localizare + vârstă" pentru orientarea diagnosticului în fața unei mase mediastinale;
3. recunoască sindroamele compresive mediastinale, în special sindromul de venă cavă superioară, și să le încadreze corect ca urgențe oncologice;
4. formuleze algoritmul diagnostic al unei mase mediastinale, incluzând indicația obligatorie de dozare a markerilor tumorali serici la bărbatul tânăr cu masă prevasculară;
5. argumenteze când biopsia unei mase mediastinale este contraindicată și când este obligatorie;
6. expună principiile de diagnostic și tratament ale timomului, inclusiv relația cu miastenia gravis și importanța screeningului preoperator al anticorpilor anti-receptor de acetilcolină;
7. enumere principiile terapeutice ale tumorilor germinale, limfoamelor și tumorilor neurogene mediastinale, delimitând clar rolul chirurgului în fiecare dintre acestea.

13.1. Compartimentarea mediastinului și regula "localizare + vârstă"

Mediastinul este spațiul anatomic situat central în torace, delimitat lateral de pleurele mediastinale, anterior de stern, posterior de coloana vertebrală, cranial de apertura toracică superioară și caudal de diafragm. Anatomia sa descriptivă a fost prezentată în detaliu în Capitolul 2, la care facem trimitere; aici reluăm doar elementele necesare raționamentului oncologic.

Clasificarea clasică, utilizată decenii la rând pe baza radiografiei toracice de profil, împarte mediastinul în trei compartimente: **anterior** (retrosternal, anterior de pericard și de vasele mari), **mijlociu** (conținând cordul, pericardul, traheea, bronhiile principale, hilurile pulmonare) și **posterior** (șanțurile paravertebrale, esofagul, aorta descendentă, lanțurile simpatice). Această împărțire rămâne utilă didactic, dar are limite evidente în era imagisticii secționale.

Din acest motiv, International Thymic Malignancy Interest Group (ITMIG) a propus o clasificare modernă, bazată pe repere tomografice precise, adoptată astăzi pe scară largă:

- **compartimentul prevascular**: anterior de pericard și de vasele mari; conține timusul, țesut adipos, ganglioni limfatici și, uneori, prelungiri ale glandei tiroide; corespunde în mare mediastinului anterior clasic;
- **compartimentul visceral**: între limita posterioară a compartimentului prevascular și o linie convențională situată la 1 cm posterior de marginea anterioară a corpurilor vertebrale; conține traheea, bronhiile, esofagul, cordul, aorta, ganglionii limfatici mediastinali;
- **compartimentul paravertebral**: posterior de această linie, cuprinzând șanțurile costovertebrale și structurile nervoase (lanț simpatic, rădăcini nervoase); corespunde mediastinului posterior clasic.

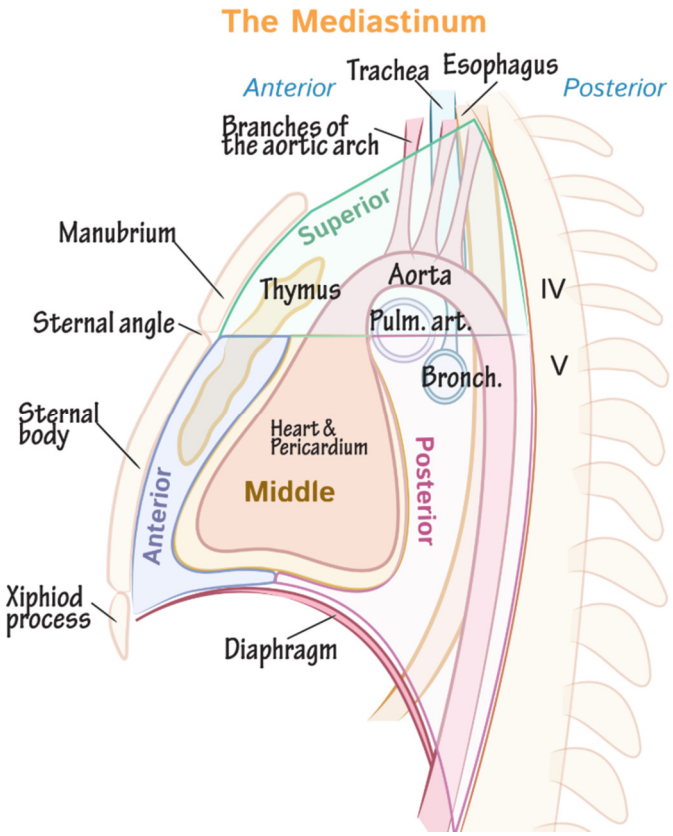

Figura 13.1. Compartimentele mediastinului.

https://ditki.com/course/gross-anatomy/glossary/gross-anatomic-microscopic-structure/the-mediastinum]

13.1.1. Regula fundamentală: localizarea + vârsta orientează diagnosticul

Reținem că, în patologia tumorală mediastinală, două informații simple (**compartimentul afectat** și **vârsta pacientului**) restrâng dramatic diagnosticul diferențial, adesea înainte de orice investigație invazivă. O masă prevasculară la un bărbat de 25 de ani sugerează în primul rând o tumoră germinală sau un limfom; aceeași localizare la un pacient de 60 de ani orientează către timom; o masă paravertebrală bine delimitată la un adult tânăr este, până la proba contrarie, o tumoră neurogenă benignă, iar la copilul mic aceeași localizare impune excluderea neuroblastomului.

Pentru mediastinul anterior/prevascular, memoria studentului este ajutată de celebrii **"4T"**: **T**imom, **T**eratom (și celelalte tumori germinale), **"T**errible lymphoma" (limfomul, "teribil" prin prezentarea sa adesea zgomotoasă la tineri) și **T**iroida intratoracică (gușa plonjantă).

Tabelul 13.1. Patologia tumorală tipică pe compartimente mediastinale și grupe de vârstă

Compartiment (ITMIG / clasic)	Copil și adolescent	Adult tânăr (20–40 ani)	Adult peste 40–50 ani
Prevascular / anterior	Limfom, tumori germinale, hiperplazie timică	Limfom (Hodgkin, mediastinal primitiv cu celule mari B), tumori germinale, timom (rar)	Timom, carcinom timic, gușă intratoracică, limfom
Visceral / mijlociu	Chisturi bronhogenice, limfadenopatii	Chisturi (bronhogenic, pericardic), adenopatii (sarcoidoză, limfom, tuberculoză)	Adenopatii metastatice (cancer pulmonar!), chisturi, tumori esofagiene
Paravertebral / posterior	Neuroblastom, ganglioneuroblastom	Schwannom, neurofibrom, ganglioneurom	Schwannom, neurofibrom, rar tumori maligne de teacă nervoasă

Tabelul 13.2. Cei "4T" ai mediastinului anterior (prevascular)

"T"	Entitate	Indiciu clinic tipic
Timom	Timom / carcinom timic	Adult peste 40–50 ani; asociere cu miastenia gravis
Teratom	Tumori germinale (teratom, seminom, nonseminomatoase)	Bărbat tânăr; markeri serici AFP, β-hCG
"Terrible lymphoma"	Limfom Hodgkin, limfom mediastinal primitiv cu celule mari B	Tânăr, masă voluminoasă ("bulky"), simptome B, LDH crescut
Tiroidă	Gușă intratoracică (plonjantă)	Continuitate cu tiroida cervicală, deviere traheală, captare iodată

13.2. Semiologia mediastinală

13.2.1. Tumora mediastinală asimptomatică

O proporție importantă a tumorilor mediastinale (în special cele benigne și cele mici) sunt complet **asimptomatice**, fiind descoperite incidental pe o radiografie sau, tot mai frecvent astăzi, pe o tomografie computerizată efectuată pentru altă indicație. Regula generală este că tumorile maligne sunt mai frecvent simptomatice decât cele benigne, iar apariția simptomelor compresive sau invazive la o masă cunoscută trebuie să ridice suspiciunea de malignitate sau de creștere semnificativă.

13.2.2. Sindroamele compresive

Mediastinul este un spațiu inextensibil, în care structuri vitale se află în raporturi strânse; orice masă expansivă poate produce sindroame compresive caracteristice.

Sindromul de venă cavă superioară (SVCS) este cel mai spectaculos și reprezintă o **urgență oncologică**. Compresia sau invazia venei cave superioare (prin limfom, cancer pulmonar cu extensie mediastinală, tumori germinale, mai rar timom invaziv sau tromboză de cateter) determină stază venoasă în teritoriul cav superior. Semiologia completă cuprinde: edem al feței, gâtului și membrelor superioare, clasicul **edem "în pelerină"**; cianoza extremității cefalice, accentuată de decubit și de manevrele care cresc presiunea toracică; turgescența jugularelor; **circulație venoasă colaterală** vizibilă pe peretele toracic anterior; cefalee, senzație de "cap plin", tulburări vizuale, somnolență (edem cerebral în formele severe); dispnee prin edem laringian asociat. Instalarea lentă permite dezvoltarea colateralelor și este mai bine tolerată; instalarea rapidă (limfoame agresive, carcinom pulmonar cu celule mici) este dramatică. Conduita presupune diagnostic histologic rapid (adesea prin biopsia cea mai puțin invazivă disponibilă), corticoterapie și tratament oncologic specific de urgență; stentarea endovasculară a cavei poate fi o soluție de temporizare în formele severe.

Compresia traheobronșică produce dispnee, inițial de efort apoi de repaus, tuse iritativă, **stridor** și wheezing localizat, adesea etichetate eronat drept "astm cu debut tardiv". Reținem un aspect de importanță vitală: **anestezia generală la pacientul cu tumoră mediastinală masivă compresivă este extrem de periculoasă**: pierderea tonusului musculaturii respiratorii și decubitul dorsal pot transforma o compresie parțială în obstrucție completă a căii aeriene, cu imposibilitatea ventilației chiar și după intubație. De aceea, la masele voluminoase cu compresie traheală semnificativă (evaluată pe CT), biopsia se efectuează, ori de câte ori este posibil, sub anestezie locală, iar echipa anestezico-chirurgicală trebuie să aibă un plan de rezervă (poziționare, bronhoscopie rigidă disponibilă, în cazuri extreme circulație extracorporeală).

Disfonia apare prin compresia sau invazia nervului laringeu recurent (mai frecvent stângul, cu traiect mediastinal lung în jurul crosei aortice) și semnifică, de regulă, malignitate local avansată.

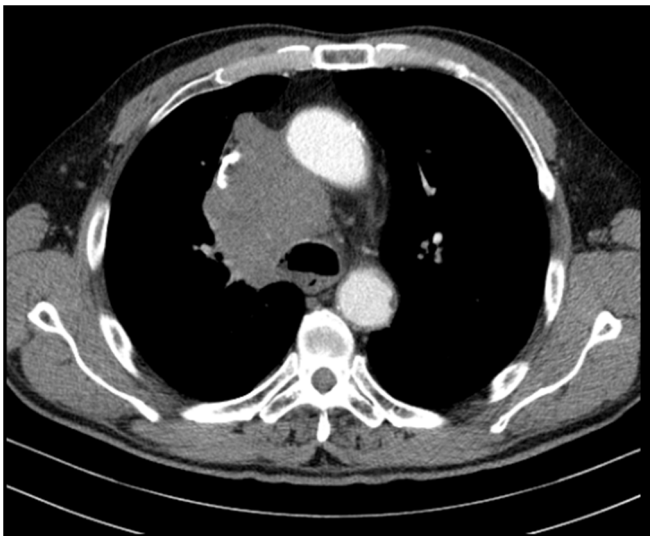

Figura 13.2. Cancer bronhopulmonar hilar drept complicat cu sindrom de venă cavă superioară: CT toracic axial cu substanță de contrast, evidențiind o formațiune tumorală hilară dreaptă voluminoasă, cu extensie mediastinală și compresia/invazia venei cave superioare. *Colecția Clinicii de Chirurgie Toracică Timișoara.*

Sindromul Claude Bernard-Horner (ptoză, mioză, enoftalmie, anhidroză hemifacială) traduce afectarea lanțului simpatic cervicotoracic de către tumori paravertebrale apicale sau tumori de apex pulmonar (vezi Capitolul 10).

Disfagia apare prin compresie esofagiană, de regulă în tumorile compartimentului visceral sau în adenopatiile voluminoase subcarinale.

La acestea se adaugă durerea toracică surdă, retrosternală sau interscapulovertebrală, iar în tumorile paravertebrale cu extensie foraminală: durere radiculară sau semne neurologice de compresie medulară.

13.2.3. Sindroamele paraneoplazice și asocierile sistemice

Tumorile mediastinale se pot asocia cu sindroame sistemice cu mare valoare orientativă. **Miastenia gravis** este asocierea emblematică a **timomului**: orice pacient miastenic trebuie investigat imagistic pentru timom, și invers, orice pacient cu masă prevasculară trebuie evaluat pentru miastenie (detalii în subcapitolul 13.4). Timomul se mai poate asocia cu aplazia eritrocitară pură și cu hipogamaglobulinemia (sindrom Good). Tumorile germinale secretante produc, prin β-hCG, ocazional ginecomastie. Sindroamele endocrine includ hipertiroidia din gușile intratoracice hiperfuncționale, hipercalcemia din adenoamele paratiroidiene ectopice mediastinale și hipertensiunea paroxistică din rarisimul feocromocitom mediastinal. Limfoamele se însoțesc frecvent de simptome B: febră, transpirații nocturne, scădere ponderală.

13.3. Algoritmul diagnostic al masei mediastinale

13.3.1. Imagistica

Tomografia computerizată cu substanță de contrast este pilonul central al diagnosticului. Ea precizează compartimentul de origine, dimensiunile, structura (solidă, chistică, mixtă, prezența grăsimii sau a calcificărilor, combinația lor fiind sugestivă pentru teratom), raporturile cu structurile vasculare și semnele de invazie. CT-ul ghidează întreg raționamentul ulterior: o masă chistică cu perete subțire și conținut omogen este aproape întotdeauna benignă, în timp ce o masă solidă, neregulată, cu invazie vasculară impune diagnostic histologic sau serologic rapid.

Rezonanţa magnetică (RMN) are indicaţii de nişă, dar preţioase: diferenţierea leziunilor chistice de cele solide atunci când CT-ul este echivoc, evaluarea extensiei intrarahidiene a tumorilor neurogene "în clepsidră", aprecierea invaziei vasculare şi pericardice la pacienţii cu contraindicaţie la contrast iodat, precum şi diferenţierea hiperplaziei timice de timom la tineri (secvenţele chemical-shift identifică infiltrarea grăsoasă normală a timusului hiperplazic).

PET-CT cu 18F-FDG este utilă în stadializarea limfoamelor şi a carcinomului timic, în evaluarea maselor reziduale post-chimioterapie şi în detectarea recidivelor; captarea intensă orientează către limfom, carcinom timic sau tumoră germinală agresivă, dar timoamele pot avea captare moderată, iar leziunile inflamatorii pot fi fals pozitive.

13.3.2. Markerii tumorali serici

Reţinem o regulă absolută: **la orice bărbat tânăr cu masă mediastinală anterioară, dozarea markerilor tumorali serici, alfa-fetoproteina (AFP) şi gonadotropina corionică umană beta (β-hCG), este OBLIGATORIE înainte de orice gest invaziv.** Un nivel semnificativ crescut al AFP sau β-hCG la un pacient cu masă prevasculară stabileşte practic diagnosticul de **tumoră germinală nonseminomatoasă** şi permite începerea chimioterapiei fără confirmare bioptică. Corolarul chirurgical este esenţial: **tumorile germinale nonseminomatoase NU se operează primar**: tratamentul de primă intenţie este chimioterapia, iar chirurgia intervine doar ulterior, pentru masele reziduale. Operarea "din greşeală" a unei astfel de tumori, pe lângă faptul că este oncologic inutilă, întârzie tratamentul eficient şi grevează prognosticul.

LDH-ul seric, deşi nespecific, este un marker de masă tumorală şi de proliferare, util în special în **limfoame** şi în tumorile germinale. La acestea se adaugă, după context: TSH şi scintigrafia tiroidiană la suspiciunea de guşă intratoracică, metanefrinele plasmatice/urinare la suspiciunea de feocromocitom şi, obligatoriu, anticorpii anti-receptor de acetilcolină la orice masă prevasculară (vezi 13.4).

Tabelul 13.3. Markerii serici în evaluarea masei mediastinale şi semnificaţia lor

Marker	Semnificaţie principală	Observaţii practice
AFP	Tumoră germinală nonseminomatoasă (componentă de sac vitelin)	Obligatoriu la bărbatul tânăr cu masă anterioară; seminomul pur NU creşte AFP
β-hCG	Tumoră germinală nonseminomatoasă (coriocarcinom); creşteri mici posibile în seminom	Valori mari = nonseminom → chimioterapie primară, NU chirurgie
LDH	Masă tumorală / proliferare: limfoame, tumori germinale	Nespecific; valoare prognostică
Anticorpi anti-receptor de acetilcolină	Miastenia gravis asociată timomului	Screening obligatoriu preoperator la orice masă prevasculară
TSH ± scintigrafie tiroidiană	Guşă intratoracică	Continuitatea cu tiroida cervicală pe CT este sugestivă
Metanefrine plasmatice/urinare	Feocromocitom mediastinal (raritate)	De dozat la HTA paroxistică + masă paravertebrală/viscerală

13.3.3. Biopsia: când NU este necesară și când este obligatorie

Decizia bioptică este unul dintre cele mai subtile puncte ale patologiei mediastinale şi un subiect predilect de examen.

Biopsia NU este necesară (şi poate fi chiar dăunătoare) atunci când imagistica este caracteristică şi strategia terapeutică nu s-ar schimba. Exemplul paradigmatic este **timomul încapsulat, resecabil**, la un pacient de vârstă corespunzătoare: aspectul CT tipic (masă prevasculară bine delimitată, omogenă) permite indicaţia chirurgicală directă. Mai mult, puncţia unui timom încapsulat riscă **însămânţarea pleurală**: ruperea capsulei transformă o tumoră de stadiu incipient într-una cu diseminare pleurală,

modificând radical prognosticul. Similar, chisturile tipice și teratomul matur cu aspect patognomonic (grăsime + calcificări) se operează fără biopsie.

Biopsia este OBLIGATORIE atunci când diagnosticul probabil este o boală nechirurgicală: **suspiciunea de limfom** impune obținerea unui fragment tisular amplu, deoarece diagnosticul modern al limfoamelor necesită arhitectură tisulară și imunofenotipare extinsă: puncția aspirativă cu ac fin este insuficientă. Se preferă **biopsia core-needle** (cu ac gros, ghidată CT sau ecografic), iar dacă aceasta nu este concludentă, **mediastinotomia anterioară (Chamberlain)** sau **biopsia toracoscopică (VATS: chirurgie toracică video-asistată)**. La tumorile germinale, markerii serici pot înlocui biopsia (nonseminom cu markeri înalți), dar seminomul cu markeri negativi necesită confirmare histologică. Masele invazive nerezecabile, indiferent de natură, necesită biopsie înaintea tratamentului oncologic.

Pentru **adenopatiile mediastinale** (stadializarea cancerului pulmonar, suspiciunea de sarcoidoză, adenopatii izolate), **EBUS-TBNA** (puncția transbronșică ghidată prin ecobronhoscopie, vezi Capitolul 6) este metoda de primă linie, minim invazivă, cu randament excelent; mediastinoscopia rămâne rezerva chirurgicală atunci când EBUS este neconcludent, iar pentru limfom se preferă de la început tehnici care oferă fragmente mari.

Tabelul 13.4. Conduita bioptică în masele mediastinale: când da, când nu

Situație clinică	Biopsie?	Argumentare / metodă
Timom încapsulat, resecabil, aspect CT tipic	NU	Rezecție directă; puncția riscă însămânțarea pleurală
Teratom matur cu aspect patognomonic (grăsime, calcificări)	NU	Rezecție directă
Chist mediastinal tipic	NU	Supraveghere sau rezecție, după caz
Bărbat tânăr, masă anterioară, AFP/β-hCG mult crescute	NU (markerii = diagnostic)	Chimioterapie primară (nonseminom)
Suspiciune de limfom (tânăr, masă bulky, LDH crescut, markeri germinali negativi)	DA: obligatorie, fragment amplu	Core-needle → mediastinotomie anterioară / VATS dacă e neconcludentă
Masă invazivă nerezecabilă, natură incertă	DA	Core-needle / VATS: orientează tratamentul oncologic
Adenopatii mediastinale (stadializare, sarcoidoză)	DA	EBUS-TBNA de primă intenție

13.4. Timomul și carcinomul timic

Tumorile epiteliale timice sunt cele mai frecvente tumori primitive ale mediastinului prevascular la adult. Timomul este o tumoră rară în termeni absoluți, cu incidență maximă între 40 și 60 de ani, fără predilecție netă de sex.

13.4.1. Timomul și miastenia gravis

Legătura dintre timom și **miastenia gravis (MG)** este una dintre cele mai importante asocieri din chirurgia toracică: aproximativ **30–40% dintre pacienții cu timom au miastenie gravis**, iar circa 10–15% dintre miastenici au timom. Mecanismul este autoimun: timusul tumoral participă la selecția aberantă a limfocitelor T autoreactive, cu producere de anticorpi anti-receptor de acetilcolină care blochează transmiterea neuromusculară. Clinic, miastenia se manifestă prin fatigabilitate musculară agravată de efort și ameliorată de repaus: ptoză palpebrală, diplopie, disfagie, disfonie "nazonată", slăbiciune a musculaturii proximale și, în formele severe, insuficiență respiratorie (criza miastenică).

Reținem regula practică fundamentală: **la orice pacient cu masă prevasculară, screeningul anticorpilor anti-receptor de acetilcolină este obligatoriu preoperator, chiar în absența oricărui**

simptom neurologic. O miastenie ocultă, nediagnosticată, expune pacientul riscului de **criză miastenică perioperatorie**: insuficiență respiratorie acută postoperatorie, cu detubare imposibilă sau reintubare în urgență. Diagnosticarea preoperatorie permite echilibrarea neurologică (anticolinesterazice, corticoterapie, la nevoie plasmafereză sau imunoglobuline intravenoase înaintea operației) și adaptarea protocolului anestezic (prudență maximă cu curarele).

13.4.2. Anatomie patologică și stadializare

Clasificarea histologică OMS împarte tumorile epiteliale timice în tipurile **A, AB, B1, B2, B3** (după morfologia celulelor epiteliale și proporția limfocitelor) și **carcinomul timic**, entitate distinctă, agresivă, cu atipii franc maligne (cel mai frecvent carcinom scuamos). Spectrul se corelează aproximativ cu agresivitatea: tipurile A și AB au comportament aproape benign, B2–B3 sunt mai invazive, iar carcinomul timic metastazează frecvent și are prognostic net inferior.

Stadializarea clasică **Masaoka-Koga** rămâne cea mai folosită în practică și se bazează pe extensia anatomică:

1. **Stadiul I**: tumoră complet încapsulată;
2. **Stadiul II**: invazie microscopică transcapsulară (IIa) sau macroscopică în grăsimea peritimică/pleura mediastinală (IIb);
3. **Stadiul III**: invazia organelor vecine (pericard, plămân, vase mari);
4. **Stadiul IVa**: diseminare pleurală sau pericardică (noduli de însămânțare);
5. **Stadiul IVb**: metastaze limfatice sau hematogene la distanță.

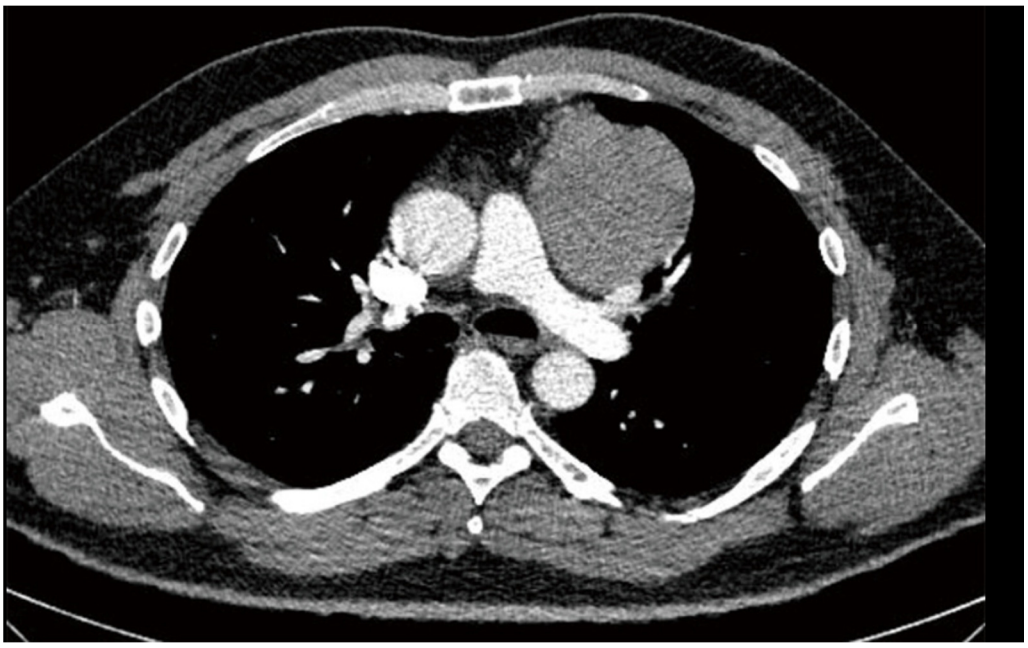

Figura 13.3. Timom: CT toracic axial cu substanță de contrast, evidențiind o formațiune tumorală voluminoasă, bine delimitată, localizată în mediastinul anterior, în loja timică, în raport cu structurile vasculare mediastinale. *Colecția Clinicii de Chirurgie Toracică Timișoara.*

În paralel, IASLC și ITMIG au elaborat o **stadializare TNM** pentru tumorile timice, integrată în sistemul TNM actual; principial, categoria T reflectă nivelul de invazie (capsulă → grăsime → pericard → organe vecine), N afectarea ganglionară (rară), iar M diseminarea pleurală/pericardică sau la distanță. Pentru student este suficientă înțelegerea principiului: **prognosticul depinde de invazivitate și de caracterul complet al rezecției**, indiferent de sistemul folosit.

13.4.3. Principii terapeutice

Rezecția chirurgicală completă (R0) este factorul prognostic esențial al tumorilor timice. Intervenția standard este **timectomia totală**: exereza în bloc a tumorii, a întregului timus și a grăsimii mediastinale anterioare, fără efracția capsulei tumorale. La pacienții miastenici, timectomia "extinsă" (cu întreaga grăsime pericardică și cervicală inferioară) urmărește și eradicarea țesutului timic ectopic.

Alegerea căii de abord este principială: pentru **tumorile mici (orientativ sub 5 cm), încapsulate, fără invazie**, abordul **minim invaziv, VATS sau RATS (chirurgie toracică robot-asistată)**, oferă rezultate oncologice echivalente cu morbiditate redusă și recuperare rapidă; pentru **tumorile voluminoase sau invazive**, **sternotomia mediană** rămâne abordul de elecție, permițând controlul vaselor mari și rezecțiile extinse (pericard, plămân, trunchi venos brahiocefalic, cu reconstrucție vasculară la nevoie). Regula intangibilă a chirurgiei timice minim invazive este evitarea fragmentării tumorii și a contactului acesteia cu peretele toracic (extragere în sac de protecție).

Radioterapia adjuvantă este indicată în stadiile avansate (Masaoka-Koga III–IV), în carcinomul timic și după rezecțiile incomplete (R1/R2); în stadiul II indicația se discută individualizat (histologie B2–B3, factori de risc). Chimioterapia (regimuri pe bază de platină) se rezervă bolii nerezecabile, recidivelor difuze și carcinomului timic, inclusiv ca tratament de inducție pentru conversia la rezecabilitate a tumorilor local avansate.

Un capitol aparte îl reprezintă **timectomia în miastenia gravis fără timom**: trialul randomizat **MGTX**, publicat în New England Journal of Medicine, a demonstrat că timectomia (prin sternotomie, în trial) ameliorează semnificativ evoluția clinică și reduce necesarul de corticoterapie la pacienții cu **miastenie generalizată, seropozitivă (anticorpi anti-receptor de acetilcolină), cu debut relativ recent**: validând astfel indicația chirurgicală la această categorie, astăzi realizată de regulă minim invaziv (VATS/RATS).

Reținem, în final, caracterul particular al timomului: este o tumoră **"leneșă"**, cu creștere lentă, adesea indolentă ani de zile, **dar recidivantă**, inclusiv tardiv, tipic sub formă de noduli pleurali, la 5, 10 sau chiar 15 ani de la rezecție. De aceea, **urmărirea imagistică postoperatorie trebuie continuată pe termen foarte lung** (10–15 ani, CT anual apoi la 2 ani), iar recidivele pleurale izolate pot beneficia de reintervenție chirurgicală.

> **Caz clinic ilustrativ 1**
>
> O pacientă de 52 de ani se prezintă la Clinica de Chirurgie Toracică Timișoara pentru ptoză palpebrală vesperală și diplopie intermitentă, accentuate spre seară, cu debut de circa 4 luni. Examenul neurologic și anticorpii anti-receptor de acetilcolină pozitivi confirmă miastenia gravis generalizată; CT-ul toracic evidențiază o masă prevasculară de 4,5 cm, bine delimitată. După echilibrare neurologică (piridostigmină, corticoterapie) și pregătire multidisciplinară, se practică timectomie totală extinsă prin abord toracoscopic, cu extragerea protejată a piesei. Histologia: timom tip B2, stadiul Masaoka-Koga II, rezecție completă. Evoluția postoperatorie este simplă, fără criză miastenică; simptomatologia neurologică se ameliorează progresiv, iar pacienta rămâne în urmărire imagistică pe termen lung.

13.5. Tumorile germinale mediastinale

Mediastinul este cea mai frecventă localizare extragonadală a tumorilor germinale, care apar tipic în compartimentul prevascular, la adulți tineri. Originea lor este atribuită celulelor germinale primordiale "rătăcite" în cursul migrării embrionare. La orice bărbat tânăr cu tumoră germinală mediastinală se recomandă și examinarea ecografică testiculară, pentru excluderea unei tumori primare gonadale.

Teratomul matur este cea mai frecventă tumoră germinală mediastinală, benignă, întâlnită la ambele sexe. Conţine derivate ale mai multor foiţe embrionare (păr, sebum, cartilaj, dinţi), ceea ce explică aspectul imagistic patognomonic: masă heterogenă cu componente chistice, grăsime şi calcificări. Markerii serici sunt negativi. Tratamentul este **chirurgical**: rezecţie completă, cu **prognostic excelent**; ruptura în structurile vecine (bronhie, cu vomică sebacee şi tricoptizie, pleură, pericard) reprezintă o complicaţie clasică ce impune rezecţia chiar la pacientul asimptomatic.



Figura 13.4. Teratom matur mediastinal: CT toracic axial evidenţiind o formaţiune tumorală bine delimitată, localizată în mediastinul anterior, cu structură heterogenă şi componente de densităţi diferite, aspect caracteristic unei tumori germinale mature. *Colecţia Clinicii de Chirurgie Toracică Timişoara.*

Seminomul mediastinal apare aproape exclusiv la bărbaţi tineri, ca masă voluminoasă, omogenă; AFP este prin definiţie negativă (creşteri modeste de β-hCG sunt posibile). Este o tumoră remarcabil de **chimio- şi radiosensibilă**: tratamentul de primă intenţie este chimioterapia pe bază de cisplatin, cu vindecare în marea majoritate a cazurilor; chirurgia nu are rol primar, iar masele reziduale post-chimioterapie se supraveghează de regulă (frecvent doar necroză/fibroză), PET-CT ajutând selecţia rarelor cazuri care necesită rezecţie.

Tumorile germinale nonseminomatoase (carcinom embrionar, tumoră de sac vitelin, coriocarcinom, forme mixte) sunt cele mai agresive, apar la bărbaţi tineri şi secretă AFP şi/sau β-hCG. Aşa cum am subliniat, diagnosticul este adesea serologic, iar **tratamentul de primă intenţie este chimioterapia**: standardul fiind regimul **BEP (bleomicină, etoposid, cisplatin)**. **Chirurgia intervine după chimioterapie**, pentru **rezecţia maselor reziduale**, care pot conţine teratom (chimiorezistent, cu potenţial de creştere şi transformare) sau tumoră viabilă restantă: situaţie care dictează tratamentul ulterior. Aceste rezecţii pot fi laborioase (aderenţe la vase mari, pericard, plămân) şi aparţin centrelor cu experienţă. Prognosticul nonseminoamelor mediastinale rămâne inferior localizărilor gonadale, iar asocierea rară cu hemopatii maligne le este caracteristică.

Caz clinic ilustrativ 2

Un bărbat de 24 de ani se prezintă cu durere retrosternală şi dispnee de efort; radiografia arată lărgirea mediastinului, iar CT-ul o masă prevasculară de 11 cm, heterogenă, cu compresia venei brahiocefalice. Un chirurg este solicitat "pentru operaţie". Înaintea oricărui gest, se dozează markerii: β-hCG de peste 40 de ori valoarea normală, AFP moderat crescută, LDH crescut. Diagnosticul de tumoră germinală nonseminomatoasă este stabilit fără biopsie, iar pacientul este îndrumat de urgenţă către oncologie, unde primeşte chimioterapie BEP. Toracotomia de primă intenţie ("capcana operaţiei inutile") ar fi întârziat tratamentul curativ şi ar fi expus pacientul unei intervenţii majore fără beneficiu oncologic. După patru cicluri, masa reziduală de 4 cm cu markeri normalizaţi este rezecată: histologic, teratom matur, fără tumoră viabilă.

13.6. Limfoamele mediastinale

Limfoamele sunt printre cele mai frecvente cauze de masă mediastinală la adultul tânăr, interesând tipic compartimentul prevascular şi ganglionii viscerali. Formele cu tropism mediastinal particular sunt **limfomul Hodgkin** (mai ales scleroza nodulară, la femei tinere) şi **limfomul mediastinal primitiv cu celule mari B**, o entitate agresivă a adultului tânăr, cu mase voluminoase şi tendinţă la sindrom de venă cavă superioară.

Mesajul esenţial pentru viitorul medic este univoc: **limfoamele NU sunt boli chirurgicale.** Tratamentul lor este chimioterapic (± radioterapie şi imunoterapie), cu rate înalte de vindecare, iar exereza chirurgicală a unei mase limfomatoase este o eroare: nu aduce niciun beneficiu oncologic şi expune inutil pacientul. **Rolul chirurgului toracic se limitează la obţinerea unei biopsii adecvate**: fragment tisular amplu, nefragmentat, recoltat prin core-needle ghidat imagistic, mediastinotomie anterioară sau VATS, transmis proaspăt laboratorului pentru imunofenotipare completă.

"Capcana clinică" merită subliniată: masa mediastinală **bulky la un pacient tânăr**, cu simptome B, LDH crescut şi markeri germinali negativi, este limfom până la proba contrarie. Impulsul de a "rezolva chirurgical" o asemenea masă (uneori la presiunea familiei sau a aparentei rezecabilităţi) trebuie înlocuit de reflexul biopsiei corecte şi al trimiterii rapide către hematologie. La masele compresive severe, biopsia se planifică cu precauţiile anestezice descrise la 13.2.2.

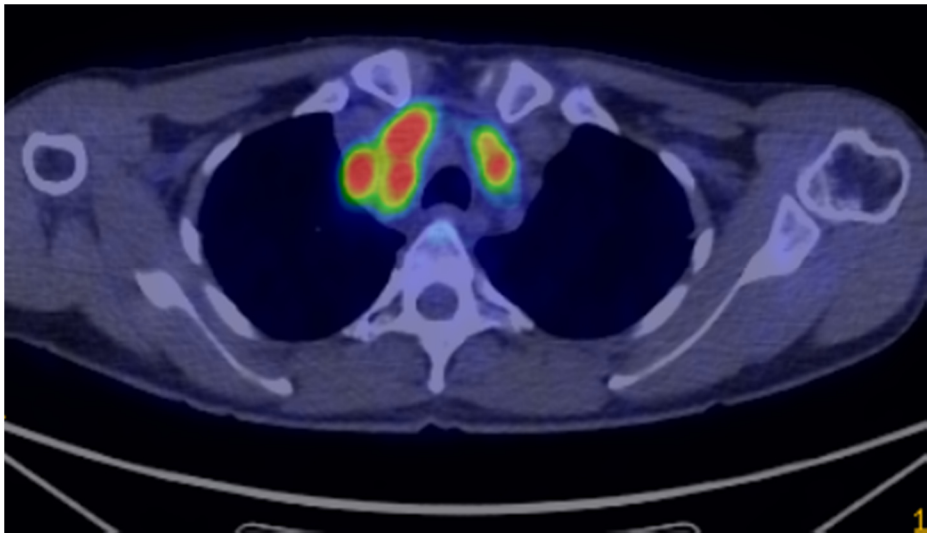

Figura 13.5. Limfom mediastinal: PET/CT axial evidenţiind mase adenopatice mediastinale intens hipermetabolice, cu captare crescută de ^{18}F-FDG, aspect caracteristic afectării limfomatoase mediastinale. *Colecţia Clinicii de Chirurgie Toracică Timişoara.*

13.7. Tumorile neurogene (paravertebrale)

Tumorile neurogene domină patologia compartimentului paravertebral, reprezentând majoritatea maselor mediastinale posterioare. Provin din nervii intercostali, lanţul simpatic sau, rar, din paraganglioni.

Schwannomul şi neurofibromul (tumorile tecilor nervoase) sunt cele mai frecvente tumori neurogene la adult, aproape întotdeauna **benigne** şi **adesea asimptomatice**, descoperite incidental ca opacitate rotundă, bine delimitată, în şanţul costovertebral. Simptomele, când există, sunt durerea radiculară sau parestezii. Neurofibroamele multiple sugerează neurofibromatoza tip 1, context în care riscul de transformare malignă (tumoră malignă de teacă nervoasă) este crescut. Tratamentul tumorilor simptomatice, în creştere sau incerte este **rezecţia chirurgicală, astăzi tipic prin VATS**, cu morbiditate minimă; leziunile mici, tipice, la pacienţi vârstnici pot fi doar supravegheate.

Tumora "în clepsidră" (dumbbell) este particularitatea de temut: aproximativ 10% dintre tumorile neurogene paravertebrale au o **componentă intrarahidiană**, extinsă prin gaura de conjugare, cu porțiune intraspinală și porțiune toracică unite printr-un istm foraminal. Orice tumoră paravertebrală necesită de aceea **RMN preoperator** pentru evaluarea extensiei foraminale. Rezecția tumorilor dumbbell impune o **echipă mixtă, cu neurochirurgia**: timpul neurochirurgical (laminectomie/foraminotomie, eliberarea componentei intraspinale) precede sau însoțește timpul toracic (VATS sau toracotomie), într-o singură operație: abordarea exclusiv toracică riscă hematom compresiv intrarahidian și leziune medulară.

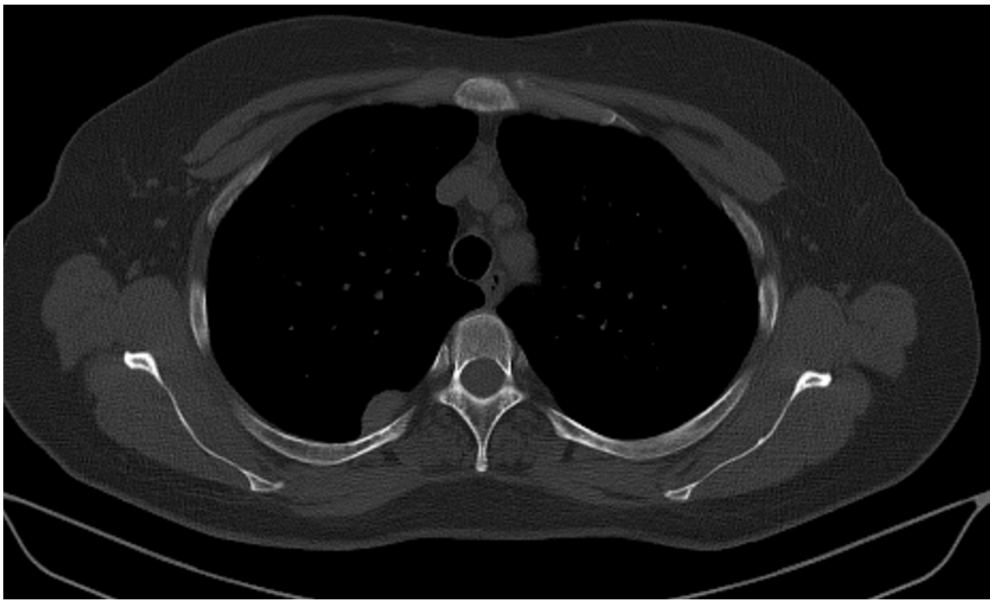

Figura 13.6. Schwannom toracic: CT toracic axial evidențiind o formațiune nodulară bine delimitată, cu localizare paravertebrală dreaptă, aspect sugestiv pentru o tumoră neurogenă. *Colecția Clinicii de Chirurgie Toracică Timișoara.*

Tumorile ganglionare simpatice acoperă spectrul de la benign la înalt malign, în funcție de vârstă: **ganglioneuromul**, benign, al adultului tânăr și adolescentului, alungit paravertebral, cu rezecție curativă; **ganglioneuroblastomul**, intermediar; **neuroblastomul**, tumoră înalt malignă a **copilului mic**, cu catecolamine urinare crescute, tratată multimodal în centre pediatrice. Regula vârstei este aici cea mai pregnantă din tot mediastinul.

Feocromocitomul mediastinal este o raritate: paragangliom funcțional al lanțului simpatic sau al paraganglionilor viscerali, manifestat prin hipertensiune arterială paroxistică, cefalee, palpitații și transpirații; diagnosticul este biochimic (metanefrine), iar rezecția impune blocadă alfa-adrenergică preoperatorie riguroasă.

13.8. Alte leziuni mediastinale

13.8.1. Gușa intratoracică (plonjantă)

Gușa plonjantă este prelungirea intratoracică a unei guși cervicale, care "coboară" prin apertura toracică superioară în compartimentul prevascular (rar retrotraheal). Apare tipic la vârstnici, ca masă cervico-mediastinală cu deviere și compresie traheală (dispnee, stridor pozițional, disfagie). CT-ul arată continuitatea cu tiroida cervicală: cheia diagnosticului. Tratamentul gușilor simptomatice sau voluminoase este chirurgical: **abordul cervical (cervicotomie) este de regulă suficient**, deoarece vascularizația rămâne cervicală și permite "nașterea" polului toracic prin tracțiune blândă; sternotomia se rezervă rarelor guși masive, recidivate sau cu vascularizație mediastinală proprie.

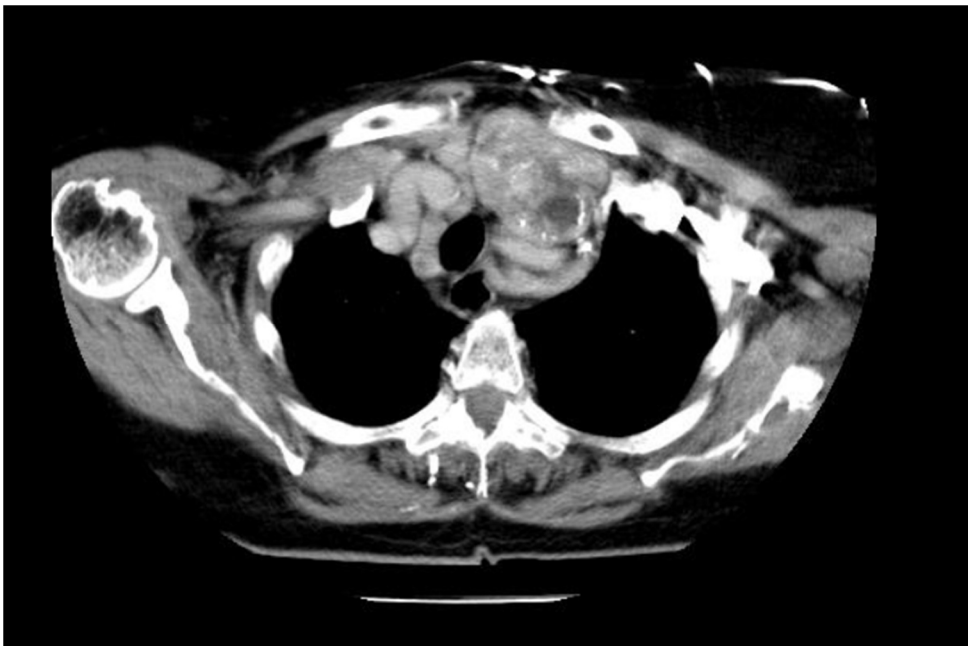

Figura 13.7. Gușă plonjantă intratoracică: CT toracic axial evidențiind o formațiune tiroidiană voluminoasă, heterogenă, cu extensie retrosternală în torace și efect compresiv asupra traheei. *Colecția Clinicii de Chirurgie Toracică Timișoara.*

13.8.2. Chisturile mediastinale

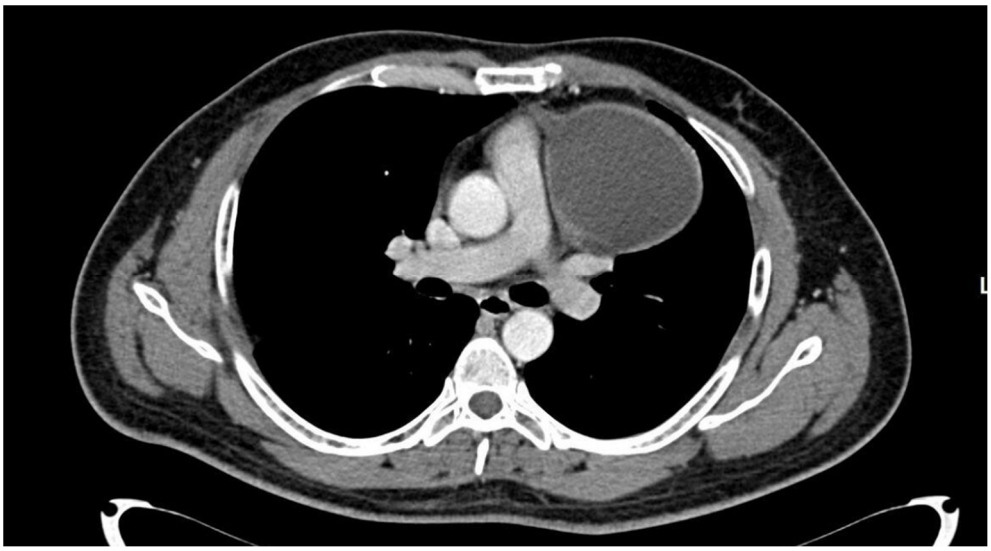

Figura 13.8. Chist mediastinal: CT toracic axial cu substanță de contrast, evidențiind o formațiune chistică voluminoasă, bine delimitată, cu conținut omogen lichidian și perete subțire, localizată în mediastinul anterior. *Colecția Clinicii de Chirurgie Toracică Timișoara.*

Chisturile congenitale reprezintă o proporție importantă a maselor mediastinale și sunt, în esență, leziuni benigne. **Chistul bronhogenic** (cel mai frecvent, de regulă subcarinal sau paratraheal, cu perete de tip bronșic) poate comprima căile aeriene sau se poate infecta; **chistul pleuro-pericardic** (tipic în unghiul cardiofrenic drept, cu aspect de "apă de stâncă" la CT) este aproape întotdeauna asimptomatic; **chistul enteric (de duplicație esofagiană)** se asociază uneori cu anomalii vertebrale. Conduita este pragmatică: chisturile **asimptomatice, cu aspect imagistic tipic** (mai ales cel pleuro-pericardic) se pot supraveghea; **rezecția (de regulă prin VATS) este indicată la chisturile simptomatice, complicate (infecție, hemoragie), în creștere sau cu diagnostic incert**, deoarece doar histologia exclude cu certitudine o leziune chistică malignă.

13.8.3. Mediastinita acută

Deşi nu este o boală tumorală, mediastinita acută trebuie menţionată ca **urgenţă majoră** a spaţiului mediastinal, cu mortalitate ridicată în absenţa tratamentului prompt. Cauza cea mai frecventă este **perforaţia esofagiană** (iatrogenă postendoscopică, sindrom Boerhaave postemetic, corpi străini); a doua entitate este **mediastinita descendantă necrozantă**, în care o infecţie **dentară sau faringiană** (abces odontogen, flegmon periamigdalian) fuzează de-a lungul fasciilor cervicale profunde în mediastin. Clinic: durere toracică violentă, febră, sepsis rapid progresiv, emfizem subcutanat cervical, pneumomediastin radiologic. Principiile de tratament sunt agresive şi precoce: **drenaj chirurgical larg al mediastinului** (cervical şi toracic, frecvent prin toracotomie sau VATS, repetat la nevoie), controlul sursei (sutura/excluderea perforaţiei esofagiene, asanarea focarului dentar/faringian), **antibioterapie cu spectru larg** şi terapie intensivă. Reţinem că orice întârziere diagnostică se plăteşte în mortalitate: perforaţia esofagiană tratată după 24 de ore îşi dublează practic riscul letal (vezi şi Capitolul 14).

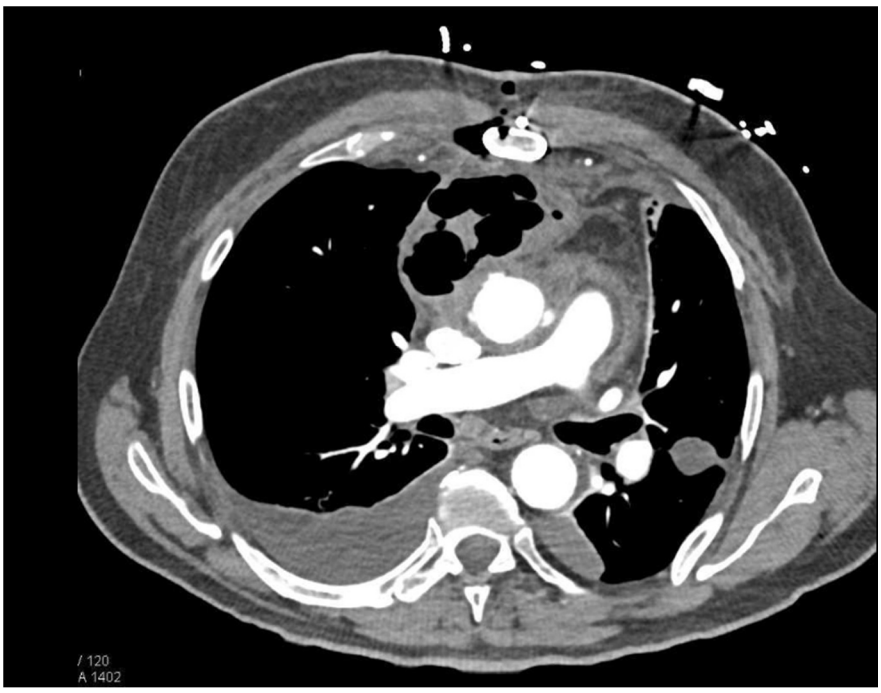

Figura 13.9. Mediastinită acută: CT toracic axial evidenţiind infiltrarea ţesutului mediastinal şi colecţii lichidiene cu incluziuni aerice, sugestive pentru un proces infecţios mediastinal acut. *Colecţia Clinicii de Chirurgie Toracică Timişoara.*

Puncte-cheie

- Clasificarea ITMIG bazată pe CT împarte mediastinul în compartimentele prevascular, visceral şi paravertebral; localizarea masei plus vârsta pacientului orientează diagnosticul înaintea oricărei investigaţii invazive.
- Cei "4T" ai mediastinului prevascular: Timom, Teratom (tumori germinale), "Terrible lymphoma", Tiroidă intratoracică.
- Sindromul de venă cavă superioară (edem "în pelerină", cianoză cefalică, circulaţie colaterală) este o urgenţă oncologică; anestezia generală la pacientul cu masă mediastinală compresivă masivă poate precipita obstrucţia completă a căii aeriene.
- La bărbatul tânăr cu masă mediastinală anterioară, dozarea AFP şi β-hCG este obligatorie înaintea oricărui gest: tumorile germinale nonseminomatoase NU se operează primar, ci se tratează chimioterapic (BEP), chirurgia fiind rezervată maselor reziduale.
- Timomul încapsulat resecabil se operează direct, fără biopsie (risc de însămânţare pleurală); suspiciunea de limfom impune, dimpotrivă, biopsie amplă (core-needle, mediastinotomie, VATS): limfomul nu este boală chirurgicală.

- Aproximativ 30–40% dintre timoame se asociază cu miastenia gravis; screeningul anticorpilor anti-receptor de acetilcolină este obligatoriu preoperator la orice masă prevasculară, pentru a preveni criza miastenică perioperatorie.
- Rezecția completă (timectomie totală, R0) este factorul prognostic esențial al tumorilor timice; abordul minim invaziv (VATS/RATS) se rezervă tumorilor mici încapsulate, sternotomia celor mari sau invazive; timomul este o tumoră "leneșă" dar recidivantă: urmărire imagistică 10–15 ani.
- Trialul MGTX a demonstrat beneficiul timectomiei în miastenia gravis generalizată seropozitivă chiar în absența timomului.
- Tumorile paravertebrale sunt dominate de tumorile neurogene, de regulă benigne, rezecabile prin VATS; orice tumoră paravertebrală necesită RMN pentru excluderea extensiei intrarahidiene ("în clepsidră"), a cărei rezecție se face în echipă mixtă cu neurochirurgia.
- Gușa plonjantă se rezecă de regulă prin abord cervical; chisturile mediastinale se operează dacă sunt simptomatice, complicate sau incerte; mediastinita acută (perforație esofagiană, descendentă necrozantă de origine dentară/faringiană) este o urgență gravă care impune drenaj agresiv precoce și antibioterapie.

Capitolul 14. Patologia chirurgicală a diafragmului

Obiective de învățare

La finalul acestui capitol, studentul va fi capabil să:

1. descrie principalele repere anatomo-funcționale ale diafragmului cu relevanță chirurgicală (inervația frenică, orificiile, zonele slabe);
2. explice mecanismele de producere ale rupturii diafragmatice traumatice și motivele predominanței leziunilor pe partea stângă;
3. recunoască semnele clinice și imagistice ale rupturii diafragmatice, inclusiv aspectul patognomonic al sondei nazogastrice intratoracice, și să justifice indicația operatorie absolută;
4. clasifice herniile hiatale (tipurile I–IV) și să diferențieze semiologia de reflux de cea mecanică, identificând volvulusul gastric ca urgență chirurgicală;
5. descrie principial herniile congenitale diagnosticate la adult (Morgagni, Bochdalek) și atitudinea terapeutică;
6. diferențieze eventrația diafragmatică de paralizia frenică, să interpreteze testul sniff și să formuleze indicația de plicatură diafragmatică;
7. enunțe principiile de tratament ale tumorilor diafragmului.

14.1. Rapel anatomo-funcțional

Diafragmul este principalul mușchi inspirator, responsabil în repaus de aproximativ 60–70% din volumul curent, elementele detaliate de anatomie fiind prezentate în Capitolul 2. Reținem aici doar noțiunile cu impact chirurgical direct.

Diafragmul este o structură musculo-aponevrotică ce separă cavitatea toracică de cea abdominală, alcătuită dintr-un centru tendinos (centrum tendineum) și o porțiune musculară periferică cu origine sternală, costală și lombară (stâlpii diafragmatici). Inervația motorie este asigurată exclusiv de nervii frenici, cu origine în rădăcinile cervicale C3–C5 ("C3, 4, 5 keep the diaphragm alive": formulă mnemotehnică clasică). Consecința practică este dublă: o leziune medulară deasupra nivelului C3 suprimă ventilația spontană, iar orice agresiune asupra nervului frenic pe traiectul său cervical sau mediastinal (chirurgie, invazie tumorală, traumatism) produce paralizia hemidiafragmului respectiv.

Diafragmul este străbătut de trei orificii principale: orificiul venei cave inferioare (la nivelul vertebrei T8, în centrul tendinos), hiatusul esofagian (T10, delimitat de stâlpii diafragmatici, prin care trec esofagul și nervii vagi) și hiatusul aortic (T12, prin care trec aorta, canalul toracic și vena azygos). Zonele slabe, lipsite parțial de fibre musculare, sunt sediul herniilor congenitale: trigonul sterno-costal (fanta Larrey/foramenul Morgagni, anterior, retrosternal) și trigonul lombo-costal (foramenul Bochdalek, posterolateral). Hiatusul esofagian, structură dinamică supusă permanent gradientului presional toraco-abdominal, este sediul herniilor hiatale: cea mai frecventă patologie a regiunii.

Din punct de vedere funcțional, gradientul de presiune dintre abdomen (presiune pozitivă) și torace (presiune negativă) explică de ce orice defect diafragmatic, traumatic sau congenital, tinde să se mărească în timp și să atragă viscerele abdominale în torace: argument central pentru atitudinea chirurgicală activă în această patologie.

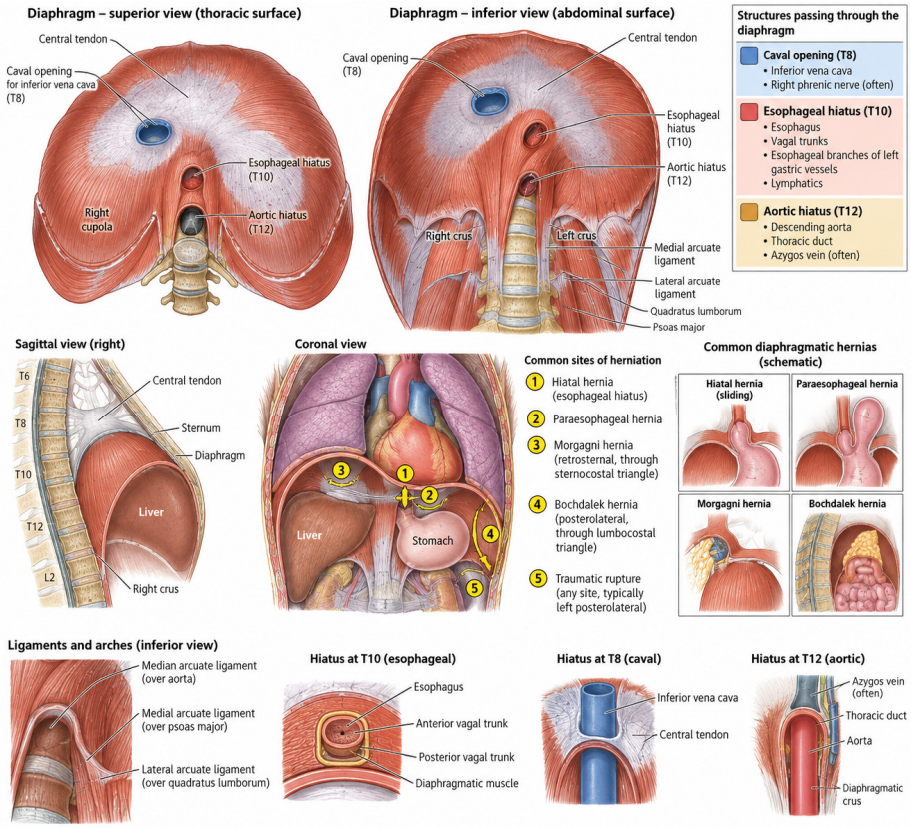

Figura 14.1. Anatomia diafragmului și principalele situsuri de herniere diafragmatică. Sunt ilustrate fețele toracică și abdominală ale diafragmului, centrul tendinos, pilierii diafragmatici și principalele orificii anatomice: orificiul venei cave inferioare (T8), hiatusul esofagian (T10) și hiatusul aortic (T12), împreună cu structurile care le traversează. Sunt reprezentate, de asemenea, principalele zone de slăbiciune și tipuri de hernii diafragmatice: hernia hiatală prin alunecare și paraesofagiană, hernia Morgagni (anterioară, retrosternală) și hernia Bochdalek (posterolaterală), precum și localizarea posibilă a rupturilor diafragmatice traumatice.

14.2. Ruptura diafragmatică traumatică

14.2.1. Mecanism și epidemiologie

Ruptura diafragmatică traumatică apare prin două mecanisme distincte. În traumatismele închise (contuzii), tipic accidentele rutiere cu impact frontal sau lateral, creșterea bruscă a presiunii intraabdominale (hiperpresiune transmisă prin centura de siguranță, volan sau strivire) "sparge" diafragmul, de regulă la nivelul porțiunii musculo-tendinoase posterolaterale, producând rupturi mari, radiare, de 5–15 cm. În plăgile penetrante toraco-abdominale (armă albă, armă de foc), leziunea diafragmatică este de obicei mică (1–2 cm), dar orice plagă situată sub linia mamelonară (spațiul IV intercostal) trebuie suspectată de a fi transdiafragmatică, interesând ambele cavități.

Aproximativ 70–80% dintre rupturile diagnosticate sunt localizate pe stânga. Explicația este dublă: ficatul disipează energia traumatică și "tamponează" defectele de partea dreaptă, iar rupturile drepte sunt mai frecvent asociate cu leziuni letale imediate, deci subreprezentate la pacienții care ajung la spital. Ruptura diafragmatică este un marker de traumatism de energie înaltă: leziunile asociate (fracturi costale și de bazin, rupturi de splină și ficat, contuzie pulmonară, traumatisme craniene) sunt prezente la majoritatea pacienților și domină adesea tabloul clinic inițial.

14.2.2. Diagnostic: o leziune frecvent ratată

Diagnosticul rupturii diafragmatice este notoriu de dificil, iar o proporţie importantă de cazuri (în literatura clasică 10–30%) este ratată la evaluarea iniţială. Motivele sunt multiple: semnele clinice sunt nespecifice şi mascate de leziunile asociate, ventilaţia mecanică cu presiune pozitivă poate menţine temporar viscerele în abdomen, iar radiografia toracică iniţială este normală sau echivocă la până la jumătate dintre pacienţi.

Semiologia clinică, atunci când este prezentă, include: dispnee şi durere toracică bazală, matitate sau timpanism la baza hemitoracelui, diminuarea murmurului vezicular şi (semn clasic, dar inconstant) auscultarea zgomotelor hidroaerice intestinale în torace. Vărsăturile şi intoleranţa digestivă sugerează obstrucţia viscerului herniat.

Radiografia toracică poate arăta: ascensionarea sau ştergerea conturului hemidiafragmului, imagini hidroaerice supradiafragmatice, devierea mediastinului contralateral. Semnul patognomonic este vizualizarea sondei nazogastrice încurbate deasupra diafragmului, în hemitoracele stâng, motiv pentru care montarea sondei nazogastrice înaintea radiografiei este un gest diagnostic valoros la politraumatizat. Examinarea de elecţie este tomografia computerizată (CT) cu reconstrucţii multiplanare (sagitale şi coronale), care identifică discontinuitatea diafragmului, semnul "gulerului" (collar sign: strangularea viscerului herniat la trecerea prin defect) şi semnul "viscerelor dependente" (dependent viscera sign). Conform principiilor ATLS, evaluarea diafragmului face parte obligatoriu din bilanţul lezional al oricărui traumatism toraco-abdominal.



Figura 14.2. Ruptură diafragmatică traumatică stângă: reconstrucţie CT coronală evidenţiind hernierea viscerelor abdominale în hemitoracele stâng. *Colecţia Clinicii de Chirurgie Toracică Timişoara.*

O menţiune specială merită formele diagnosticate tardiv. Ruptura nediagnosticată evoluează în trei faze descrise clasic: faza acută (momentul traumatismului), faza latentă (luni–ani, simptome digestive şi respiratorii vagi, intermitente) şi faza obstructivă (ocluzie, strangulare, ischemie şi perforaţie a viscerului herniat, cu mediastinită sau empiem; mortalitate ridicată). Această istorie naturală fundamentează regula de aur a capitolului.

14.2.3. Principii de tratament

Orice ruptură diafragmatică diagnosticată se operează. Defectul nu se vindecă niciodată spontan: gradientul presional toraco-abdominal menţine defectul deschis, îl lărgeşte progresiv şi împinge viscerele în torace, cu risc permanent de strangulare tardivă. Nu există ruptură diafragmatică "prea mică" pentru a fi reparată.

În faza acută, calea de abord preferată este laparotomia (sau laparoscopia la pacientul stabil), deoarece permite simultan explorarea și tratarea leziunilor viscerale abdominale asociate, reducerea viscerelor herniate și sutura defectului. În formele cronice, diagnosticate tardiv, aderențele dintre viscerele herniate și structurile intratoracice fac preferabil abordul toracic: toracotomie sau, la cazuri selecționate, chirurgie toracică video-asistată (VATS), care oferă control direct asupra viscerolizei intrapleurale.

Principiul reparației este sutura defectului cu fire neresorbabile, în puncte separate sau în "U", eventual în dublu strat. La defectele mari, cu pierdere de substanță sau margini friabile, care nu pot fi suturate fără tensiune, se recurge la protezare cu plasă sintetică neresorbabilă (polipropilenă, PTFE) fixată la marginile defectului și la peretele toracic. Rezultatele reparației sunt bune, iar prognosticul pe termen lung este dictat în principal de leziunile asociate.

14.3. Herniile hiatale

Herniile hiatale reprezintă o patologie de interfață cu chirurgia generală și gastroenterologia; tratamentul lor aparține în majoritatea centrelor chirurgiei generale/digestive laparoscopice, dar chirurgul toracic trebuie să le cunoască principial, atât pentru diagnosticul diferențial al opacităților mediastinale retrocardiace, cât și pentru colaborarea multidisciplinară în formele complexe (vezi Capitolul 16).

14.3.1. Clasificare

Se descriu patru tipuri, sintetizate în Tabelul 14.1. Tipul I (hernia prin alunecare) reprezintă aproximativ 90–95% din total: joncțiunea esogastrică ascensionează prin hiatus, iar consecința clinică principală este boala de reflux gastroesofagian. Tipurile II–IV sunt hernii paraesofagiene: fornixul gastric (± alte viscere) herniază pe lângă esofag, cu joncțiune esogastrică în poziție normală (tipul II) sau ascensionată (tipul III, mixt, cel mai frecvent dintre paraesofagiene). În tipul IV, sacul herniar conține și alte organe (colon, epiploon, splină, intestin subțire). Forma extremă este hernia hiatală gigantă cu stomac intratoracic ("upside-down stomach"), în care peste jumătate din stomac se află în mediastin, cu risc major de volvulus.

Tabelul 14.1. Clasificarea herniilor hiatale

Tip	Denumire	Poziția joncțiunii esogastrice	Conținut herniar	Tablou clinic dominant
I	Prin alunecare (~90–95%)	Ascensionată intratoracic	Cardia	Reflux gastroesofagian (pirozis, regurgitații)
II	Paraesofagiană pură	Normală (subdiafragmatică)	Fornix gastric	Simptome mecanice (rar refluxive)
III	Mixtă	Ascensionată	Cardia + fornix	Reflux + simptome mecanice
IV	Complexă	Ascensionată	Stomac + alte viscere (colon, epiploon, splină)	Simptome mecanice, compresive, respiratorii

14.3.2. Semiologie

Semiologia diferă fundamental între tipuri. Hernia de tip I se exprimă prin sindromul de reflux: pirozis, regurgitații acide, accentuate în decubit și postprandial, eventual manifestări extradigestive (tuse cronică, laringită). Herniile paraesofagiene produc predominant simptome mecanice: durere epigastrică și toracică postprandială, sațietate precoce, eructații, disfagie intermitentă și, element adesea neglijat, anemie feriprivă cronică, prin eroziuni ale mucoasei gastrice la nivelul coletului herniar (ulcerații Cameron). Reținem că o anemie feriprivă la un vârstnic cu opacitate retrocardiacă cu nivel hidroaeric pe radiografia toracică trebuie să evoce hernia paraesofagiană. Herniile gigante pot produce dispnee și palpitații postprandiale prin compresie pulmonară și atrială.

Complicația dramatică este volvulusul gastric acut, torsiunea stomacului herniat (organoaxială sau mezenterico-axială), manifestat prin triada Borchardt: durere epigastrică/toracică violentă, efort de vărsătură ineficient (retching fără vărsătură) și imposibilitatea montării sondei nazogastrice. Volvulusul gastric este o urgență chirurgicală: netratat, evoluează spre ischemie, necroză și perforație gastrică, cu mortalitate ridicată.

14.3.3. Indicații chirurgicale și principii de tratament

Indicațiile moderne s-au nuanțat față de dogma istorică a operării tuturor herniilor paraesofagiene. Principiile actuale sunt:

1. hernia de tip I se operează numai pentru boală de reflux refractară sau complicată, după documentare funcțională completă (endoscopie, pH-metrie, manometrie);
2. herniile paraesofagiene simptomatice (durere, disfagie, anemie, saţietate, complicații respiratorii) au indicație chirurgicală electivă;
3. herniile paraesofagiene asimptomatice se supraveghează la majoritatea pacienților, decizia fiind individualizată (vârstă, comorbidități, dimensiune);
4. volvulusul gastric și strangularea impun intervenție în urgență, după decompresie endoscopică sau pe sondă atunci când este posibilă.

Tratamentul standard este laparoscopic și cuprinde principial: reducerea conținutului herniar, excizia sacului, disecția mediastinală a esofagului pentru a obține o lungime intraabdominală adecvată, închiderea pilierilor (crurorafie, ± plasă de întărire la defecte mari) și fundoplicatură (completă Nissen sau parțială Toupet) ca mecanism antireflux și de fixare. Gastropexia poate completa montajul la pacienții fragili. Abordul toracic este astăzi rezervat situațiilor speciale (esofag scurt, reintervenții complexe), în echipă multidisciplinară toraco-digestivă (vezi Capitolul 16).

14.4. Herniile congenitale diagnosticate la adult

Herniile diafragmatice congenitale sunt apanajul chirurgiei pediatrice, dar formele mici pot rămâne asimptomatice decenii și se pot manifesta la adult, adesea ca descoperiri imagistice incidentale.

14.4.1. Hernia Morgagni

Hernia Morgagni se produce prin trigonul sterno-costal, anterior, retrosternal și retroxifoidian, mai frecvent pe dreapta (unde nu este acoperită de cord). Reprezintă doar câteva procente din herniile diafragmatice congenitale, dar este forma cel mai des diagnosticată la adult, tipic la vârstnici, obezi, în context de creștere cronică a presiunii abdominale. Conținutul obișnuit este epiploonul, urmat de colonul transvers și mai rar stomacul. Clinic, majoritatea sunt asimptomatice sau produc simptome vagi (jenă retrosternală, dispepsie, constipație); rar se complică cu ocluzie sau strangulare colică. Radiografia arată o opacitate în unghiul cardiofrenic drept (diagnostic diferențial cu chistul pleuropericardic și lipomul), iar CT-ul tranșează diagnosticul evidențiind grăsimea epiploică sau ansele colice retrosternale, în continuitate cu abdomenul.

Tratamentul chirurgical este indicat la pacienții simptomatici și la cei cu conținut visceral (colon, stomac) din cauza riscului de strangulare; herniile mici, pur epiploice, asimptomatice, la pacienți fragili, pot fi supravegheate. Abordul preferat este cel abdominal laparoscopic, cu reducerea conținutului și închiderea defectului prin sutură directă sau plasă.



Figura 14.3. Hernie diafragmatică Morgagni: CT toracic axial evidenţiind hernierea conţinutului abdominal printr-un defect diafragmatic anterior, retrosternal, cu protruzie în cavitatea toracică. *Colecţia Clinicii de Chirurgie Toracică Timişoara.*

14.4.2. Hernia Bochdalek

Hernia Bochdalek, prin trigonul lombo-costal posterolateral (mai frecvent stâng), este marea urgenţă neonatală a chirurgiei pediatrice, dar este rar diagnosticată la adult, de obicei ca mic defect posterolateral cu grăsime retroperitoneală, descoperit incidental la CT. Formele adevărate, cu viscere herniate, pot mima la adult o ruptură diafragmatică cronică sau o eventraţie şi pot debuta direct prin complicaţii ocluzive. Principiile terapeutice sunt identice: herniile simptomatice sau cu conţinut visceral se operează (abord abdominal sau toracic, sutură ± plasă); micile defecte grăsoase asimptomatice nu necesită tratament.

14.5. Eventraţia (relaxarea) diafragmatică şi paralizia frenică

14.5.1. Definiţii şi etiologie

Eventraţia diafragmatică desemnează ascensionarea permanentă a unui hemidiafragm subţiat, dar intact anatomic, fără defect şi fără soluţie de continuitate. Termenul acoperă două entităţi distincte etiopatogenic, cu tablou clinic şi tratament comune:

- **eventraţia congenitală (relaxarea diafragmatică)**: deficit de dezvoltare a musculaturii diafragmatice, hemidiafragmul fiind înlocuit parţial de o membrană fibroasă subţire;
- **paralizia frenică dobândită**: hemidiafragm normal structural, dar denervat. Cauzele principale sunt: iatrogenă (chirurgie cardiacă, clasic după recoltarea arterei mamare sau cardioplegia rece, chirurgie toracică, cervicală, blocuri anestezice de plex brahial), tumorală (invazia nervului frenic de către cancerul pulmonar sau tumorile mediastinale; de exclus obligatoriu la orice paralizie nou diagnosticată!), traumatică, neurologică (neuropatie virală, sindrom Parsonage–Turner) şi idiopatică: un diagnostic de excludere, dar frecvent în practică.

14.5.2. Semiologie şi diagnostic

Manifestarea cardinală este dispneea de efort, disproporţionată faţă de funcţia pulmonară aparentă, accentuată caracteristic în decubit dorsal (ortopnee) şi după mese: poziţii în care viscerele abdominale împing suplimentar hemidiafragmul paralizat, comprimând plămânul. Pacienţii descriu adesea intoleranţa la aplecare (dispnee "de şiret") şi la înot. Se pot asocia simptome digestive (saţietate, balonare)

prin modificarea anatomiei gastrice şi tulburări de somn. La examenul obiectiv: matitate bazală cu murmur vezicular diminuat; formele paralitice pot arăta respiraţie paradoxală abdominală.

Diagnosticul este imagistic şi funcţional:

1. **radiografia toracică**: hemidiafragm ascensionat, cu contur regulat (spre deosebire de conturul deformat din tumori sau hernii); pe stânga, camera de gaz a stomacului urmează diafragmul;
2. **testul sniff** (fluoroscopic sau, tot mai frecvent, ecografic): în inspirul brusc pe nas, hemidiafragmul paralizat prezintă mişcare paradoxală ascendentă, în timp ce hemidiafragmul normal coboară; ecografia permite suplimentar măsurarea grosimii şi a fracţiei de îngroşare a muşchiului;
3. **explorarea funcţională respiratorie**: disfuncţie restrictivă, cu scăderea suplimentară a capacităţii vitale în decubit (o scădere de peste 20–30% faţă de poziţia şezândă este sugestivă pentru paralizie);
4. **CT toracic**: obligatoriu pentru excluderea unei cauze tumorale pe traiectul nervului frenic şi pentru diagnosticul diferenţial al ascensiunii hemidiafragmului (Tabelul 14.2).

Tabelul 14.2. Diagnosticul diferenţial al ascensiunii unui hemidiafragm

Entitate	Element-cheie de diferenţiere
Eventraţie / paralizie frenică	Contur diafragmatic regulat, continuu; mişcare paradoxală la testul sniff; fără defect la CT
Ruptură diafragmatică cronică	Anamneză de traumatism; discontinuitate diafragmatică şi viscere intratoracice la CT (collar sign)
Hernie diafragmatică (hiatală, Morgagni, Bochdalek)	Defect localizat cu sac herniar; conţinut digestiv/epiploic în continuitate cu abdomenul
Pareză frenică prin invazie tumorală	Tumoră pulmonară/mediastinală pe traiectul nervului frenic la CT: de exclus întotdeauna
Atelectazie / rezecţie pulmonară	Retracţie pulmonară, deplasarea homolaterală a mediastinului, antecedente chirurgicale
Revărsat subpulmonar, abces subfrenic, tumori hepatice	Falsă ascensionare: ecografia/CT identifică colecţia sau masa subdiafragmatică
Sindrom de hepatomegalie / distensie abdominală	Împingere difuză de jos în sus, diafragm mobil, context clinic



Figura 14.4. Relaxare diafragmatică dreaptă: reconstrucţie CT toracică în plan coronal, evidenţiind ascensionarea marcată şi regulată a hemidiafragmului drept, cu păstrarea continuităţii diafragmatice şi reducerea volumului pulmonar bazal ipsilateral. *Colecţia Clinicii de Chirurgie Toracică Timişoara.*

14.5.3. Tratament: plicatura diafragmatică

Indicația operatorie aparține pacienților simptomatici, cu impact funcțional documentat (dispnee invalidantă corelată cu restricția spirometrică și cu mișcarea paradoxală), după excluderea altor cauze de dispnee și, în paraliziile potențial reversibile (postoperatorii, virale), după o perioadă de așteptare de 6–12 luni, în care o parte dintre pacienți recuperează spontan. Pacienții asimptomatici nu se operează.

Intervenția de elecție este plicatura diafragmatică: hemidiafragmul flasc este pliat și fixat cu fire neresorbabile în suturi suprapuse, transformându-l într-o platformă joasă, tensionată și imobilă, care nu mai poate ascensiona paradoxal. Astfel, plămânul se reexpansionează, mecanica peretelui toracic se ameliorează, iar viscerele abdominale revin în poziție normală. Plicatura se poate realiza deschis (toracotomie) sau minim invaziv: VATS ori chirurgie robotică (abord toracic sau abdominal), cu rezultate funcționale echivalente și morbiditate redusă pentru abordul minim invaziv. Literatura ultimului deceniu confirmă ameliorarea durabilă a dispneei, a capacității vitale (creșteri tipice de 10–20%) și a calității vieții, menținută la peste 5 ani.

O mențiune de raritate: la pacienții tetraplegici cu leziuni medulare înalte (deasupra C3), dependenți de ventilator, dar cu nerv frenic și diafragm integre, stimularea electrică a nervului frenic sau a diafragmului (pacing frenic/diafragmatic) poate permite sevrajul parțial sau total de ventilator, în centre înalt specializate.

14.6. Tumorile diafragmului

Tumorile primitive ale diafragmului sunt excepționale. Cele benigne (lipoame, chisturi bronhogenice sau mezoteliale, fibroame) sunt de obicei descoperiri incidentale și se supraveghează sau se rezecă în caz de incertitudine diagnostică. Cele maligne sunt predominant sarcoame (rabdomiosarcom, fibrosarcom, tumori fibroase solitare maligne), manifestate prin durere toracică bazală și revărsat pleural. Mult mai frecventă este invazia secundară, prin contiguitate, din cancerul pulmonar, mezoteliomul pleural, tumorile hepatice sau carcinomatoza ovariană: situație în care rezecția diafragmatică face parte din intervenții oncologice extinse.

Principiul terapeutic este rezecția completă cu margini libere. Defectele mici se închid prin sutură directă; defectele întinse impun reconstrucția cu plasă sintetică neresorbabilă, cu grijă pentru a menține etanșeitatea între cavități și a evita hernierea viscerală postoperatorie. Prognosticul tumorilor maligne primitive este rezervat și depinde de radicalitatea rezecției.

> **Caz clinic ilustrativ 1**
>
> Un bărbat de 42 de ani se prezintă în Clinica de Chirurgie Toracică Timișoara pentru dispnee, dureri postprandiale în hemitoracele stâng și vărsături intermitente, debutate de aproximativ două luni. Din antecedente reținem un accident rutier cu fracturi costale stângi, în urmă cu trei ani, tratat conservator. Radiografia toracică evidențiază imagini hidroaerice în hemitoracele stâng, iar sonda nazogastrică se proiectează deasupra diafragmului. CT-ul multiplanar confirmă ruptură diafragmatică stângă cronică, cu stomac și colon herniate intratoracic, fără semne de ischemie. Se intervine prin toracotomie stângă: visceroliză, reducerea viscerelor în abdomen și sutura defectului cu fire neresorbabile, întărită cu plasă. Evoluția este favorabilă. Cazul ilustrează caracterul frecvent ratat al rupturii diafragmatice și evoluția sa inexorabilă spre hernierea tardivă.

> **Caz clinic ilustrativ 2**
>
> O pacientă de 63 de ani, nefumătoare, este trimisă pentru dispnee de efort progresivă și ortopnee, cu spirometrie restrictivă, etichetată inițial drept insuficiență cardiacă, dar cu ecocardiografie normală. Radiografia arată hemidiafragm drept ascensionat, cu contur regulat; CT-ul exclude o leziune tumorală

pe traiectul nervului frenic, iar testul sniff ecografic evidențiază mișcare paradoxală: paralizie frenică idiopatică. Capacitatea vitală scade cu 25% în decubit. După 12 luni de supraveghere fără recuperare, se efectuează plicatură diafragmatică prin VATS. La controlul de la 6 luni, pacienta urcă două etaje fără oprire, iar capacitatea vitală a crescut cu aproximativ 15%. Cazul subliniază valoarea testului sniff și beneficiul funcțional durabil al plicaturii la pacientul simptomatic corect selecționat.

Puncte-cheie

- Diafragmul este principalul mușchi inspirator, inervat exclusiv de nervii frenici (C3–C5); orificiile (vena cavă: T8, esofag: T10, aortă: T12) și zonele slabe (Morgagni anterior, Bochdalek posterolateral) explică topografia patologiei.
- Ruptura diafragmatică traumatică apare prin hiperpresiune abdominală în traumatismele închise (accidente rutiere) sau prin plăgi toraco-abdominale; 70–80% sunt pe stânga, ficatul protejând hemidiafragmul drept.
- Diagnosticul rupturii este frecvent ratat inițial; sonda nazogastrică vizualizată în torace pe radiografie este patognomonică, iar CT-ul multiplanar este examinarea de elecție.
- Orice ruptură diafragmatică se operează: defectul nu se vindecă spontan și evoluează spre herniere și strangulare tardivă. Faza acută: abord abdominal (leziuni asociate); formele cronice: abord toracic/toracoscopic; sutură cu fire neresorbabile ± plasă.
- Herniile hiatale de tip I produc reflux; tipurile II–IV (paraesofagiene) produc simptome mecanice (anemie feriprivă, sațietate precoce, durere postprandială) și se operează când sunt simptomatice, laparoscopic, cu crurorafie și fundoplicatură.
- Volvulusul gastric (triada Borchardt: durere violentă, efort de vărsătură ineficient, imposibilitatea montării sondei nazogastrice) este o urgență chirurgicală.
- Hernia Morgagni a adultului (anterioară, cu epiploon/colon) se operează la simptomatici; hernia Bochdalek este rar diagnosticată la adult.
- Eventrația/paralizia frenică se manifestă prin dispnee de efort și ortopnee; testul sniff (mișcare paradoxală) este cheia diagnosticului, iar CT-ul exclude obligatoriu o cauză tumorală.
- Plicatura diafragmatică (deschisă sau minim invazivă VATS/robotică) este indicată numai la pacienții simptomatici cu impact funcțional documentat și oferă ameliorare durabilă.
- Tumorile diafragmului sunt foarte rare; tratamentul este rezecția cu margini libere și reconstrucția cu plasă la defectele mari.

PARTEA IV

CHIRURGIE MINIM INVAZIVĂ

Capitolul 15. Chirurgia video-toracică (VATS – Video-Assisted Thoracic Surgery)

Obiective de învățare

La finalul acestui capitol, studentul va fi capabil să:

1. definească chirurgia toracică video-asistată și să o distingă de toracoscopia medicală și de chirurgia robotică;
2. descrie evoluția istorică și clasificarea actuală a abordurilor VATS (multiportal, biportal, uniportal);
3. enumere indicațiile diagnostice și terapeutice ale VATS în patologia benignă și malignă;
4. argumenteze cu date din literatură avantajele VATS față de toracotomie;
5. identifice contraindicațiile VATS și situațiile care impun conversia la toracotomie;
6. descrie principial setup-ul operator, instrumentarul și logica plasării porturilor;
7. recunoască complicațiile specifice abordului minim invaziv și principiile lor de management;
8. prezinte rezultatele oncologice ale VATS în cancerul pulmonar în stadiu precoce și locul chirurgiei robotice (RATS).

Dacă un singur capitol ar trebui să rezume direcția chirurgiei toracice a ultimelor trei decenii, acesta este. Chirurgia video-toracică a transformat specialitatea la fel de profund cum laparoscopia a transformat chirurgia generală: aceleași operații, aceleași principii oncologice, dar printr-un traumatism parietal redus la o fracțiune. Pentru studentul de azi (medicul de mâine), VATS nu este o "tehnică nouă": este **standardul** prin care se operează astăzi majoritatea patologiei toracice în centrele moderne, inclusiv în Clinica de Chirurgie Toracică din Timișoara.

15.1. Definiție și delimitări conceptuale

VATS (Video-Assisted Thoracic Surgery) = ansamblul intervențiilor chirurgicale intratoracice efectuate prin incizii mici (1–4 cm), fără depărtarea coastelor, sub controlul vederii pe monitor asigurate de un toracoscop cu cameră video de înaltă definiție.

Delimitări necesare:

- **Toracoscopia medicală (pleuroscopia)**: procedură diagnostică/paliativă (biopsii pleurale, talcaj), efectuată de pneumolog, adesea cu sedare și un singur punct de acces; nu presupune rezecții.
- **VATS chirurgical**: chirurgie majoră veritabilă (până la rezecții pulmonare anatomice complexe), cu anestezie generală și ventilație unipulmonară (Capitolul 5).
- **RATS (Robotic-Assisted Thoracic Surgery)**: aceleași principii minim invazive, instrumentele fiind manevrate prin intermediul unei platforme robotice (vezi 15.9).

Termenul-cheie al definiției este **"fără depărtător costal"**: durerea și morbiditatea toracotomiei provin în mare parte din depărtarea forțată a coastelor, cu fracturi, elongații de nervi intercostali și distrucție musculară. VATS elimină exact această componentă.

15.2. Evoluție istorică

- **1910**: Hans Christian Jacobaeus (Stockholm) folosește un cistoscop pentru liza aderențelor pleurale în tuberculoză: nașterea toracoscopiei.
- Prima jumătate a secolului XX: toracoscopia rămâne apanajul ftiziologiei (pneumotoraxul terapeutic); declin după apariția tuberculostaticelor.
- **Anii 1980**: progresele opticii, camerelor video și instrumentarului laparoscopic pregătesc terenul.
- **1991–1992**: primele lobectomii VATS (Roviaro; Walker; McKenna): demonstrația că o operație oncologică majoră se poate face fără toracotomie.
- **Anii 2000**: standardizarea lobectomiei VATS "anterior approach" (Copenhaga), acumularea dovezilor oncologice; VATS devine recomandare de ghid pentru stadiile precoce.
- **2010–2011**: Diego Gonzalez-Rivas (A Coruña) realizează prima lobectomie **uniportală**: întreaga operație printr-o singură incizie de 3–4 cm.
- **Ultimul deceniu**: rafinamente: VATS non-intubat, chirurgia "subxifoidiană", imagistica cu fluorescență (verde de indocianină) pentru segmentectomii, expansiunea RATS; în paralel, trialurile randomizate (VIOLET ș.a.) validează definitiv superioritatea recuperării după VATS.

România a urmat aceeași curbă, cu programe VATS consolidate în centrele universitare; școala timișoreană de chirurgie toracică a adoptat și dezvoltat constant abordul minim invaziv, inclusiv pentru rezecțiile anatomice oncologice.

15.3. Clasificarea abordurilor VATS

Tabelul 15.1. Clasificarea VATS după numărul de porturi

Varianta	Porturi	Descriere	Observații
Multiportal (3–4 porturi)	3–4	camera + 2–3 porturi de lucru, dispuse "triangulat"; varianta istorică și încă cea mai răspândită didactic	expunere excelentă; curba de învățare cea mai documentată
Biportal	2	o incizie utilitară (3–4 cm) + un port pentru cameră	compromis între triangulație și traumatism
Uniportal (uVATS)	1	toate instrumentele + camera printr-o singură incizie de 3–4 cm, fără trocare rigide	vedere "în axul" operației, similară toracotomiei; un singur spațiu intercostal traumatizat; tendința dominantă actuală în multe centre

Variante particulare: VATS **subxifoidian** (evită complet nervii intercostali; timectomii, rezecții selectate), VATS **non-intubat** (NIVATS, la pacient treaz/sedat, cu respirație spontană; cazuri și centre selectate).

Indiferent de variantă, principiile interne ale operației (disecția hilară individuală, limfadenectomia, R0) sunt **identice**: se schimbă doar "ușa de intrare".

15.4. Indicații

15.4.1. Indicații diagnostice

- pleurezia exsudativă neelucidată (biopsii pleurale țintite sub vedere, randament diagnostic >95%, superior puncției-biopsii oarbe);
- nodulul pulmonar indeterminat (rezecție atipică diagnostică cu examen extemporaneu, continuată în aceeași ședință cu rezecția anatomică dacă e malign);
- biopsia pulmonară pentru pneumopatii interstițiale difuze (când histologia schimbă tratamentul);

- adenopatii mediastinale/tumori mediastinale inaccesibile EBUS/mediastinoscopiei (staţiile 5–6, mase prevasculare);
- stadializarea invazivă a cancerului (pleurezie asociată, carcinomatoză suspectată).

15.4.2. Indicaţii terapeutice: patologie benignă

- **pneumotoraxul spontan** recidivat/persistent: rezecţia blebs-urilor + pleurodeză, indicaţia "regină", cu care a început expansiunea VATS (Capitolul 10);
- **empiemul pleural** stadiile II–III precoce: debridare şi decorticare precoce (Capitolul 10);
- **hemotoraxul reţinut** posttraumatic (Capitolul 8);
- chisturi şi tumori mediastinale benigne (chist bronhogenic, schwannom, teratom matur);
- **timectomia** pentru miastenia gravis şi timoame mici încapsulate (Capitolul 13);
- **simpatectomia toracică** pentru hiperhidroza palmară severă;
- rezecţii pulmonare pentru patologie benignă localizată (bronşiectazii, sechestraţie, aspergilom selectat, chist hidatic selectat; Capitolul 11);
- fereastra pericardică; plicatura diafragmatică (Capitolul 14); biopsii şi rezecţii parietale limitate.

15.4.3. Indicaţii terapeutice: patologie malignă

- **cancerul bronho-pulmonar în stadiu precoce (I–II)**: lobectomia/segmentectomia VATS cu limfadenectomie = **abordul de elecţie recomandat de ghidurile actuale** (NCCN, ESMO, ghidurile societăţilor chirurgicale) când anatomia o permite;
- stadii local-avansate selectate (după tratament de inducţie), în centre cu experienţă;
- **metastazectomiile pulmonare** (leziuni periferice numărabile);
- pleurodeza/pleurectomia paliativă şi cateterul pleural în pleureziile maligne;
- timoamele (încapsulate: abord minim invaziv; invazive: sternotomie).

15.5. Avantajele VATS faţă de toracotomie

Dovezile acumulate în ultimul deceniu, trialuri randomizate (inclusiv **VIOLET**, cel mai mare trial european VATS vs toracotomie pentru cancer pulmonar), registre naţionale şi baza de date ESTS, conturează un tablou coerent:

Tabelul 15.2. VATS vs toracotomie: sinteza dovezilor actuale

Criteriu	VATS vs toracotomie
Durerea postoperatorie	semnificativ mai mică (precoce şi la 1 an; mai puţină durere cronică)
Complicaţii globale	reduse cu ~30% (în special respiratorii: pneumonie, atelectazie)
Durata drenajului şi a spitalizării	mai scurte cu 1–3 zile (mediană 4–5 zile vs 6–8; în programe ERAS şi mai puţin)
Mortalitate perioperatorie	egală sau mai mică (lobectomie VATS ~1%)
Funcţia respiratorie postoperatorie	mai bine prezervată precoce
Calitatea vieţii	superioară în primele luni
Recuperarea şi accesul la tratament adjuvant	mai rapide: mai mulţi pacienţi încep la timp chimio-/imunoterapia
Radicalitate oncologică (R0, ganglioni)	echivalentă în centre antrenate
Supravieţuire la 5 ani (stadiu precoce)	cel puţin echivalentă
Costuri	intraoperator mai mari (consumabile), global compensate de spitalizarea scurtă

Concluzia practică a ghidurilor: pentru stadiile precoce, **a opera prin toracotomie ceea ce se poate opera VATS nu mai este standardul optim de îngrijire**, cu condiția expertizei și a respectării stricte a principiilor oncologice.

15.6. Contraindicații și criterii de conversie

15.6.1. Contraindicații

Absolute:

- imposibilitatea ventilației unipulmonare (intoleranța colapsului pulmonar);
- simfiza pleurală totală, cunoscută, strânsă (pleură "înghețată", ex. post-empiem cronic, post-radioterapie);
- instabilitatea hemodinamică majoră / hemoragia necontrolată (urgența impune toracotomie directă);
- invazia extinsă care impune de la început rezecții complexe nerealizabile sigur minim invaziv (perete extins, vase mari, carină; relative în centre de excelență).

Relative: aderențe întinse, adenopatii calcificate peribronșice/perivasculare (post-TBC: realitate frecventă în România, disecție periculoasă), tumori centrale voluminoase (>6–7 cm), chimio-/radioterapie de inducție (nu mai este considerată contraindicație în centrele experimentate), rezecțiile sleeve (fezabile VATS/RATS doar în echipe antrenate).

15.6.2. Conversia la toracotomie

Conversia **nu este un eșec, ci un act de maturitate chirurgicală**. Ratele contemporane: 2–10% pentru lobectomia VATS (în scădere cu experiența). Cauzele se grupează didactic:

1. **vasculare** (cele mai importante): sângerare din artera pulmonară/venele pulmonare necontrolabilă endoscopic: conversie imediată, cu compresie temporară;
2. **oncologice**: extensie neanticipată (invazie hilară, adenopatii fixate) care compromite R0 minim invaziv;
3. **anatomice/tehnice**: aderențe strânse, scizuri absente, adenopatii calcificate, intoleranța ventilației unipulmonare, defecțiuni de echipament.

Regula de aur predată fiecărei generații: **decizia de conversie luată devreme și calm este semn de judecată bună; conversia "în criză", târzie, este cea periculoasă**. Sala de VATS are întotdeauna trusa de toracotomie pregătită, iar pacientul este întotdeauna consimțit preoperator pentru posibila conversie.

15.7. Setup, instrumentar, plasarea porturilor

15.7.1. Organizarea sălii

Pacient în **decubit lateral** cu masa "frântă" (deschiderea spațiilor intercostale), ventilație unipulmonară cu sondă cu dublu lumen (Capitolul 5). Operatorul și asistentul de aceeași parte sau față în față (după varianta tehnică), **monitorul/monitoarele în axul de lucru**, la nivelul ochilor. Coloana de imagistică: cameră Full HD/4K (± 3D), sursă de lumină rece, insuflator (opțional; de regulă colapsul pulmonar prin ventilație unipulmonară este suficient, fără CO_2 presurizat, cu excepția abordului subxifoidian/mediastinal).

15.7.2. Instrumentar specific

- **toracoscop** de 5–10 mm, 0° sau 30° (unghiul de 30° preferat: "privește după colț");
- instrumente lungi, curbe, articulate, adaptate lucrului printre coaste fără trocare rigide (uniportal);
- **staplere endoscopice** (endostaplere), element definitoriu: secționează și sutură mecanic, în siguranță, vase pulmonare, bronhii și parenchim; încărcătoare vasculare/parenchimatoase diferite;
- dispozitive de energie (electrocauter, sigilare avansată bipolară/ultrasonică) pentru disecție și limfadenectomie;
- endobag: **extragerea piesei în sac de protecție este obligatorie** (previne însămânțarea parietală);
- sisteme moderne adjuvante: fluorescența cu **verde de indocianină** (planul intersegmentar la segmentectomii, ganglionul santinelă; în evaluare).

15.7.3. Principiile plasării porturilor

Indiferent de varianta aleasă, logica este comună:

1. **triangulația** (multiportal): camera plasată decliv (spațiul VII–VIII, linia axilară medie), porturile de lucru convergente spre ținta anatomică, evitând "duelul" instrumentelor;
2. **incizia utilitară** (3–5 cm, spațiul IV–V anterior pentru lobectomii), pe unde se disecă hilul și se extrage piesa;
3. în **uniportal**, incizia unică (spațiul V, linia axilară anterioară) concentrează camera (posterior în plagă) și instrumentele (anterior), cu vedere directă "în ax" asupra hilului;
4. respectarea universală a **marginii superioare a coastei** (Capitolul 2);
5. la final, drenaj pleural unic prin unul dintre porturi (tot mai frecvent un singur tub, suprimat precoce conform ERAS).

15.7.4. Particularitățile abordului uniportal

Abordul uniportal merită o descriere separată, fiind varianta către care converge practica multor centre, inclusiv a noastră. Toate instrumentele și camera lucrează **paralel, în același ax**, prin incizia unică: geometria imită vederea chirurgului prin toracotomie ("vedere directă în țintă"), ceea ce scurtează adaptarea chirurgilor formați clasic. Camera se menține în colțul posterior al inciziei, instrumentele bimanual anterior; disciplina de echipă (poziția asistentului care ține camera stabilă în "ancoră") este esențială. Avantajele teoretice: un singur spațiu intercostal traumatizat (mai puțină durere, un singur nerv expus), cicatrice unică ce servește și ca incizie utilitară de extracție și ca loc al drenului. Dezavantaje: aglomerarea instrumentelor ("fencing"), unghiuri de stapler uneori dificile (rezolvate de staplerele articulate), curbă de învățare proprie. Studiile comparative arată rezultate perioperatorii cel puțin echivalente multiportalului, cu tendință spre durere mai mică; diferențele sunt însă modeste; **elementul decisiv rămâne calitatea operației intratoracice, nu numărul de incizii**.

15.7.5. VATS și programul ERAS: sinergia recuperării

VATS își atinge întregul potențial doar integrat într-un program de recuperare accelerată (Capitolul 5): analgezie multimodală fără opioide de rutină (blocuri regionale plasate chiar de chirurg sub vedere toracoscopică), un singur tub de dren fără aspirație de rutină, suprimat precoce pe criterii obiective (sisteme digitale), mobilizare din ziua operației, realimentare imediată. În combinație, VATS + ERAS au adus externarea după lobectomie la 2–4 zile în centrele antrenate, de neimaginat în era toracotomiei, când spitalizarea depășea săptămâna.

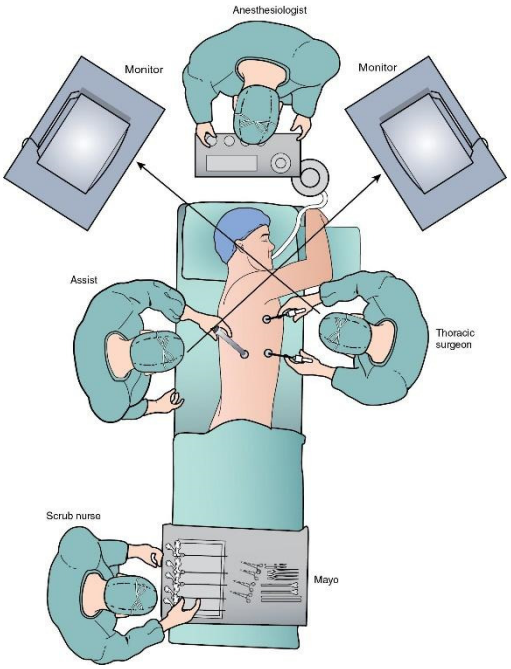

Figura 15.1. Setup-ul sălii de operație pentru lobectomie VATS: poziția pacientului în decubit lateral, echipa, coloana video. Schema plasării porturilor: multiportal "triangulat", biportal și uniportal, pe silueta hemitoracelui; incizia utilitară și poziția camerei.

15.8. Complicații specifice și management

VATS păstrează toate complicațiile chirurgiei toracice (Capitolul 7); câteva au specific minim invaziv:

- **hemoragia intraoperatorie din vasele pulmonare**, complicația critică; managementul standardizat: compresie imediată cu tampon montat ("sponge stick"), evaluare calmă, tentativă de control endoscopic în echipă experimentată, altfel conversie fără întârziere;
- **leziunile de stapler** (malfuncție, bront bronșic incomplet): verificare sistematică; test de etanșeitate sub ser;
- **însămânțarea porturilor** (port-site recurrence): excepțională dacă se folosește endobag și se protejează plaga;
- **durerea cronică de port**: mai rară decât post-toracotomie, dar existentă (nervul intercostal al portului); prevenire: instrumente fără trocar rigid, blocuri regionale;
- **emfizemul subcutanat** pe traiectele porturilor: de regulă benign;
- complicația de temut rămâne comună cu chirurgia deschisă: **fistula bronșică**, incidență nemodificată de abord, prevenită de tehnica corectă a bontului.

Mortalitatea lobectomiei VATS în serii contemporane: **~1%**, jumătate din cifrele istorice ale toracotomiei.

15.9. Rezultate oncologice în cancerul pulmonar în stadiu precoce

Întrebarea legitimă a anilor 2000 ("este VATS la fel de radical oncologic?") a primit răspuns definitiv:

- **radicalitate**: ratele R0 și numărul de ganglioni/stații disecate sunt echivalente toracotomiei în centrele antrenate;
- **supraviețuire**: la stadiul I, supraviețuirea la 5 ani după lobectomie VATS este cel puțin egală (80–90% la IA), cu tendință de avantaj în unele registre: explicabil prin morbiditate redusă și acces mai rapid la terapii adjuvante;

- **recidiva locoregională**: fără diferențe semnificative;
- trialul **VIOLET** (lobectomie VATS vs deschisă, cancer precoce): durere mai mică, complicații mai puține, spitalizare mai scurtă, **fără compromis oncologic la distanță**: sinteza perfectă a mesajului acestui capitol;
- segmentectomia VATS pentru tumori ≤2 cm (JCOG0802, CALGB 140503; Capitolul 12) unește cele două mari tendințe moderne: **minim invaziv + economisirea parenchimului**.

15.10. Comparație scurtă cu RATS

Tabelul 15.3. VATS vs RATS: sinteză didactică

Criteriu	VATS	RATS
Instrumente	drepte/curbe, manevrate direct	articulate 7 grade de libertate, tremor filtrat
Vedere	2D/3D pe monitor	3D imersivă la consolă
Ergonomia chirurgului	solicitantă	excelentă
Contact tactil	păstrat parțial	absent (feedback haptic limitat)
Costuri	moderate	semnificativ mai mari (platformă + consumabile)
Rezultate clinice	echivalente în trialuri și registre; RATS: posibil avantaj în limfadenectomie și curbă de învățare	
Disponibilitate	largă	în expansiune, dependentă de resurse

Mesaj de reținut: RATS este o **evoluție tehnologică a aceleiași filosofii minim invazive**, nu o schimbare de principii; datele actuale (inclusiv trialurile randomizate directe de tip RVlob) arată rezultate oncologice și perioperatorii globale comparabile cu VATS, la costuri mai mari. Alegerea depinde de resursele și expertiza centrului.

15.11. Curba de învățare și formarea în VATS

Lobectomia VATS este o operație cu curbă de învățare reală: literatura o estimează la aproximativ **30–50 de rezecții anatomice** pentru atingerea platoului de siguranță (durată operatorie, conversii, complicații). Formarea modernă nu se mai face "direct pe pacient": parcursul standard include simulatoare și box-trainere, exersarea pe modele animale și cadavru, cursuri dedicate (programele educaționale ESTS și ale centrelor de referință), asistarea și apoi operarea gradată sub mentorat: începând cu rezecțiile simple (pneumotorax, biopsii) și avansând spre lobectomii și segmentectomii. Pentru sistemul de sănătate, mesajul este cel al **centralizării**: rezultatele optime ale chirurgiei minim invazive oncologice se obțin în centre cu volum mare și program structurat de formare: un argument în plus pentru îndrumarea pacienților către aceste centre.

15.12. Direcții de viitor

- consolidarea **uniportalului** ca abord dominant și extinderea VATS **non-intubat** la cazuri selectate;
- **segmentectomia ghidată imagistic**: fluorescență cu verde de indocianină, reconstrucții 3D preoperatorii ale bronho-vascularizației, navigație;

- **robotica accesibilă**: platforme concurente, instrumentar robotic pentru abord uniportal, scăderea costurilor;
- integrarea **inteligenței artificiale**: recunoașterea intraoperatorie a structurilor, predicția riscului, chirurgia asistată de date;
- diagnosticul și tratamentul tot mai precoce (screening + biopsie lichidă) vor deplasa chirurgia spre leziuni tot mai mici: rezecții tot mai conservatoare, tot mai dependente de tehnologie.

Caz clinic ilustrativ 1

Bărbat de 61 de ani, fost fumător, cu nodul de 18 mm lob superior drept descoperit la CT, PET pozitiv doar la nivelul nodulului, EBUS negativ mediastinal, funcțional foarte bun. Lobectomie superioară dreaptă uniportal VATS cu limfadenectomie sistematică: incizie unică de 3,5 cm, durata 140 de minute, un singur tub de dren. Extemporaneu: adenocarcinom; histologie finală pT1bN0 R0, 14 ganglioni negativi. Dren suprimat în ziua 2, externare în ziua 3, fără opioide la domiciliu; la controlul de 1 lună: reluarea completă a activității. Comentariu: cazul ilustrează întregul lanț modern (depistare precoce, stadializare corectă, rezecție anatomică minim invazivă cu radicalitate oncologică deplină și recuperare rapidă).

Caz clinic ilustrativ 2: conversia ca decizie corectă

Femeie de 66 de ani, cu antecedente de tuberculoză pulmonară în tinerețe, propusă pentru lobectomie inferioară stângă VATS pentru carcinom scuamos de 3,5 cm. Intraoperator: adenopatii hilare intens calcificate, aderente la artera pulmonară: disecție cu risc hemoragic major. După o tentativă prudentă și limitată de disecție, echipa decide conversia electivă la toracotomie: control vascular primar, lobectomie cu limfadenectomie, R0, evoluție postoperatorie simplă. Comentariu: adenopatiile calcificate post-tuberculoase (frecvente în populația noastră) sunt una dintre cauzele "anatomice" clasice de conversie; decizia luată devreme, înainte de accident, nu după, definește chirurgul minim invaziv matur.

Puncte-cheie

- VATS = chirurgie toracică prin incizii mici, cu videoasistare, **fără depărtător costal**: sursa principală a morbidității toracotomiei.
- Clasificare: multiportal → biportal → uniportal; principiile interne ale operației rămân identice.
- Indicația emblematică benignă: pneumotoraxul recidivat; indicația majoră oncologică: lobectomia/segmentectomia cu limfadenectomie pentru stadiile precoce.
- Avantaje dovedite: durere redusă, complicații cu ~30% mai puține, spitalizare mai scurtă, recuperare și acces mai rapid la terapiile adjuvante, cu radicalitate oncologică echivalentă (VIOLET).
- Contraindicațiile absolute gravitează în jurul imposibilității ventilației unipulmonare și al pleurei "înghețate".
- Conversia (2–10%) decisă precoce este maturitate chirurgicală, nu eșec; cauza cea mai redutabilă: hemoragia vasculară pulmonară.
- Endostaplerele și extragerea piesei în endobag sunt elemente definitorii de tehnică și siguranță oncologică.
- Mortalitatea lobectomiei VATS ~1%; supraviețuirea la 5 ani în stadiul IA după rezecție minim invazivă: 80–90%.
- RATS = aceeași filosofie cu instrumente superioare ergonomic, rezultate comparabile, costuri mai mari.
- Tendințele viitorului: uniportal, segmentectomii ghidate prin fluorescență, NIVATS, robotică accesibilă.

Capitolul 16. Aspecte de interfață și colaborare multidisciplinară

Obiective de învățare

La finalul acestui capitol, studentul va fi capabil să:

1. definească conceptul de patologie "de graniță" şi să explice de ce toracele este o răspântie a specialităţilor medicale şi chirurgicale;
2. enumere principalele entităţi ale interfeţei cervico-toracice (guşa plonjantă, sindromul de apertură toracică superioară, stenozele traheale postintubaţie, tumorile Pancoast) şi specialităţile implicate în managementul fiecăreia;
3. descrie entităţile interfeţei toraco-abdominale, cu accent pe tranzitul hepato-toracic al chistului hidatic hepatic şi pe semnificaţia biliptiziei;
4. explice componenţa şi rolul echipei multidisciplinare oncologice (tumor board) în decizia terapeutică a cancerului pulmonar;
5. argumenteze rolul colaborării cu ATI, medicina de urgenţă şi pneumologia intervenţională în îngrijirea pacientului toracic;
6. compare, principial, valvele endobronşice (BLVR) cu chirurgia de reducere a volumului pulmonar (LVRS) în emfizemul sever;
7. enumere indicaţiile transplantului pulmonar şi să explice principiul trimiterii precoce către centrele de transplant.

16.1. Conceptul de patologie "de graniță"

Toracele nu este un compartiment închis, ci o **răspântie anatomică şi funcţională**: comunică în sus cu regiunea cervicală prin apertura toracică superioară (pe unde trec traheea, esofagul, vasele mari, plexul brahial şi lanţurile nervoase), iar în jos cu abdomenul, de care îl separă doar diafragmul: o barieră musculară subţire, traversată de esofag, aortă şi vena cavă inferioară şi permeabilă, în condiţii patologice, pentru colecţii, paraziţi şi procese tumorale. În interiorul său coexistă organe "revendicate" de specialităţi diferite: plămânul aparţine deopotrivă pneumologului şi chirurgului toracic, esofagul chirurgiei generale sau esofago-gastrice, cordul şi vasele mari chirurgiei cardiovasculare, traheea cervicală interesează ORL-ul, iar coloana vertebrală şi plexul brahial neurochirurgia.

Din această realitate anatomică decurge o consecinţă practică fundamentală: o parte importantă a patologiei toracice este **patologie "de graniță"**: boli care nu aparţin integral unei singure specialităţi, ci se rezolvă corect numai prin colaborarea mai multor echipe. Pentru absolventul de medicină, care în majoritatea cazurilor nu va deveni chirurg toracic, competenţa esenţială nu este tehnica operatorie, ci **orientarea**: să recunoască entitatea şi să ştie **cui trimite pacientul**, în ce ordine şi cu ce grad de urgenţă. O trimitere corectă şi precoce valorează adesea mai mult decât orice gest terapeutic intermediar; una greşită sau tardivă poate transforma o boală curabilă într-una depăşită. Reţinem că medicul de familie, internistul sau medicul de gardă din urgenţă sunt, de facto, primii membri ai echipei multidisciplinare.

16.2. Interfața cervico-toracică

16.2.1. Gușa plonjantă (cervico-mediastinală)

Guşa plonjantă este guşa cervicală care coboară prin apertura toracică superioară în mediastin, cel mai frecvent anterosuperior. Clinic se manifestă prin sindrom compresiv: dispnee accentuată în decubit, disfagie, disfonie, uneori sindrom de venă cavă superioară; CT-ul cervico-toracic cu contrast arată opacitatea mediastinală care deviază traheea şi confirmă continuitatea cu tiroida cervicală. Managementul este prin excelenţă de interfaţă: **endocrinologul** evaluează funcţia tiroidiană, **chirurgul endocrin sau ORL** stăpâneşte abordul cervical şi menajarea nervilor recurenţi şi a paratiroidelor, iar **chirurgul toracic** intervine atunci când componenta mediastinală este voluminoasă şi devine necesară sternotomia parţială sau toracotomia. Majoritatea guşilor plonjante se pot extrage pe cale cervicală, dar operaţia trebuie planificată în echipă, cu chirurg toracic disponibil.

16.2.2. Sindromul de apertură toracică superioară (TOS)

Sindromul de apertură toracică superioară (thoracic outlet syndrome, TOS) grupează manifestările produse de compresiunea elementelor neurovasculare (plex brahial, arteră şi venă subclavie) în defileele aperturii toracice. Forma **neurogenă** este de departe cea mai frecventă (peste 90% din cazuri) şi se manifestă prin durere şi parestezii ale membrului superior, accentuate de poziţiile cu braţul ridicat; formele **vasculare**, venoasă (tromboza de efort a venei subclavii, sindromul Paget–Schroetter) şi arterială (anevrism poststenotic, embolii distale), sunt rare, dar potenţial grave. Substratul anatomic poate fi o coastă cervicală, benzi fibroase sau hipertrofia scalenilor.

Diagnosticul diferenţial este teritoriul **neurologului** (electromiografie, excluderea radiculopatiei cervicale), imagistica vasculară al **radiologului şi chirurgului vascular**, iar tratamentul chirurgical (rezecţia primei coaste cu scalenectomie, pe cale transaxilară, supraclaviculară sau toracoscopică) aparţine, după organizarea locală, chirurgiei toracice sau vasculare. Prima linie terapeutică în forma neurogenă rămâne însă conservatoare (kinetoterapie posturală susţinută); chirurgia se rezervă formelor vasculare şi formelor neurogene refractare, bine documentate.

16.2.3. Traheostomia și stenozele traheale postintubație

Traheea este organul de graniţă prin excelenţă: segmentul cervical este abordat de ORL, segmentul toracic de chirurgul toracic, iar pacientul cu patologie traheală dobândită este aproape întotdeauna un pacient **ATI**. Intubaţia prelungită şi traheostomia pot produce, prin ischemia mucoasei sub balonaş sau la nivelul stomei, **stenoze traheale postintubaţie**: cicatriciale, manifestate la săptămâni sau luni de la detubare prin dispnee progresivă, stridor şi "astm" care nu răspunde la bronhodilatatoare. Reţinem capcana clasică: pacientul cu antecedente de intubaţie prelungită şi wheezing nou-apărut are stenoză traheală până la proba contrarie; diagnosticul se pune prin bronhoscopie şi CT cu reconstrucţia căilor aeriene.

Managementul este multidisciplinar în fiecare etapă: **ATI** previne stenoza prin controlul presiunii balonaşului şi traheostomie la momentul oportun; **pneumologul interventionist sau ORL-istul** tratează endoscopic formele scurte sau pacienţii inoperabili (dilatare, laser, stent; soluţii adesea paliative); **chirurgul toracic** oferă tratamentul definitiv, rezecţia segmentului stenotic cu anastomoză termino-terminală, intervenţie cu rezultate excelente în centre cu experienţă. Alegerea între traheostomia percutană şi cea chirurgicală este discutată în subcapitolul 16.5.

16.2.4. Tumorile Pancoast

Tumora Pancoast (tumora de sulcus superior) este cancerul pulmonar apical care invadează structurile aperturii toracice: primele coaste, plexul brahial inferior, lanţul simpatic cervical (sindrom Claude

Bernard–Horner: mioză, ptoză, enoftalmie), uneori vasele subclavii și corpurile vertebrale. Tabloul clasic (durere de umăr iradiată pe marginea ulnară a brațului, luni de zile etichetată drept periartrită sau suferință cervicală) ilustrează perfect costul întârzierii diagnostice la o patologie de graniță. Tratamentul modern este **trimodal**: chimio-radioterapie de inducție urmată de rezecție chirurgicală la pacienții cu răspuns și fără contraindicații. Chirurgia însăși este un exercițiu de echipă mixtă: abordurile anterioare sau posterioare extinse pot necesita **neurochirurg** (rezecția rădăcinilor plexului, timpul vertebral în invaziile de corp vertebral) și **chirurg vascular** (rezecția și reconstrucția vaselor subclavii), alături de chirurgul toracic care efectuează rezecția pulmonară anatomică. Detaliile de stadializare și oncologie sunt tratate în Capitolul 12.

16.3. Interfața toraco-abdominală

16.3.1. Herniile hiatale și joncțiunea eso-gastrică

Diafragmul și hiatusul esofagian definesc o zonă în care chirurgia toracică și chirurgia esofago-gastrică se întâlnesc. Herniile hiatale, boala de reflux și patologia funcțională a joncțiunii eso-gastrice sunt astăzi tratate predominant pe cale abdominală laparoscopică de echipe de chirurgie generală/esofagiană, dar chirurgul toracic rămâne implicat în herniile voluminoase cu torace "ocupat", în recidivele complexe și în complicațiile toracice ale chirurgiei esofagiene (fistule cu mediastinită și empiem). Patologia diafragmului și a herniilor hiatale este dezvoltată în Capitolul 14; aici reținem doar principiul: pacientul cu patologie a joncțiunii eso-gastrice se îndrumă către o echipă dedicată chirurgiei esofago-gastrice, iar colaborarea cu chirurgia toracică se activează ori de câte ori procesul patologic depășește diafragmul.

16.3.2. Abcesul subfrenic și empiemul "de vecinătate"

Colecțiile supurate subfrenice (după chirurgie abdominală, perforații digestive sau pancreatită) irită diafragmul și produc constant răsunet toracic: revărsat pleural reactiv, atelectazie bazală, iar în evoluție **empiem pleural** prin propagare transdiafragmatică. Regula clinică este bidirecțională: orice revărsat pleural bazal după chirurgie abdominală recentă impune căutarea CT a unei colecții subfrenice, iar un empiem "fără explicație toracică" obligă la examinarea etajului supramezocolic. Tratamentul cere ambele echipe: drenajul colecției subfrenice (percutan ghidat imagistic sau chirurgical) aparține radiologiei intervenționale și chirurgiei generale, iar empiemul asociat urmează principiile proprii: drenaj pleural, apoi, în fazele avansate, debridare toracoscopică ori decorticare (vezi Capitolul 10). Tratarea unei singure componente lasă boala nerezolvată.

16.3.3. Chistul hidatic hepatic cu tranzit hepato-toracic

Entitate încă importantă în România, unde echinococoza rămâne endemică în zonele de creștere a animalelor, **tranzitul hepato-toracic** este complicația chistului hidatic hepatic de dom (segmentele posterosuperioare ale ficatului) care erodează progresiv diafragmul și se deschide în torace. Evoluția parcurge etape succesive: aderență și inflamație freno-hepatică, ruptură în cavitatea pleurală (hidatidotorax, empiem hidatic) sau, mai caracteristic, fistulizare într-o bronhie bazală dreaptă, cu constituirea **fistulei bilio-bronșice**. Semnul patognomonic al acesteia este **biliptizia**: expectorația de bilă, spută galben-verzuie, amară, uneori cu vezicule hidatice sau membrane; prezența ei afirmă practic diagnosticul. Pacientul asociază frecvent supurație pulmonară bazală cronică, iar imagistica (CT toraco-abdominal, colangio-RM la nevoie) precizează chistul hepatic, defectul diafragmatic și starea parenchimului pulmonar.

Tratamentul este chirurgical și exemplar multidisciplinar: echipa, chirurg toracic și chirurg hepatic, cu sprijinul gastroenterologului intervenționist (ERCP cu sfincterotomie pentru decompresia căii biliare, gest care facilitează închiderea fistulei), trebuie să rezolve în aceeași strategie chistul hepatic, defectul

diafragmatic şi leziunea toracică (de la evacuarea empiemului la rezecţii pulmonare pentru plămânul distrus), abordul (toracic, abdominal sau combinat) fiind ales după dominanţa leziunilor. Patologia hidatică pulmonară primitivă este tratată în capitolul dedicat supuraţiilor; aici reţinem mesajul de orientare: biliptizia trimite pacientul către un centru cu chirurgie toracică şi hepatică în aceeaşi instituţie.

16.3.4. Traumatismele toraco-abdominale

Traumatismele care interesează simultan toracele şi abdomenul, plăgile toraco-abdominale (orice plagă sub linia mamelonară poate fi şi abdominală), rupturile traumatice de diafragm cu hernierea viscerelor în torace, sunt paradigma colaborării dintre medicina de urgenţă, chirurgia generală şi chirurgia toracică, sub coordonarea principiilor ATLS. Ele sunt tratate pe larg în Capitolul 8; reţinem aici doar regula de aur a orientării: pacientul politraumatizat aparţine echipei de traumă, iar chirurgul toracic este chemat în sală, nu pacientul plimbat între secţii.

Tabelul 16.1. Principalele patologii "de graniţă" ale toracelui şi specialităţile implicate

Entitate	Localizare de interfaţă	Specialităţi implicate	Semnal de trimitere pentru absolvent
Guşa plonjantă	Cervico-mediastinală	Endocrinologie, chirurgie endocrină/ORL, chirurgie toracică	Guşă + dispnee de decubit, deviere traheală radiologică
Sindromul de apertură toracică superioară	Apertura toracică superioară	Neurologie, chirurgie vasculară, chirurgie toracică, recuperare medicală	Parestezii ulnare posturale; edem/tromboză de efort a membrului superior
Stenoza traheală postintubaţie	Trahee cervico-toracică	ATI, ORL, pneumologie intervenţională, chirurgie toracică	Stridor sau "astm" nou după intubaţie prelungită
Tumora Pancoast	Apex pulmonar – apertura toracică	Chirurgie toracică, oncologie, radioterapie, neurochirurgie, chirurgie vasculară	Durere de umăr persistentă + sindrom Horner la fumător
Abces subfrenic cu empiem	Diafragm	Chirurgie generală, radiologie intervenţională, chirurgie toracică	Revărsat pleural bazal după chirurgie abdominală
Tranzit hepato-toracic hidatic	Diafragm – ficat – plămân	Chirurgie toracică, chirurgie hepatică, gastroenterologie intervenţională	Biliptizie (patognomonică), supuraţie bazală dreaptă
Hernii hiatale / joncţiune eso-gastrică	Hiatus esofagian	Chirurgie esofago-gastrică, gastroenterologie, chirurgie toracică	Vezi Capitolul 14
Traumatism toraco-abdominal	Diafragm	Medicină de urgenţă, chirurgie generală, chirurgie toracică, ATI	Vezi Capitolul 8

16.4. Echipa multidisciplinară oncologică (tumor board)

Decizia terapeutică în cancerul pulmonar nu se mai ia astăzi unilateral, în cabinetul unui singur specialist: **comisia oncologică multidisciplinară** (tumor board) este standardul obligatoriu, cerut explicit de ghidurile ESMO şi NCCN şi de sistemele europene de acreditare a centrelor. Componenţa minimă reuneşte **chirurgul toracic, pneumologul, oncologul medical, radioterapeutul, radiologul-imagist şi anatomopatologul**, la care se adaugă tot mai frecvent **geneticianul/biologul molecular** (interpretarea testării mutaţionale şi a biomarkerilor imuni). Comisia analizează fiecare caz nou cu documentaţia completă, imagistică, histologie, stadializare TNM (ediţia a 9-a, în vigoare din 2025), evaluare funcţională, şi formulează o recomandare consemnată în scris.

Valoarea deciziei colective se vede cel mai bine în situaţiile-tip aflate la limita competenţelor individuale: **rezecabil versus borderline** (tumora N2 potenţial rezecabilă: chirurgie de la început sau inducţie?; pacientul funcţional limită: lobectomie, segmentectomie sau radioterapie stereotactică, SBRT?);

secvența terapiilor perioperatorii: după trialul CheckMate 816 și studiile de imunoterapie perioperatorie, chimio-imunoterapia neoadjuvantă a devenit opțiune standard în stadiile rezecabile II–III, iar terapiile adjuvante țintite (osimertinib, conform trialului ADAURA) și imune (atezolizumab, conform IMpower010) impun testare moleculară sistematică; **momentul reevaluării** după inducție. Niciun specialist nu poate stăpâni singur toate aceste dimensiuni: tocmai de aceea decizia multidisciplinară nu este o formalitate administrativă, ci un instrument de siguranță a pacientului. Detaliile oncologice sunt dezvoltate în Capitolul 12.

16.5. Colaborarea cu ATI și medicina de urgență

Relația chirurgiei toracice cu **anestezia-terapie intensivă** depășește cadrul obișnuit al oricărei chirurgii: ATI face operația posibilă (ventilația unipulmonară; vezi Capitolul 1) și gestionează împreună cu chirurgul două categorii de pacienți critici. Prima este **pacientul traumatizat**, predat de medicina de urgență conform principiilor ATLS: chirurgul toracic intervine pentru gesturile care nu suportă amânare (drenaj pleural, toracotomie de hemostază) în cadrul echipei de traumă (Capitolul 8). A doua este **pacientul critic ventilat mecanic prelungit**, la care se pune problema traheostomiei. **Traheostomia percutană dilatativă**, efectuată de intensivist la patul bolnavului sub control bronhoscopic, este astăzi metoda dominantă la pacientul cu anatomie cervicală favorabilă; **traheostomia chirurgicală** rămâne indicată în anatomia dificilă (gât scurt, gușă, obezitate, radioterapie cervicală în antecedente), la copii și în urgențele de cale aeriană. Chirurgul toracic este chemat și pentru complicațiile traheostomiei: hemoragia prin fistulă traheo-arterială, stenozele și fistulele eso-traheale.

La orizontul acestei colaborări se află **ECMO** (extracorporeal membrane oxygenation: oxigenarea extracorporeală pe membrană): suport al schimburilor gazoase care poate servi ca **punte** către recuperare în insuficiența respiratorie acută severă, către intervenție în chirurgia traheală sau mediastinală altfel imposibilă și către transplant pulmonar la pacientul care se degradează pe lista de așteptare. Pentru absolvent este suficientă noțiunea de orizont: ECMO există, este apanajul centrelor înalt specializate și presupune o echipă ATI–chirurgie antrenată.

16.6. Colaborarea cu pneumologia intervențională

Pneumologia intervențională este partenerul cel mai apropiat al chirurgiei toracice, cu care împarte organul și, tot mai des, pacientul. Dincolo de rolul diagnostic (bronhoscopie, EBUS-TBNA; vezi capitolele de diagnostic), ea oferă soluții **terapeutice** endoscopice: dezobstrucția căilor aeriene centrale (laser, electrocauter, crioterapie), **stenturile traheo-bronșice** pentru stenozele maligne sau pentru fistule, hemostaza endobronșică. Regula de orientare: obstrucția malignă a căilor aeriene centrale se discută în tandem: endoscopia paliază și câștigă timp, chirurgia tratează curativ cazurile selectate.

Exemplul contemporan cel mai instructiv de partajare a indicațiilor este **emfizemul sever hiperinflat**. Reducerea de volum pulmonar urmărește ameliorarea mecanicii ventilatorii prin îndepărtarea sau excluderea zonelor emfizematoase nefuncționale și se poate obține pe două căi: **endoscopic, BLVR** (bronchoscopic lung volume reduction), prin valve endobronșice unidirecționale care produc atelectazia lobului-țintă, indicată la pacienți selectați cu emfizem heterogen și absența ventilației colaterale interlobare; și **chirurgical, LVRS** (lung volume reduction surgery), rezecția toracoscopică a zonelor-țintă, rezervată cazurilor cu emfizem predominant apical și candidaturii endoscopice nefavorabile. Selecția ("cine și când") se face obligatoriu în comisie mixtă pneumologie–chirurgie toracică, după reabilitare respiratorie și evaluare funcțională completă; ambele metode se adresează unei minorități atent alese dintre pacienții cu BPOC.

A treia zonă de colaborare este **screeningul organizat al cancerului pulmonar** prin CT cu doză mică de iradiere, validat de trialul NELSON (vezi Capitolul 1). Un program funcțional este o rețea, nu un aparat: **medicul de familie** identifică și îndrumă populația eligibilă (fumători și foști fumători mari),

pneumologia coordonează circuitul și urmărirea nodulilor, radiologia asigură interpretarea standardizată, iar chirurgia toracică oferă verdictul histologic și tratamentul leziunilor suspecte, tot mai des prin rezecții sublobare minim invazive. Absolventul trebuie să își rețină propriul rol viitor în această rețea: identificarea pacientului la risc și trimiterea lui în circuit.

16.7. Transplantul pulmonar: noțiuni minimale

Transplantul pulmonar este opțiunea terapeutică finală a insuficienței respiratorii cronice terminale, atunci când toate resursele medicale au fost epuizate. Principalele **indicații** sunt: **BPOC/emfizemul terminal**, **fibroza pulmonară idiopatică și alte pneumopatii interstițiale fibrozante** (grupul cu prognosticul spontan cel mai sever), **fibroza chistică** și supurațiile bronșiectatice difuze terminale, precum și **hipertensiunea pulmonară** severă refractară la terapia medicamentoasă modernă. Contraindicațiile de principiu includ neoplaziile recente, disfuncțiile ireversibile de organ nesubstituibile, non-aderența terapeutică și absența suportului social.

Mesajul esențial pentru absolvent nu este tehnica, ci **momentul trimiterii**: evaluarea într-un centru de transplant trebuie cerută **precoce**, atunci când boala progresează sub tratament maximal; nu în insuficiența respiratorie preterminală, când pacientul nu mai poate supraviețui evaluării și așteptării pe listă. Trimiterea precoce nu obligă la transplant; ea deschide o fereastră de opțiune care, cerută târziu, se închide definitiv. În **România**, transplantul pulmonar se află încă la început de drum, cu activitate limitată, concentrată în centrele naționale desemnate și completată istoric de colaborarea cu centre europene partenere. Indiferent de configurația de moment a programului, principiul rămâne neschimbat: pacientul cu boală pulmonară terminală merită discutat cu un centru de transplant înainte ca fereastra să se închidă.

Caz clinic ilustrativ

Un bărbat de 68 de ani, fost mare fumător, cu BPOC (VEMS 48% din prezis) și cardiopatie ischemică revascularizată, este diagnosticat cu adenocarcinom pulmonar lob superior drept, cT2aN0M0, PET-CT fără leziuni la distanță. Cazul este prezentat comisiei multidisciplinare a Clinicii de Chirurgie Toracică Timișoara: chirurgul propune rezecție anatomică, dar valorile postoperatorii prezise pentru lobectomie sunt la limită; radioterapeutul propune SBRT ca alternativă. Comisia decide completarea evaluării cu testare de efort cardiopulmonar (VO_2max moderat redus) și reabilitare respiratorie 4 săptămâni cu sevraj tabagic confirmat. La reevaluare, comisia optează pentru **segmentectomie VATS** cu limfadenectomie, ca și compromis oncologic-funcțional. Evoluție postoperatorie simplă; histologie finală pT1cN0, fără indicație adjuvantă. Cazul ilustrează decizia colectivă la pacientul borderline funcțional.

Puncte-cheie

- Toracele este o răspântie anatomică: apertura toracică superioară și diafragmul sunt zone de patologie "de graniță", care se rezolvă corect numai în echipe multidisciplinare.
- Competența esențială a absolventului este orientarea: recunoașterea entității și trimiterea corectă, precoce, către centrul și specialitățile potrivite.
- Gușa plonjantă, sindromul de apertură toracică superioară, stenozele traheale postintubație și tumorile Pancoast sunt entitățile-tip ale interfeței cervico-toracice; "astmul" nou-apărut după intubație prelungită este stenoză traheală până la proba contrarie.
- La interfața toraco-abdominală, abcesul subfrenic produce empiem "de vecinătate", iar chistul hidatic hepatic poate realiza tranzit hepato-toracic; **biliptizia este patognomonică pentru fistula bilio-bronșică** și impune trimiterea către un centru cu chirurgie toracică și hepatică.
- Decizia terapeutică în cancerul pulmonar aparține obligatoriu comisiei multidisciplinare (tumor board): chirurg toracic, pneumolog, oncolog, radioterapeut, radiolog, anatomopatolog ± genetician molecular.

- Situațiile-tip ale tumor board-ului sunt pacientul borderline (rezecabil vs inoperabil funcțional, chirurgie vs SBRT) și integrarea terapiilor perioperatorii (chimio-imunoterapie neoadjuvantă, adjuvanță țintită după testare moleculară).
- Traheostomia percutană dilatativă este metoda de elecție la pacientul critic ventilat cu anatomie favorabilă; traheostomia chirurgicală rămâne pentru anatomia dificilă și urgențe; ECMO este puntea centrelor înalt specializate.
- În emfizemul sever, valvele endobronșice (BLVR) și chirurgia de reducere de volum (LVRS) sunt opțiuni complementare, selectate în comisie mixtă pneumologie–chirurgie toracică.
- Screeningul CT low-dose al cancerului pulmonar funcționează doar ca rețea organizată, în care medicul de familie identifică și trimite populația la risc.
- Transplantul pulmonar (BPOC terminal, fibroză pulmonară, fibroză chistică, hipertensiune pulmonară) impune trimiterea **precoce** către centrul de transplant: fereastra de opțiune cerută târziu se închide definitiv.

PARTEA V

MANEVRE ȘI TEHNICI ESENȚIALE

Capitolul 17. Manevre și tehnici de chirurgie toracică

Obiective de învățare

La finalul acestui capitol, studentul va fi capabil să:

1. distingă manevrele toracice pe care absolventul de medicină trebuie să le poată efectua singur de cele pentru care trebuie doar să recunoască indicația și să orienteze pacientul către chirurgia toracică;
2. reproducă, sub formă de fișă operațională, indicațiile, pașii esențiali și complicațiile decompresiei cu ac, toracocentezei, pleurotomiei minime și pericardiocentezei;
3. enunțe indicațiile moderne ale traheostomiei, să compare tehnica chirurgicală cu cea percutană dilatativă și să recunoască complicațiile precoce și tardive, inclusiv semnificația sângerării santinelă;
4. descrie principial coniotomia (cricotiroidotomia) de urgență și situația "can't intubate, can't oxygenate" în care aceasta devine salvatoare;
5. recunoască principalele căi de abord toracic (toracotomia posterolaterală, anterolaterală, axilară, clamshell) și raționea alegerii fiecăreia;
6. definească tipurile de rezecție pulmonară (wedge, segmentectomie, lobectomie, bilobectomie, pneumonectomie, rezecții "sleeve") și terminologia oncologică asociată (R0/R1/R2, disecție ganglionară);
7. aplice algoritmul "primele 10 minute" în fața unei urgențe toracice, ca medic generalist, până la transferul către un serviciu de chirurgie toracică.

17.1. Introducere: ce trebuie să știe să facă absolventul și ce trebuie doar să înțeleagă

Acest capitol final are un caracter deliberat practic și recapitulativ. El nu adaugă patologie nouă, ci sistematizează manevrele și tehnicile chirurgicale toracice sub forma unor fișe utilizabile: la examen, în gardă și, mai târziu, în practica de medic generalist sau de rezident în orice specialitate.

Reținem de la început o distincție esențială, pe care programele moderne de educație medicală o formulează în termeni de niveluri de competență: există manevre pe care **orice absolvent de medicină trebuie să le poată efectua singur**, pentru că ele salvează viața în minute și nu pot aștepta specialistul (decompresia cu ac a pneumotoraxului sufocant, participarea la toracocenteză, în situații extreme coniotomia), și există tehnici pe care absolventul trebuie doar să le **înțeleagă principial**, pentru a recunoaște corect indicația, a informa pacientul și a-l orienta în timp util către chirurgia toracică (toracotomiile, rezecțiile pulmonare, procedurile VATS). Confuzia între cele două niveluri este periculoasă în ambele sensuri: medicul care nu îndrăznește să decomprime un pneumotorax sufocant pentru că "nu e chirurg" își pierde pacientul, iar cel care improvizează o manevră de specialitate fără pregătire produce complicații evitabile.

Tabelul 17.1. Niveluri de competență ale absolventului pentru manevrele și tehnicile toracice

Nivel	Definiție	Manevre/tehnici
Nivel 1: efectuare autonomă	Absolventul o execută singur, inclusiv în urgență, fără supervizare	Evaluarea ABC a traumatizatului toracic; oxigenoterapia; decompresia cu ac a pneumotoraxului sufocant; pansamentul cu trei laturi al plăgii toracice aspirative; coniotomia în "can't intubate, can't oxygenate"
Nivel 2: efectuare sub supervizare	A efectuat manevra în timpul studiilor sub îndrumare și o poate executa cu supervizare directă	Toracocenteza diagnostică și evacuatorie; pericardiocenteza ghidată ecografic (în echipă); asistarea la pleurotomia minimă și gestionarea drenajului pleural montat
Nivel 3: asistare și cunoaștere principială	Cunoaște indicațiile, pașii principiali și complicațiile; asistă, dar nu efectuează	Pleurotomia minimă; traheostomia percutană; montarea cateterului pleural tunelizat
Nivel 4: recunoașterea indicației și trimitere	Înțelege tehnica suficient pentru a recunoaște indicația, a informa pacientul și a-l trimite corect	Traheostomia chirurgicală; toracotomiile; rezecțiile pulmonare; pleurodeza; decorticarea; fereastra pericardică; simpatectomia VATS; biopsia pulmonară chirurgicală

Restul capitolului urmează această logică: fișe scurte pentru manevrele de nivel 1–2 (detaliate deja în Capitolul 6), apoi prezentări principiale pentru tehnicile de nivel 3–4.

17.2. Fișe recapitulative ale manevrelor de urgență

Manevrele din această secțiune au fost tratate în detaliu în Capitolul 6 (toracocenteza, pleurotomia, pericardiocenteza) și în capitolul de traumatisme (decompresia cu ac). Aici le reluăm doar ca fișe standardizate, în formatul: indicații / contraindicații / materiale / pași esențiali / complicații / greșeli de evitat.

17.2.1. Decompresia cu ac a pneumotoraxului sufocant

- **Indicații:** pneumotorax sufocant (în tensiune) diagnosticat **clinic** (detresă respiratorie severă, murmur vezicular abolit unilateral, hipersonoritate, jugulare turgescente, deviație traheală contralaterală (semn tardiv), hipotensiune cu tahicardie). Conform principiilor ATLS ediția a 10-a, diagnosticul este clinic; nu se așteaptă radiografia.
- **Contraindicații:** practic niciuna în situația de tensiune; manevra este salvatoare; suspiciunea rezonabilă justifică gestul.
- **Materiale:** ac/branulă lungă de calibru mare (14–16 G, ideal ≥ 7–8 cm la adultul cu perete toracic gros), antiseptic, mănuși.
- **Pași esențiali:** (1) oxigen cu debit mare; (2) reperare, spațiul IV–V intercostal, pe linia axilară anterioară/medie (sediu preferat de ATLS ediția a 10-a, cu alternativa clasică: spațiul II intercostal, linia medioclaviculară); (3) puncție perpendiculară, razant cu marginea superioară a coastei inferioare; (4) ieșirea aerului cu zgomot confirmă diagnosticul; (5) manevra este doar o punte; se continuă **obligatoriu** cu pleurotomie minimă.
- **Complicații:** poziționare extrapleurală (eșec, mai ales la obezi cu ac scurt), lezare pulmonară sau vasculară (vasele intercostale, sau vasele subclaviculare la puncția prea medială), pneumotorax iatrogen dacă diagnosticul a fost greșit, cudarea/obstruarea canulei cu re-tensionare.
- **Greșeli de evitat:** a aștepta confirmarea imagistică la un pacient instabil; ac prea scurt; puncție sub marginea inferioară a coastei (pachetul vascular intercostal); a considera manevra tratament definitiv și a nu monta drenajul pleural.

17.2.2. Toracocenteza (fișă; vezi Capitolul 6)

- **Indicații:** diagnostică, orice revărsat pleural nou, semnificativ, fără cauză evidentă (analiza lichidului: criterii Light, citologie, culturi, pH); evacuatorie, revărsate mari, dispneizante.
- **Contraindicații (relative):** diateză hemoragică necorectată, anticoagulare terapeutică, infecție a peretelui la locul puncției, pacient necooperant, revărsat minim la pacientul ventilat (risc/beneficiu).
- **Materiale:** trusă sterilă de toracocenteză, anestezic local, robinet cu trei căi, recipiente pentru probe; ecograful este standardul actual de ghidaj, recomandat de ghidul BTS 2023 pentru toate procedurile pleurale elective.
- **Pași esențiali:** poziție șezândă, sprijinit anterior; reperaj ecografic; puncție în plin revărsat (clasic pe linia scapulară/axilară posterioară, spațiul VII–VIII, dar întotdeauna ghidat de ecografie), razant cu marginea superioară a coastei; anestezie plan cu plan; aspirarea lichidului; evacuare lentă, de regulă maximum 1–1,5 litri per ședință.
- **Complicații:** pneumotorax iatrogen, hemotorax (vas intercostal), puncție hepatică/splenică (puncție prea joasă), edem pulmonar de reexpansiune (evacuare rapidă a revărsatelor masive cronice), reacție vagală, infecție.
- **Greșeli de evitat:** puncția "oarbă" când ecograful este disponibil; evacuarea brutală în exces; puncția sub coasta a IX-a fără ghidaj; omiterea trimiterii probelor pentru diagnostic. *Detalii complete în Capitolul 6.*

17.2.3. Pleurotomia minimă (drenajul pleural închis) (fișă; vezi Capitolul 6)

- **Indicații:** pneumotorax sufocant (după decompresia cu ac), pneumotoraxul spontan simptomatic sau recidivat, pneumotoraxul traumatic, hemotorax, empiem pleural, revărsate maligne recidivante (paliativ), chilotorax, postoperator după chirurgia toracică.
- **Contraindicații (relative):** coagulopatie severă necorectată (nu în urgența vitală), aderențe pleurale masive cunoscute (risc de lezare pulmonară; se preferă ghidaj imagistic), plămân "încarcerat" cunoscut.
- **Materiale:** tub de dren toracic (24–28 Ch pentru aer, 28–32 Ch pentru sânge/puroi la adult), trusă de mică chirurgie, sistem de drenaj cu supapă sub apă (baterie de aspirație tip Béclère/sistem compact cu trei camere), fire de fixare.
- **Pași esențiali:** poziționare cu membrul superior ridicat; reperarea "triunghiului de siguranță" (delimitat de marginea laterală a marelui pectoral, marginea anterioară a marelui dorsal și orizontala prin mamelon: spațiul IV–V intercostal, linia axilară medie); anestezie locală generoasă; incizie de 1,5–2 cm; disecție boantă cu pensa razant cu marginea superioară a coastei; explorare digitală a cavității; introducerea tubului direcționat postero-apical pentru aer, postero-bazal pentru lichid; conectare la sistemul sub apă; fixare cu fir gros și fir de așteptare în "U"; control radiologic.
- **Complicații:** malpoziție (subcutanată, scizurală, intraparenchimatoasă), lezarea pulmonului, cordului, diafragmului sau organelor abdominale (puncție prea joasă), hemoragie intercostală, infecția traiectului, empiem iatrogen, emfizem subcutanat, edem de reexpansiune.
- **Greșeli de evitat:** utilizarea trocarului metalic cu introducere "în forță" (interzisă, sursa clasică de leziuni viscerale); plasarea în afara triunghiului de siguranță fără indicație specifică; clamparea tubului la un pacient cu fistulă aeriană activă; ridicarea sistemului de drenaj deasupra nivelului toracelui. *Detalii complete în Capitolul 6.*

17.2.4. Pericardiocenteza (fișă; vezi Capitolul 6)

- **Indicații:** tamponadă cardiacă cu instabilitate hemodinamică (indicație vitală); pericardiocenteza diagnostică în revărsate mari (mai rar, electiv).
- **Contraindicații (relative, nu în tamponada amenințătoare):** disecția de aortă cu hemopericard și ruptura cardiacă posttraumatică: situații în care tratamentul este chirurgical, iar puncția doar o punte; coagulopatia severă; revărsatele mici, posterioare, inaccesibile.
- **Materiale:** ac lung de puncție montat pe seringă, ghid metalic și cateter "pigtail" (tehnica Seldinger), ecograf; ghidajul ecocardiografic este standardul actual; monitorizare ECG și tensională continuă.
- **Pași esențiali:** pacient semișezând; abord subxifoidian clasic (sau apical, după fereastra ecografică optimă); acul înaintează sub un unghi de circa 30–45° față de planul cutanat, direcționat spre umărul stâng, sub aspirație continuă; confirmarea ecografică a poziției; evacuarea a 20–50 ml poate ameliora spectaculos hemodinamica; plasarea unui cateter pentru drenaj continuu.
- **Complicații:** puncția cavităților cardiace, lezarea arterelor coronare sau mamare interne, aritmii, pneumotorax, lezare hepatică, hemopericard iatrogen.
- **Greșeli de evitat:** puncția "oarbă" când ecograful este disponibil; evacuarea incompletă fără cateter în revărsatele care se refac; întârzierea chirurgiei în tamponada traumatică; pericardiocenteza nu înlocuiește toracotomia/fereastra pericardică atunci când acestea sunt indicate. *Detalii complete în Capitolul 6.*

17.3. Traheostomia

17.3.1. Definiție și indicații moderne

Traheostomia este crearea unei comunicări directe între trahee și tegumentele cervicale, prin care se introduce o canulă. Trebuie distinsă de coniotomie (cricotiroidotomie), manevra de urgență efectuată prin membrana cricotiroidiană.

Indicațiile moderne s-au restrâns și clarificat în trei mari categorii:

1. **Ventilația mecanică prelungită**: indicația dominantă astăzi, în serviciile de terapie intensivă. La pacientul care nu poate fi sevrat de ventilator, traheostomia reduce spațiul mort, ușurează toaleta bronșică, permite scăderea sedării, alimentația orală și comunicarea. Momentul optim rămâne individualizat: datele actuale nu susțin un beneficiu clar de supraviețuire al traheostomiei foarte precoce, iar practica curentă recomandă efectuarea ei după aproximativ **7–14 zile** de intubație, atunci când se anticipează că sevrajul nu este apropiat.
2. **Obstrucția căilor aeriene superioare**: tumori laringiene sau faringiene, stenoze laringo-traheale, traumatisme cervico-faciale, edem sau corpi străini care nu pot fi rezolvați altfel; aici traheostomia poate fi efectuată electiv (înaintea unei obstrucții previzibile) sau în urgență.
3. **Igiena bronșică (toaleta traheobronșică)**: pacienți neurologici sau cu tuse ineficientă, cu retenție de secreții și pneumonii de aspirație repetate, la care traheostomia oferă acces direct pentru aspirație.

17.3.2. Traheostomia chirurgicală

Se efectuează de regulă în sala de operație, sub anestezie generală, la pacientul intubat. Principial: pacient în decubit dorsal cu **hiperextensia gâtului** (sul sub umeri), care ascensionează traheea cervicală; incizie transversală de 2–3 cm la 1–2 cm sub cartilajul cricoid (sau verticală în urgență); separarea musculaturii subhioidiene pe linia mediană; secționarea sau reclinarea istmului tiroidian; deschiderea traheei la nivelul **inelelor traheale 2–3**; niciodată la nivelul primului inel (risc de stenoză subglotică)

și nu prea jos (risc de eroziune a trunchiului arterial brahiocefalic); retragerea sondei de intubație sub control vizual și introducerea canulei cu balonaș, care se conectează la ventilator și se fixează. Firele de tracțiune laterale sau lambourile traheale suturate la piele ușurează reintroducerea canulei în caz de decanulare accidentală precoce.

17.3.3. Traheostomia percutană dilatativă

Este astăzi metoda preferată la pacientul critic din terapie intensivă, deoarece se efectuează **la patul bolnavului**, evitând transportul unui pacient ventilat. Principiul este tehnica Seldinger: puncția traheei între inelele 1–2 sau 2–3, introducerea unui ghid metalic, dilatarea progresivă a traiectului (cel mai frecvent cu dilatator conic unic) și introducerea canulei pe ghid. **Ghidajul bronhoscopic** este puternic recomandat: bronhoscopul introdus prin sonda de intubație confirmă puncția pe linia mediană, la nivelul corect, și previne lezarea peretelui traheal posterior. Ecografia cervicală prealabilă identifică vasele aberante și istmul tiroidian.

Tabelul 17.2. Comparație între traheostomia chirurgicală și cea percutană dilatativă

Criteriu	Traheostomia chirurgicală	Traheostomia percutană dilatativă
Loc de efectuare	Sala de operație (de regulă)	La patul bolnavului, în ATI
Anatomie cervicală dificilă (gât scurt, gușă, obezitate extremă, radioterapie)	Preferată	Contraindicație relativă
Copii, urgență, anatomie nepalpabilă	Preferată	De evitat
Ghidaj	Vizualizare directă	Bronhoscopic (recomandat) ± ecografic
Timp și resurse	Mai lung, echipă chirurgicală, transport	Rapid, echipa ATI, fără transport
Sângerare precoce	Ușor mai frecventă	Mai rară
Stenoza traheală tardivă	Comparabilă	Comparabilă
Coagulopatie severă	De preferat corectare prealabilă	Contraindicație relativă

17.3.4. Coniotomia (cricotiroidotomia) de urgență

Este manevra salvatoare de **ultimă instanță** în scenariul "**can't intubate, can't oxygenate**" (imposibilitatea intubației și a oxigenării pe mască sau dispozitiv supraglotic): obstrucție laringiană prin corp străin inextractibil, edem masiv (anafilaxie, arsuri inhalatorii), traumatisme faciale grave. Membrana cricotiroidiană (între cartilajul tiroid și cricoid) este superficială, relativ avasculară și ușor de reperat: acesta este motivul pentru care în urgență se preferă coniotomia, și nu traheostomia (mai profundă, mai vasculară, mai lentă). Principial: fixarea laringelui cu o mână, incizie cutanată verticală, incizie transversală a membranei, introducerea unei canule cu balonaș de calibru mic (5–6 mm). Tehnica pe ac cu jet-ventilație este o alternativă temporară, în special la copilul sub 10–12 ani, la care coniotomia chirurgicală este evitată (cricoidul este singurul inel complet și lezarea lui compromite laringele în creștere). Coniotomia este o soluție de salvare: canula se convertește în traheostomie reglată în 24–72 de ore dacă necesitatea căii aeriene persistă, pentru a reduce riscul de stenoză subglotică.

17.3.5. Complicațiile traheostomiei

Precoce: hemoragia (venele jugulare anterioare, istmul tiroidian), **malpoziția sau decanularea accidentală** (dramatică în primele zile, înainte de maturarea traiectului; reintubarea orotraheală este adesea mai sigură decât reintroducerea "oarbă" a canulei), pneumotoraxul și pneumomediastinul (mai

ales la copii, unde domurile pleurale urcă cervical), emfizemul subcutanat, obstrucția canulei cu dopuri de secreții.

Tardive: stenoza traheală (la nivelul stomei sau al balonașului, prevenită prin presiuni de balonaș de 20–30 cmH_2O, monitorizate), granuloamele peristomale, **fistula traheo-esofagiană** (leziune de perete posterior sau decubit prelungit al balonașului hiperumflat, sugerată de tusea la deglutiție și aspirația alimentelor), traheomalacia și **fistula traheo-inominată**, complicația cea mai redutabilă, prin eroziunea trunchiului arterial brahiocefalic de către o canulă plasată prea jos sau hiperangulată. Reținem semnalul de alarmă: **sângerarea santinelă**, orice hemoragie peristomală sau traheală aparent minoră survenită la peste 48–72 de ore, în special în săptămânile 1–3, impune evaluare imediată (inspecție, bronhoscopie în condiții de securitate chirurgicală), pentru că poate preceda cu ore o hemoragie cataclismică. În hemoragia masivă, gesturile de salvare sunt hiperumflarea balonașului și compresia digitală a trunchiului inominat prin stomă contra sternului, cu transport imediat în sala de operație.

17.3.6. Îngrijirea canulei și decanularea

Îngrijirea corectă previne majoritatea complicațiilor: umidificarea aerului inspirat (nasul este scurtcircuitat), aspirația sterilă a secrețiilor, toaleta și schimbarea canulei interne, controlul presiunii balonașului, îngrijirea tegumentelor peristomale. Prima schimbare de canulă se face de regulă după 5–7 zile, când traiectul s-a maturat. **Decanularea** se decide când cauza a fost rezolvată: pacient conștient, cu deglutiție și tuse eficiente, fără necesar de ventilație sau aspirații frecvente, cu căi aeriene superioare permeabile (verificate endoscopic sau prin probă de ocluzie a canulei: pacientul respiră și vorbește pe lângă canula astupată, eventual după trecerea la o canulă fenestrată de calibru redus). După decanulare, stoma se închide spontan în câteva zile sub pansament ocluziv.

17.4. Toracotomiile

Toracotomia (deschiderea chirurgicală a toracelui) rămâne calea de abord fundamentală a chirurgiei toracice, chiar dacă în chirurgia electivă modernă abordul video-asistat (VATS) și robotic (RATS) au devenit preferate pentru majoritatea rezecțiilor. Absolventul trebuie să recunoască tipurile de toracotomie, rațiunea alegerii lor și consecințele lor asupra pacientului; nu timpii operatori de detaliu.

17.4.1. Toracotomia posterolaterală standard

Este abordul clasic, "regal", al chirurgiei toracice: pacient în decubit lateral, incizie arcuită sub vârful scapulei, secționarea marelui dorsal (și, în varianta clasică, a dințatului anterior), pătrunderea în torace prin spațiul V intercostal, cu depărtător autostatic. Oferă expunerea cea mai largă a plămânului, hilului, mediastinului posterior și esofagului; este abordul de elecție pentru intervențiile complexe (pneumonectomie dificilă, rezecții sleeve, tumori voluminoase, reintervenții). Prețul este morbiditatea parietală: durere postoperatorie importantă și afectare funcțională a umărului.

17.4.2. Toracotomia anterolaterală și toracotomia de resuscitare

Toracotomia anterolaterală se execută cu pacientul în decubit dorsal (sau semilateral), prin spațiul IV–V intercostal, de la marginea sternului spre linia axilară. Avantajul decisiv: **nu necesită repoziționarea pacientului instabil** și permite accesul rapid la cord și hilul pulmonar. Este abordul de elecție în **urgență și resuscitare**: toracotomia de resuscitare (în stopul cardiac traumatic asistat, cu indicații stricte discutate în capitolul de traumatisme) se face anterolateral stâng, permițând deschiderea pericardului, masajul cardiac intern, clamparea aortei descendente și controlul hilului. Când leziunile impun accesul bilateral sau la mediastinul anterior, incizia se prelungește transversal, cu secțiunea sternului: toracotomia bilaterală transversă tip "**clamshell**" ("scoică"), care expune ambele cavități pleurale și cordul.

17.4.3. Toracotomia axilară și aborduri cu economisire musculară

Toracotomia axilară economă, verticală sau orizontală, în triunghiul axilar, pătrunde între marele pectoral și marele dorsal **fără secționarea mușchilor** (abord "muscle-sparing"), prin spațiul III–IV intercostal. Este suficientă pentru chirurgia pneumotoraxului (rezecția bulelor, pleurodeză), simpatectomie, biopsii: intervenții astăzi efectuate cel mai adesea prin VATS, care poate fi privită conceptual ca extensia minim-invazivă a acestei filosofii de economisire parietală. Toate abordurile moderne, inclusiv variantele muscle-sparing ale toracotomiei posterolaterale, urmează același principiu: expunere adecvată cu sacrificiu muscular minim, în acord cu protocoalele ERAS/ESTS 2019 de recuperare accelerată.

17.4.4. Principiile închiderii și durerea post-toracotomie

Închiderea se face anatomic, plan cu plan: apropierea coastelor cu fire pericostale (evitând strivirea nervului intercostal subiacent, sursă recunoscută de durere cronică), sutura planurilor musculare, a țesutului subcutanat și a pielii, întotdeauna cu drenaj pleural controlat radiologic. **Durerea post-toracotomie** este cea mai intensă durere postoperatorie din chirurgia generală și cauza principală de complicații respiratorii (tuse ineficientă, atelectazie, pneumonie); un procent semnificativ de pacienți dezvoltă sindrom dureros cronic post-toracotomie, cu componentă neuropată intercostală. Prevenția este multimodală, conform recomandărilor ERAS/ESTS 2019: analgezie peridurală toracică sau blocuri regionale (paravertebral, "erector spinae"), analgezie sistemică multimodală cu economisirea opioidelor, protejarea nervilor intercostali intraoperator, mobilizare și fiziokinetoterapie respiratorie precoce, și, ori de câte ori este oncologic echivalent, alegerea abordului minim-invaziv.

17.5. Rezecțiile pulmonare: tipologie și terminologie

Absolventul nu operează, dar trebuie să stăpânească terminologia rezecțiilor pulmonare: ea apare în orice bilet de externare oncologic, în comisiile multidisciplinare și în discuția cu pacientul.

17.5.1. Tipurile de rezecție

- **Rezecția atipică (wedge, "în ic")**: îndepărtarea unei porțiuni periferice de parenchim cu leziunea, prin aplicarea de staplere, **fără disecția elementelor hilare** și fără respectarea anatomiei segmentare. Rapidă și economă; standard pentru biopsii, metastaze periferice și pacienți cu rezervă funcțională precară. Nu este o operație oncologică anatomică.
- **Segmentectomia anatomică**: rezecția unuia sau mai multor segmente, cu disecția și secțiunea individuală a bronhiei, arterei și venei segmentare. Multă vreme "compromis de necesitate", ea a devenit opțiune oncologică validată: trialul japonez JCOG0802 și trialul nord-american CALGB 140503 au demonstrat că, pentru tumorile periferice ≤ 2 cm, fără adenopatii, rezecția sublobară anatomică oferă rezultate oncologice cel puțin comparabile cu lobectomia, cu prezervare funcțională.
- **Lobectomia** (rezecția unui lob cu ligatura elementelor lobare) rămâne **standardul oncologic istoric** al NSCLC în stadii precoce și operația de referință; astăzi este efectuată preferențial prin VATS sau RATS, cu mortalitate perioperatorie de 1–2% în centrele cu experiență.
- **Bilobectomia**: posibilă doar pe dreapta (superioară + medie sau medie + inferioară), când tumora sau scizura incompletă o impun.
- **Pneumonectomia** (îndepărtarea întregului plămân) este **ultima opțiune**, rezervată tumorilor centrale care nu pot fi rezecate altfel; mortalitatea perioperatorie (mai mare pe dreapta) și morbiditatea cardio-respiratorie pe termen lung sunt semnificativ superioare lobectomiei, iar complicația sa cea mai gravă este fistula bronșică cu empiem.

- **Rezecţiile bronhoplastice şi angioplastice ("sleeve", "în manşon")**: concept-cheie modern de **economisire a parenchimului**: segmentul de bronhie (şi/sau de arteră pulmonară) care poartă tumora este rezecat circular, iar capetele se anastomozează, salvând lobii distali. O lobectomie sleeve este preferabilă pneumonectomiei ori de câte ori este fezabilă oncologic, oferind control tumoral echivalent cu prezervare funcţională majoră.

Tabelul 17.3. Tipurile de rezecţie pulmonară şi indicaţiile lor tipice

Rezecţia	Ce se îndepărtează	Indicaţii tipice
Atipică (wedge)	Porţiune periferică ne-segmentară	Biopsie diagnostică; metastaze periferice; nodul la pacient cu funcţie precară
Segmentectomie anatomică	Segment(e) cu pedicul propriu	NSCLC periferic ≤ 2 cm, N0 (conform JCOG0802 / CALGB 140503); leziuni benigne profunde; rezervă funcţională limitată
Lobectomie	Un lob	Standardul istoric al NSCLC operabil; bronşiectazii/distrucţii lobare; tumori carcinoide
Bilobectomie	Doi lobi (numai pe dreapta)	Tumori care traversează scizura sau interesează bronhia intermediară
Pneumonectomie	Un plămân întreg	Tumori centrale nerezecabile altfel: ultima opţiune
Sleeve (bronho-/angioplastică)	Segment de bronhie ± arteră, cu anastomoză	Tumori centrale la originea bronhiei lobare: alternativa de elecţie la pneumonectomie

17.5.2. Disecţia ganglionară şi calitatea rezecţiei: R0/R1/R2

Orice rezecţie pulmonară oncologică include evaluarea ganglionilor mediastinali, esenţială pentru stadializarea pN (clasificarea TNM ediţia a 9-a) şi pentru decizia terapiei adjuvante. **Disecţia ganglionară sistematică** îndepărtează în bloc ţesutul limfo-grăsos al tuturor staţiilor mediastinale ipsilaterale (pe dreapta 2R, 4R, 7, 8, 9; pe stânga 5, 6, 7, 8, 9) plus staţiile hilare şi intrapulmonare; ghidurile ESTS recomandă explorarea a minimum trei staţii mediastinale, incluzând obligatoriu staţia subcarinară (7). **Disecţia lobo-specifică** este varianta raţională pentru tumorile precoce: se disecă staţiile spre care drenează preferenţial lobul afectat (de exemplu, staţiile superioare pentru lobii superiori, staţiile 7–9 pentru lobii inferiori).

Calitatea rezecţiei se codifică prin sistemul R: **R0** – rezecţie completă, margini microscopic negative (obiectivul oricărei chirurgii curative); **R1** – margini microscopic pozitive (boală reziduală microscopică); **R2** – tumoră reziduală macroscopică. Distincţia are consecinţe majore de prognostic şi de conduită (reintervenţie, radioterapie, terapie sistemică). Criteriile IASLC de "rezecţie completă" adaugă cerinţa unei evaluări ganglionare adecvate: o rezecţie cu margini negative dar cu stadializare ganglionară insuficientă este clasificată drept "incertă" (R-uncertain).

17.6. Alte proceduri de cunoscut principial

- **Pleurodeza**: obliterarea intenţionată a spaţiului pleural pentru prevenirea recidivei pneumotoraxului sau a revărsatelor maligne. Se obţine chimic (insuflarea de **talc** calibrat prin toracoscopie, "poudrage", sau instilarea pe tubul de dren, "slurry") sau mecanic (**abraziunea pleurală** cu compresă, ± pleurectomie parietală apicală în chirurgia pneumotoraxului). Condiţia reuşitei: plămânul trebuie să se reexpansioneze complet, aducând cele două foiţe în contact.
- **Decorticarea pulmonară**: îndepărtarea chirurgicală a pahipleuritei (a "cojii" fibroase) care încarcerează plămânul în empiemul cronic (stadiul III) sau după hemotoraxul neglijat, permiţând reexpansiunea. Intervenţie laborioasă, cu sângerare difuză şi fistule aeriene; abordul poate fi VATS în formele precoce, toracotomie în cele constituite (vezi Capitolul dedicat patologiei pleurale).
- **Fereastra pericardică**: crearea unei comunicări între pericard şi cavitatea pleurală (VATS/toracotomie minimă) sau subxifoidian, pentru drenajul revărsatelor pericardice recidivante (frecvent maligne); oferă şi biopsie pericardică, iar faţă de pericardiocenteza repetată asigură drenaj durabil.

- **Simpatectomia toracică VATS**: secționarea/cliparea lanțului simpatic toracic (de regulă la nivel T2–T4) pentru **hiperhidroza palmară și axilară primară** severă, refractară la tratament conservator; eficiență imediată foarte înaltă pe transpirația palmară. Efectul advers principal, obligatoriu de discutat preoperator, este **hiperhidroza compensatorie** (trunchi, coapse): frecventă, uneori mai supărătoare decât simptomul inițial și potențial ireversibilă; alte riscuri: sindromul Claude Bernard–Horner (leziunea ganglionului stelat), bradicardia.
- **Biopsia pulmonară chirurgicală VATS**: rezecții atipice din 1–2 teritorii, pentru diagnosticul pneumopatiilor interstițiale difuze neelucidate după evaluarea multidisciplinară și pentru nodulii indeterminați; oferă fragmente mari, cu diagnostic histologic în peste 90% din cazuri, la un pacient selectat (riscul este semnificativ la pacienții cu fibroză avansată, hipertensiune pulmonară sau exacerbare).
- **Cateterul pleural tunelizat**: cateter subțire cu manșon, tunelizat subcutanat, lăsat cronic în cavitatea pleurală pentru drenajul intermitent, ambulatoriu, al revărsatelor maligne recidivante, în special la pacienții cu plămân încarcerat, la care pleurodeza nu poate reuși; ghidul BTS 2023 îl plasează ca alternativă de primă linie la pleurodeza cu talc, în funcție de preferința pacientului; drenajele zilnice repetate produc pleurodeză spontană la o parte dintre pacienți.

17.7. Caseta finală: "primele 10 minute" în urgența toracică: algoritm pentru medicul generalist

ALGORITMUL "PRIMELE 10 MINUTE"

1. **Siguranță și ajutor.** Evaluează siguranța scenei; cheamă ajutor și alertează precoce serviciul de urgență / chirurgia toracică. Notează ora.
2. **A: calea aeriană** (cu protecția coloanei cervicale la traumatizat): pacient care vorbește = cale liberă; stridor, corpi străini, traumatism facial → dezobstrucție, adjuvanți; dacă intubația și oxigenarea sunt imposibile → **coniotomie**.
3. **B: respirația + oxigen cu debit mare (15 l/min pe mască cu rezervor).** Inspecție, palpare, percuție, auscultație comparativă; pulsoximetrie.
4. **Caută activ cele 6 leziuni rapid letale** (examenul primar ATLS): pneumotoraxul sufocant, pneumotoraxul deschis, hemotoraxul masiv, tamponada cardiacă, obstrucția căii aeriene, voletul costal cu contuzie pulmonară severă / insuficiență respiratorie.
5. **Gesturile salvatoare imediate:** pneumotorax sufocant → decompresie cu ac, apoi pleurotomie; plagă toracică aspirativă → pansament ocluziv fixat pe trei laturi; volet + hipoxie → oxigen, analgezie, la nevoie ventilație asistată; suspiciune de tamponadă → ecografie și pericardiocenteză doar dacă pacientul se degradează și chirurgia nu este imediat disponibilă.
6. **C: circulația:** două linii venoase mari, probe de sânge și grup, controlul hemoragiilor externe; hemotorax masiv → pleurotomie și pregătirea transfuziei; șoc fără hemoragie evidentă → gândește-te la tamponadă și pneumotorax sufocant.
7. **D, E:** statusul neurologic (GCS, pupile); expunere completă cu prevenirea hipotermiei; nu uita spatele (plăgi posterioare).
8. **Monitorizare și reevaluare continuă**: ABC se reia după fiecare gest; ecografia extinsă tip eFAST, dacă este disponibilă, precede radiografia.
9. **Analgezie titrată**: durerea toracică netratată înseamnă hipoventilație și atelectazie.
10. **Criterii de transfer către chirurgia toracică:** drenaj inițial > 1.000–1.500 ml sânge sau debit > 200 ml/oră timp de 2–4 ore (indicație de toracotomie); fistulă aeriană masivă cu plămân neexpansionat; suspiciune de leziune traheobronșică, esofagiană, diafragmatică sau de vase mari; plăgi penetrante ale "cutiei cardiace"; empiem sau hemotorax închistat; orice pacient drenat care nu evoluează favorabil. Transferul se face cu drenajul pleural funcțional, **niciodată clampat**, cu documentație și bilanț imagistic transmise.

Caz clinic ilustrativ

Un bărbat de 62 de ani, ventilat mecanic în ATI de 11 zile pentru o pneumonie severă cu ARDS, nu poate fi sevrat de ventilator, deși sepsisul este controlat. În comisia mixtă ATI–chirurgie toracică se decide traheostomia percutană dilatativă, efectuată la patul bolnavului sub ghidaj bronhoscopic, fără incidente. Sedarea este redusă, pacientul începe comunicarea și kinetoterapia. În ziua a 9-a post-traheostomie, asistenta observă o mică sângerare roșie-aprinsă peristomală, autolimitată. Recunoscută drept posibilă sângerare santinelă, impune bronhoscopie de urgență în sala de operație: se evidențiază pulsațiuni și eroziune a peretelui traheal anterior distal de stomă. Intervenția chirurgicală imediată confirmă debutul unei fistule traheo-inominate, rezolvată prin ligatura trunchiului arterial brahiocefalic, cu evoluție favorabilă. Cazul ilustrează regula de aur: nicio sângerare traheostomală tardivă nu este "banală".

Puncte-cheie

- Absolventul trebuie să poată **efectua** manevrele salvatoare de viață (decompresia cu ac, pansamentul cu trei laturi, în extremis coniotomia) și să **recunoască indicația** pentru tehnicile de specialitate: ambele competențe sunt obligatorii, la niveluri diferite.
- Pneumotoraxul sufocant este un diagnostic **clinic**; decompresia cu ac nu așteaptă radiografia și este întotdeauna urmată de pleurotomie minimă.
- Toracocenteza și pleurotomia se efectuează astăzi cu ghidaj ecografic ori de câte ori este posibil; triunghiul de siguranță și puncția razantă cu marginea superioară a coastei sunt reguli fără excepție (vezi Capitolul 6).
- Traheostomia la pacientul critic se indică pentru ventilație mecanică prelungită (individualizat, orientativ după 7–14 zile), obstrucție de căi aeriene superioare sau igienă bronșică; varianta percutană dilatativă cu ghidaj bronhoscopic este preferată în ATI.
- În "can't intubate, can't oxygenate", coniotomia prin membrana cricotiroidiană este manevra salvatoare: mai rapidă și mai sigură decât traheostomia de urgență.
- Orice sângerare traheostomală aparent minoră după 48–72 de ore este o posibilă **sângerare santinelă** a unei fistule traheo-inominate și impune evaluare imediată în condiții de securitate chirurgicală.
- Toracotomia posterolaterală oferă expunerea maximă, cea anterolaterală este abordul urgenței și al resuscitării (extensibilă în clamshell), iar abordurile muscle-sparing și VATS reduc durerea și complicațiile respiratorii; analgezia post-toracotomie este multimodală și regională, conform ERAS/ESTS 2019.
- Lobectomia rămâne reperul oncologic al NSCLC operabil, dar segmentectomia anatomică este validată pentru tumorile periferice ≤ 2 cm N0 (JCOG0802, CALGB 140503), iar rezecțiile sleeve sunt preferabile pneumonectomiei: parenchimul se economisește ori de câte ori oncologia o permite.
- Rezecția curativă înseamnă **R0 plus evaluare ganglionară mediastinală adecvată**; R1/R2 schimbă prognosticul și conduita.
- În urgența toracică, primele 10 minute înseamnă ABC, oxigen, căutarea activă a celor șase leziuni rapid letale, gesturile salvatoare simple și transferul precoce, cu drenajul **neclampat**, către chirurgia toracică.

Bibliografie

A. Ghiduri, clasificări și recomandări internaționale

1. Rami-Porta R, Nishimura KK, Giroux DJ, et al. The IASLC Lung Cancer Staging Project: Proposals for the Revision of the Stage Classification of Lung Cancer in the Forthcoming (Ninth) Edition of the TNM Classification. J Thorac Oncol. 2024;19(7):1007–1027.
2. Tsao MS, Rosenthal A, Nicholson AG, et al. The IASLC Staging Project: The Database and Proposal for the Revision of the Staging of Pulmonary Neuroendocrine Carcinoma in the Forthcoming Ninth Edition of the TNM Classification for Lung Cancer. J Thorac Oncol. 2025;20(7):856–870.
3. Detterbeck FC, Boffa DJ, Kim AW, Tanoue LT. The Eighth Edition Lung Cancer Stage Classification. Chest. 2017;151(1):193–203.
4. Roberts ME, Rahman NM, Maskell NA, et al. British Thoracic Society Guideline for pleural disease. Thorax. 2023;78(11):1143–1156.
5. Batchelor TJP, Rasburn NJ, Abdelnour-Berchtold E, et al. Guidelines for enhanced recovery after lung surgery: recommendations of the Enhanced Recovery After Surgery (ERAS®) Society and the European Society of Thoracic Surgeons (ESTS). Eur J Cardiothorac Surg. 2019;55(1):91–115.
6. American College of Surgeons Committee on Trauma. Advanced Trauma Life Support (ATLS): Student Course Manual, 10th edition. Chicago: American College of Surgeons; 2018.
7. National Comprehensive Cancer Network. NCCN Clinical Practice Guidelines in Oncology: Non-Small Cell Lung Cancer (ultima versiune disponibilă). www.nccn.org.
8. Remon J, Soria JC, Peters S; ESMO Guidelines Committee. Early and locally advanced non-small-cell lung cancer: an update of the ESMO Clinical Practice Guidelines focusing on diagnosis, staging, systemic and local therapy. Ann Oncol. 2021;32(12):1637–1642.
9. Hendriks LE, Kerr KM, Menis J, et al. Non-oncogene-addicted metastatic non-small-cell lung cancer: ESMO Clinical Practice Guideline for diagnosis, treatment and follow-up. Ann Oncol. 2023;34(4):339–357.
10. Dingemans AC, Früh M, Ardizzoni A, et al. Small-cell lung cancer: ESMO Clinical Practice Guidelines for diagnosis, treatment and follow-up. Ann Oncol. 2021;32(7):839–853.
11. Popat S, Baas P, Faivre-Finn C, et al. Malignant pleural mesothelioma: ESMO Clinical Practice Guideline for diagnosis, treatment and follow-up. Ann Oncol. 2022;33(2):129–142.
12. De Leyn P, Dooms C, Kuzdzal J, et al. Revised ESTS guidelines for preoperative mediastinal lymph node staging for non-small-cell lung cancer. Eur J Cardiothorac Surg. 2014;45(5):787–798.
13. MacMahon H, Naidich DP, Goo JM, et al. Guidelines for Management of Incidental Pulmonary Nodules Detected on CT Images: From the Fleischner Society 2017. Radiology. 2017;284(1):228–243.
14. Shen KR, Bribriesco A, Crabtree T, et al. The American Association for Thoracic Surgery consensus guidelines for the management of empyema. J Thorac Cardiovasc Surg. 2017;153(6):e129–e146.
15. Scarci M, Abah U, Solli P, et al. EACTS expert consensus statement for surgical management of pleural empyema. Eur J Cardiothorac Surg. 2015;48(5):642–653.
16. Polverino E, Goeminne PC, McDonnell MJ, et al. European Respiratory Society guidelines for the management of adult bronchiectasis. Eur Respir J. 2017;50(3):1700629.
17. Vilmann P, Clementsen PF, Colella S, et al. Combined endobronchial and esophageal endosonography for the diagnosis and staging of lung cancer: European Society of Gastrointestinal Endoscopy (ESGE) guideline, in cooperation with ERS and ESTS. Eur Respir J. 2015;46(1):40–60.
18. McDonald AA, Robinson BRH, Alarcon L, et al. Evaluation and management of traumatic diaphragmatic injuries: A Practice Management Guideline from the Eastern Association for the Surgery of Trauma. J Trauma Acute Care Surg. 2018;85(1):198–207.
19. Brunetti E, Kern P, Vuitton DA; Writing Panel for the WHO-IWGE. Expert consensus for the diagnosis and treatment of cystic and alveolar echinococcosis in humans. Acta Trop. 2010;114(1):1–16.
20. Janssen N, Daemen JHT, van Polen EJ, et al. Pectus Excavatum: Consensus and Controversies in Clinical Practice. Ann Thorac Surg. 2023;116(1):191–199.

B. Trialuri clinice și studii de referință (2016–2026)

21. de Koning HJ, van der Aalst CM, de Jong PA, et al. Reduced Lung-Cancer Mortality with Volume CT Screening in a Randomized Trial (NELSON). N Engl J Med. 2020;382(6):503–513.
22. Saji H, Okada M, Tsuboi M, et al. Segmentectomy versus lobectomy in small-sized peripheral non-small-cell lung cancer (JCOG0802/WJOG4607L): a multicentre, open-label, phase 3, randomised, controlled, non-inferiority trial. Lancet. 2022;399(10335):1607–1617.
23. Altorki N, Wang X, Kozono D, et al. Lobar or Sublobar Resection for Peripheral Stage IA Non-Small-Cell Lung Cancer (CALGB 140503). N Engl J Med. 2023;388(6):489–498.
24. Forde PM, Spicer J, Lu S, et al. Neoadjuvant Nivolumab plus Chemotherapy in Resectable Lung Cancer (CheckMate 816). N Engl J Med. 2022;386(21):1973–1985.
25. Wu YL, Tsuboi M, He J, et al. Osimertinib in Resected EGFR-Mutated Non-Small-Cell Lung Cancer (ADAURA). N Engl J Med. 2020;383(18):1711–1723.
26. Felip E, Altorki N, Zhou C, et al. Adjuvant atezolizumab after adjuvant chemotherapy in resected stage IB–IIIA non-small-cell lung cancer (IMpower010): a randomised, multicentre, open-label, phase 3 trial. Lancet. 2021;398(10308):1344–1357.
27. Antonia SJ, Villegas A, Daniel D, et al. Durvalumab after Chemoradiotherapy in Stage III Non-Small-Cell Lung Cancer (PACIFIC). N Engl J Med. 2017;377(20):1919–1929.
28. Lim E, Harris RA, McKeon HE, et al. Impact of video-assisted thoracoscopic lobectomy versus open lobectomy for lung cancer on recovery assessed using self-reported physical function: VIOLET RCT. Health Technol Assess. 2022;26(48):1–162.
29. Bendixen M, Jørgensen OD, Kronborg C, Andersen C, Licht PB. Postoperative pain and quality of life after lobectomy via video-assisted thoracoscopic surgery or anterolateral thoracotomy for early stage lung cancer: a randomised controlled trial. Lancet Oncol. 2016;17(6):836–844.
30. Falcoz PE, Puyraveau M, Thomas PA, et al. Video-assisted thoracoscopic surgery versus open lobectomy for primary non-small-cell lung cancer: a propensity-matched analysis of outcome from the European Society of Thoracic Surgeons database. Eur J Cardiothorac Surg. 2016;49(2):602–609.
31. Jin R, Zheng Y, Yuan Y, et al. Robotic-assisted Versus Video-assisted Thoracoscopic Lobectomy: Short-term Results of a Randomized Clinical Trial (RVlob Trial). Ann Surg. 2022;275(2):295–302.
32. Brown SGA, Ball EL, Perrin K, et al. Conservative versus Interventional Treatment for Spontaneous Pneumothorax. N Engl J Med. 2020;382(5):405–415.
33. Rahman NM, Maskell NA, West A, et al. Intrapleural use of tissue plasminogen activator and DNase in pleural infection (MIST2). N Engl J Med. 2011;365(6):518–526.
34. Baas P, Scherpereel A, Nowak AK, et al. First-line nivolumab plus ipilimumab in unresectable malignant pleural mesothelioma (CheckMate 743): a multicentre, randomised, open-label, phase 3 trial. Lancet. 2021;397(10272):375–386.
35. Wolfe GI, Kaminski HJ, Aban IB, et al. Randomized Trial of Thymectomy in Myasthenia Gravis (MGTX). N Engl J Med. 2016;375(6):511–522.
36. Brunelli A, Salati M, Rocco G, et al. European risk models for morbidity (EuroLung1) and mortality (EuroLung2) to predict outcome following anatomic lung resections: an analysis from the European Society of Thoracic Surgeons database. Eur J Cardiothorac Surg. 2017;51(3):490–497.
37. Pieracci FM, Leasia K, Bauman Z, et al. A multicenter, prospective, controlled clinical trial of surgical stabilization of severe rib fractures. J Trauma Acute Care Surg. 2020;88(2):249–257.
38. Bray F, Laversanne M, Sung H, et al. Global cancer statistics 2022: GLOBOCAN estimates of incidence and mortality worldwide for 36 cancers in 185 countries. CA Cancer J Clin. 2024;74(3):229–263.
39. Gonzalez-Rivas D. Uniportal thoracoscopic surgery: from medical thoracoscopy to non-intubated uniportal video-assisted major pulmonary resections. Ann Cardiothorac Surg. 2016;5(2):85–91.
40. Porcel JM. Chest Tube Drainage of the Pleural Space: A Concise Review for Pulmonologists. Tuberc Respir Dis (Seoul). 2018;81(2):106–115.
41. Riley LE, Ataya A. Clinical approach and review of causes of a chylothorax. Respir Med. 2019;157:7–13.
42. Kuhajda I, Zarogoulidis K, Tsirgogianni K, et al. Lung abscess: etiology, diagnostic and treatment options. Ann Transl Med. 2015;3(13):183.

C. Contribuții ale colectivului Clinicii de Chirurgie Toracică Timișoara

43. Tanase BC, Horvat T, Davidescu M, Nistor CE, Muntean C, **Cozma GV**, et al. Curative-Intention Surgery with Lobe-Specific Versus Systematic Lymph Node Dissection in Clinical Stage IA–IB Non-Small Cell Lung Cancer: Our Experience and Literature Review. Healthcare (Basel). 2025;13(8):957.
44. **Cozma GV**, Muntean C, Faur AM, Gaborean V, Petrache IA, Feier CVI. Unveiling the Effects of the COVID-19 Pandemic on Lung Cancer Surgery. Medicina (Kaunas). 2024;60(6):964.
45. Feier CVI, Muntean C, Faur AM, Gaborean V, Petrache IA, **Cozma GV**. Exploring Inflammatory Parameters in Lung Cancer Patients: A Retrospective Analysis. J Pers Med. 2024;14(6):552.
46. Paduraru AA, Lupu MA, Sima L, **Cozma GV**, et al. Cystic Echinococcosis in Hospitalized Adult Patients from Western Romania: 2007–2022. Microorganisms. 2023;11(10):2388.
47. Ardelean AA, Lupu MA, Sima LV, **Cozma GV**, et al. Cystic Echinococcosis in Hospitalized Children and Adults from Western Romania: 2007–2022. Microorganisms. 2025;13(5):1035.
48. **Cozma GV**, Sima LV, Cloşca RM, Baderca F, et al. Conventional grade 1 chondrosarcoma: a challenging diagnosis with important implications on therapy and prognosis. Rom J Morphol Embryol. 2021;62(2). doi:10.47162/RJME.62.2.30.
49. David VL, Cerbu S, Haragus H, Popoiu MC, Stanciulescu CM, **Cozma G**, Burlacu O, Boia ES. Costal Cartilages Do Not Overgrow in Patients with Pectus Excavatum. Med Princ Pract. 2016;26(1):50–55. doi:10.1159/000449133.
50. Stanciu IV, Fildan AP, Chenna VSH, et al. (col. **Cozma GV**). Physiologic-Inflammatory-Nutrition (TRIAD-TB) Score at 72 Hours Predicts 30-Day Mortality and Length of Stay in Pulmonary Tuberculosis: A Prospective Cohort Study. Biomedicines. 2025;13(12):2901.

D. Manuale și tratate de referință

51. Nicodin A, Burlacu O. Manual de chirurgie toracică pentru studenți. Timişoara: UMF "Victor Babeş"; 2009.
52. Popescu I, Ciuce C (sub red.). Tratat de chirurgie, ediția a II-a. Vol. IV: Chirurgie toracică (coord. Horvat T). București: Editura Academiei Române.
53. LoCicero J, Feins RH, Colson YL, Rocco G (eds). Shields' General Thoracic Surgery, 8th edition. Philadelphia: Wolters Kluwer; 2019.
54. Sugarbaker DJ, Bueno R, Burt BM, Groth SS, Loor G (eds). Sugarbaker's Adult Chest Surgery, 3rd edition. New York: McGraw-Hill Education; 2020.